24 a 404

Digitized by the Internet Archive
in 2011 with funding from
Open Knowledge Commons and Harvard Medical School

http://www.archive.org/details/pathologieundthe00mart3

# PATHOLOGIE UND THERAPIE

DER

# FRAUEN-KRANKHEITEN

NACH DEN

IN DEN FERIENCURSEN FÜR ÄRZTE GEHALTENEN VORTRÄGEN

BEARBEITET VON

Dr. AUGUST MARTIN

DOCENT FÜR GYNÄKOLOGIE AN DER UNIVERSITÄT BERLIN

*MIT 204 HOLZSCHNITTEN*

DRITTE, UMGEARBEITETE AUFLAGE

WIEN UND LEIPZIG
URBAN & SCHWARZENBERG
1893




24 A 404

Alle Rechte vorbehalten.

# *Vorwort!*

*Die Anregung zu der Herausgabe dieses Buches* **über die Pathologie und Therapie der Frauenkrankheiten** *gaben mir die oftmals wiederholten Wünsche derjenigen Herren Collegen, welche meine gynäkologischen Feriencurse besuchten. Sie wünschten neben den vorzüglichen Lehr- und Handbüchern, die gerade unsere deutsche Fachliteratur so glänzend auszeichnen, eine klinische Darstellung der Gynäkologie, welche die dem Praktiker besonders nothwendigen Abschnitte über die Diagnose und die Therapie in möglichst präciser Form gibt, ohne die pathologische Anatomie zu vernachlässigen oder sich in das Gewirr der Controversen über derzeit noch streitige Punkte zu verlieren. Nach diesen Gesichtspunkten habe ich in den Feriencursen den Herren Collegen einen Ueberblick über unser Fach in gedrängter Kürze zu geben mich bemüht, sowie er sich aus einem reichlich zuströmenden Material ergab. Diese Vorträge sind, entsprechend den oben angedeuteten Wünschen, stenographisch aufgenommen worden; aus ihnen ist dieses Buch entstanden.*

*Eine solche Entstehungsgeschichte rechtfertigt es, dass ich mich einerseits von einer irgendwie eingehenden Erörterung der Literatur — so erwünscht sie mir gewesen wäre — ebenso fern hielt, wie von einer Kritik, besonders der verschiedenen therapeutischen Methoden, andererseits aber auch die Fülle der Krankengeschichten, die zur Illustration des Vorgetragenen dienen konnten, wegliess.*

*Um das Vorgetragene an sprechenden Bildern zu erläutern, stand mir in altbewährter Freundschaft* **Carl Ruge** *zur Seite. Ihm verdanke ich die Herstellung vieler meisterhafter Zeichnungen, denen er Präparate aus meinem Material zu Grunde legte. Herr* **Dr. Düvelius** *hat sich an der Herstellung dieser Präparate und an der Durchsicht der Druckbogen in der dankenswerthesten Weise betheiligt; auch Herr* **Dr. Hauchecorne** *hat sich mir für die Herstellung der schematischen Zeichnungen zur Verfügung gestellt. Ihnen Allen sage ich hierfür meinen herzlichen Dank.*

*Eine Anzahl demonstrativer Zeichnungen habe ich dem* **Schröder**-*schen Handbuch entlehnt.*

*BERLIN, 24. Juli 1884.*

**A. Martin.**

# *Zur zweiten Auflage!*

*Der Abschluss der Durcharbeitung meines Buches ist durch mancherlei Abhaltungen lange über den von der Verlagshandlung gewünschten Termin hinaus verzögert worden. Möge auch diese neue Auflage in ihrer derzeitigen Gestalt den Beifall ihrer Leser verdienen!*

*Für werkthätige Unterstützung habe ich dieses Mal in erster Reihe Herrn Collegen* **Orthmann** *an dieser Stelle zu danken; er hat sich besonders der Figuren angenommen und möglichst nach neuen Präparaten neue Zeichnungen angefertigt. Aber auch den Herren* **Czempin, Langner** *und* **Nagel** *statte ich hier meinen Dank für die Unterstützung ab, die sie bei der Durchsicht der Correcturen und bei der Sammlung des Materials für die statistischen Belege mir stets bereit geleistet haben.*

*Mit Genugthuung sehe ich, dass auch ausserhalb des deutschen Sprachgebietes das Buch sich Anerkennung erworben. Nachdem es in's Russische und Spanische übersetzt ist, werden zur Zeit weitere Uebertragungen vorbereitet.*

*BERLIN, 22. Februar 1887.*

**A. Martin.**

# *Vorwort zur dritten Auflage.*

*Die Herstellung der dritten Auflage ist sehr gegen meinen Wunsch durch eine Reihe anderer Arbeiten verzögert worden.*

*Bei der Fertigstellung des Druckes haben mir* **A. Mackenrodt** *und* **S. Berent** *in aufopferndster Weise ihre Hülfe gewährt, dass ich es mir nicht versagen kann, ihnen an dieser Stelle freundschaftlich zu danken.*

*BERLIN, 6. Februar 1893.*

**A. Martin.**

# Inhaltsverzeichniss.


Seite

Vorwort . . . III
Inhaltsverzeichniss . . . V
Verzeichniss der Abbildungen . . . VI
**I. Einleitung** . . . 1
I. Lage der Beckenorgane . . . 1
II. Die Methoden der gynäkologischen Untersuchung . . . 7
1. Palpation. Combinirte Untersuchung . . . 7
2. Inspection. Speculum . . . 11
3. Bedeutung der Nachbarorgane für die Untersuchung . . . 13
4. Untersuchung in der Narcose . . . 16
5. Untersuchung mit der Sonde . . . 18
6. Untersuchung der Uterus-Innenfläche . . . 21
7. Ausführung der diagnostischen vaginalen Operationen . . . 23
I. Dilatatio uteri . . . 24
II. Curettement des Uterus . . . 27
**II. Physiologie und Pathologie der Menstruation und Conception** . . . 31
1. Die Menstruation . . . 31
2. Die Störungen der Menstruation . . . 36
*A.* Amenorrhoe . . . 36
*B.* Menorrhagien . . . 39
*C.* Dysmenorrhoe . . . 41
*D.* Conception . . . 42
*E.* Sterilität . . . 43
**III. Pathologie der Scheide und des Uterus** . . . 45
*A.* Anomalien der Entwicklung, Gestalt- und Lageveränderungen . . . 45
1. Entwicklungsfehler der Scheide und des Uterus . . . 45
I. Aplasie der Geschlechtstheile . . . 46
II. Atrophia uteri . . . 60
III. Hypertrophia uteri . . . 68
2. Lage- und Gestaltveränderungen des Uterus und der Scheide . . . 70
*a)* Anteversion und Flexion . . . 71
*b)* Retroversion und Flexion . . . 78
Descensus et Prolapsus uteri et vaginae . . . 101
Dammriss. Dammbildung . . . 142
Inversio uteri . . . 155
*B.* Entzündungen der Schleimhaut der Genitalien . . . 161
1. Entzündungen der Vulva . . . 166
2. Entzündungen der Scheide . . . 170
3. Entzündungen der Uterusschleimhaut . . . 176
*a)* Vaginismus . . . 196
*b)* Die Gonorrhoe bei der Frau . . . 199
*c)* Die Schleimhautpolypen. Folliculäre Hypertrophie des Collum . . . 204
*C.* Entzündungen des Uterusparenchym . . . 206
1. Die acute Metritis . . . 206
2. Die chronische Metritis . . . 209

Seite
*D.* Neubildungen der Vulva und der Scheide . . . 224
I. Neubildungen der Vulva . . . 224
II. Neubildungen der Scheide . . . 226
*E.* Neubildungen des Uterus . . . 232
I. Myome. Fibrome . . . 232
II. Maligne Neubildungen des Uterus . . . 267
*a)* Adenoma uteri . . . 267
*b)* Uteruscarcinom . . . 267
I. Das Carcinoma colli . . . 271
II. Carcinoma corporis . . . 289
*c)* Sarcom des Uterus . . . 292
*d)* Tuberculose des Uterus . . . 295
**IV. Operationen in der Scheide** . . . 296
1. Blasenscheidenfisteln . . . 296
2. Mastdarmscheidenfisteln . . . 307
3. Resection des Orificium urethrae externum . . . 308
Anhang: Prolapsus recti. Hämorrhoidalknoten. Ulceröse Strictur des Rectum. Neubildungen des Rectum . . . 310
**V. Operationen am Uterus** . . . 312
1. Discisio orificii uteri externi . . . 312
2. Die kegelmantelförmige Excision . . . 315
3. Die Operation des Cervixrisses . . . 317
4. Die Amputation des Collum uteri . . . 324
5. Die hohe Excision des Collum . . . 332
6. Exstirpatio uteri vaginalis . . . 334
**VI. Krankheiten der Tube** . . . 346
Einleitung . . . 346
1. Salpingitis . . . 350
2. Erkrankungen der Tubenwand . . . 365
3. Tubarschwangerschaft . . . 365
4. Neubildungen der Tube . . . 381
**VII. Erkrankungen der Ligamenta lata** . . . 382
1. Parametritis . . . 382
2. Haematoma extraperitoneale . . . 391
3. Neubildungen des Ligamentum latum . . . 397
**VIII. Erkrankungen des Beckenperitoneum** . . . 397
1. Perimetritis . . . 397
2. Haematocele intraperitonealis . . . 413
**IX. Krankheiten des Ovarium** . . . 421
1. Haematoma ovarii . . . 425
2. Entzündungen des Ovarium . . . 427
I. Oophoritis acuta . . . 427
II. Oophoritis chronica . . . 430
3. Neubildungen des Ovarium . . . 438
4. Dermoidgeschwülste des Ovarium . . . 464
5. Die soliden Eierstockstumoren . . . 467
*A.* Die Fibrome des Ovarium . . . 467
*B.* Die Carcinome des Ovarium . . . 468
*C.* Die Sarcome des Ovarium . . . 471
Anhang. Tuberculose des Ovarium . . . 471
6. Die Ovariotomie . . . 472
Complicationen . . . 483
Nachbehandlung . . . 486
7. Die Castration . . . 493
Ueber die Endresultate der Laparatomie . . . 498
Resection des Ovarium . . . 499
Resection atretischer Tubensäcke . . . 501
Namenregister . . . 503
Sachregister . . . 508

# Verzeichniss der Abbildungen.


| Fig. | | Seite |
|---|---|---|
| 1. | Beckendurchschnitt nach *Waldeyer*, Beitrag zur Kenntniss der Lage d. weiblichen Beckenorgane, Bonn 1892 | 3 |
| 2. | Lage der Beckeneingeweide nach *Waldeyer*, Ebenda | 3 |
| 3. | Normale Lage d. Uterus n. *C. Ruge* | 4 |
| 4. | Untersuchungstisch | 8 |
| 5. | Combinirte Untersuchung nach *Schroeder*, Handbuch der Krankheiten der weiblichen Geschlechtsorgane, 7. Aufl. | 9 |
| 6. | Röhrenförmiges Speculum | 11 |
| 7. | Halbrinne nach *Kristeller* | 11 |
| 8. | Scheidenhalter | 12 |
| 9. | Seitenhebel | 12 |
| 10. | Kugelzange | 17 |
| 11. | Sonde | 19 |
| 12. | Dilatator nach *Hegar* | 22 |
| 13. | Operationslager | 24 |
| 14. | Lagerung der Patientin zu den Operationen in der Scheide | 25 |
| 15. | Curette nach *Roux* | 28 |
| 16. | Uterusschleimhaut nach *Schröder* | 34 |
| 17. | Menstruirende Uterusschleimhaut nach *Schroeder* | 35 |
| 18. | Kühlspeculum nach *Kisch* | 41 |
| 19. | Entwicklung der weiblichen Genitalien nach *Schroeder*. Lage der Theile vor Verschmelzung der äusseren Einstülpung mit Allantois und Rectum | 45 |
| 20. | Cloakenbildung | 45 |
| 21. | Dammbildung. Entwicklung des Uterus und des Sinus urogenitalis | 45 |
| 22. | Atresie entsprechend Fig. 21 | 46 |
| 23. | Atresie mit Trennung von Allantois und Mastdarm | 46 |
| 24. | Hämatocolpos und Haematometra unilateralis congenita, nach einem eigenen Präparat | 49 |
| 25. | Uterus und Vagina didelphys nach *E. Martin's* Handatlas, Aufl. 2, Taf. XXXVI | 51 |
| 26. | Atresia hymenalis. Haematocolpos congenita | 54 |
| 27. | Atresia vaginalis. Haematocolpos und Haematometra congenita | 55 |
| 28. | Atresia orificii uteri ext. Hämatometra | 56 |
| 29. | Haematometra acquisita | 57 |
| 30. | Primäre Atrophia uteri nach *Virchow* | 61 |
| 31. | Uterus infantilis bei einer Erwachsenen beobachtet | 61 |
| 32. | Scarificatoren nach *Mayer* | 64 |
| 33. | Intrauterinstift nach *E. Martin*, *a* intrauteriner Theil, *b* vaginaler Theil | 64 |
| 34. | Anteflexio uteri | 71 |
| 35. | Anteflexio uteri in Folge mangelhafter Rückbildung der Placentarstelle an der hinteren Wand des Corpus, nach *E. Martin*, Beitr. z. Geb. und Gyn. I, 1882 | 76 |
| 36. | Retroflexio uteri congenita nach *C. Ruge* | 79 |
| 37. | Retroflexio uteri incarcerata mit Divertikelbildung nach *G Veit*, *Volkmann*'sche Samml. Nr. 170 | 85 |
| 38. | Retroflexio uteri puerperalis nach *E. Martin*, Ebenda. Auf der Placentarstelle, an der vorderen Wand haftet Placentargewebe | 87 |
| 39. | Retroflexio uteri | 89 |
| 40. | Retroversio uteri n. *F. v. Winckel's* Lichtdruckatlas: *a* Orific. uteri extern., *b* Rectum | 90 |
| 41. | *Hodge*'scher Ring | 94 |
| 42. | Achterpessar nach *Schultze*, nach *Hegar* und *Kaltenbach*, Operative Gynäkologie, 3. Aufl. | 95 |
| 43. | Wiegenpessar n. *Schultze*, Ebenda | 96 |
| 44. | Durchschnitt durch den Beckenboden. Zur Darstellung der Muskel- und Fettlagen und von Harnröhre, Scheide und Mastdarm | 101 |
| 45. | Vorfall der Scheide und des Uterus | 103 |

Fig. Seite

46. Descensus uteri bei klaffendem Introitus . . . . . 104
47. Prolapsus vaginae anterior mit Cystocele . . . . . 105
48. Prolapsus vaginae anterior mit einer Cyste der vorderen Scheidenwand . . . . . 106
49. Prolapsus vaginae ant. mit Enterocele vaginalis anterior . . . . 106
50. Descensus vag. post. mit Enterocele vag. posterior . . . . . 107
51. Prolapsus vag. posterior mit Rectocele . . . . . 107
52. Prolapsus vag. ant. mit Cystocele, posteriori mit Rectocele und Prolapsus uteri mit Elongatio colli supravaginalis . . . . . 108
53. Prolaps des anteflectirten Uterus, Ectropium d. Muttermundes nach *Freund* . . . . . 109
54. Prolapsus uteri retroflexi, Inversio vaginae, Cystocele, Rectocele . . 111
55. Gestieltes Pessarium . . . . . 116
56. Prolapsoperation nach *Winckel* . 117
57. Colporrhaphia post. nach *Winckel* 118
58. Prolapsoperation nach *Neugebauer*, Anfrischung . . . . . 119
59. Colporrhaphia nach *Neugebauer*, Querschnitt . . . . . 120
60. Anfrischung zur Colporrhaphia posterior nach *Simon* . . . . . 121
61. Colporrhaphia post. nach *Simon* . 121
62. Colporrhaphia posterior n. *Lossen* 122
63. Colporrhaphia posterior n. *Fritsch* 122
64. Anfrischung zur Colporrh. post. nach *Hegar* . . . . . 123
65. Colporrhaphia posterior n. *Hegar* 123
66. Colporrhaphia posterior n. *Bischoff* 124
67. Colporrhaphia posterior n. *Bischoff* 124
68. Colporrhaphia anterior . . . . . 127
69 *a*. Messer zur Anfrischung der Colporrhaphia anterior nach Frau *Horn* . . . . . 128
69 *b*. Instrument zum Festhalten des Hautlappens bei der Colporrh. anterior nach Frau *Horn* . . . 128
70. Durchschnitt des Scheidenlumen nach *Henle* . . . . . 129
71. Anfrischungsfläche zur Colporrhaphia post. nach *A. Martin* . . 130
72. Elytrorrhaphia dupl. lat., Knopfnaht. I. Theil der *Martin*'schen Operation . . . . . 131
73. Anfrischung und Vernähung der entsprechenden Perineauxesis. II. Theil der *Martin*'schen Operation 132
74. Fadenhalter nach *Baumgärtner* . 133
75. Colporrhaphia anterior. Fortlaufende Etagennaht . . . . . 134
76. Elytrorrhaphia duplex lateralis. Fortlaufende Etagennaht . . . 134
77. Perineauxesis. Fortlaufende Etagennaht . . . . . 135

Fig. Seite

78. Perineauxesis, zum Theil geschlossen mit fortlaufender Etagennaht . . . . . 136
79. Seidenknopfnähte der Colporrh. anterior . . . . . 136
80. Profilansicht der Colporrh. post. nach *Martin* . . . . . 137
81. Oberflächlicher Dammriss . . . 143
82. Damm und Mastdarmriss . . . 144
83. Lappenoperationsskizze . . . . 147
84 und 85. *Lawson Tait:* Lappenoperation. *Hofmeier*, Operationslehre . . . . . 148
86 und 87. *Simpson:* Lappenoperation. *Hofmeier*, Operationslehre . . . 149
88. Oberflächlicher Dammriss. Fortlaufende Etagennaht . . . . . 150
89. Knopfnähte bei Damm- u. Darmriss nach *Hegar* und *Kaltenbach* . 151
90. Recto perineo plastik nach *A. Martin* mit fortlaufendem Catgutfaden . . . . . 153
91. Inversio uteri nach *E. Martin*'s Handatlas, Taf. XLV . . . . . 155
92. Inversio uteri incompleta durch ein submucöses Fibrom (schematisch) . . . . . 156
93. Inversio uteri completa cum prolapsu durch subseröse Fibrome (schematisch) . . . . . 157
94. Bartholinitis nach *E. Martin* . . 167
95. Granuläre acute Kolpitis nach *C. Ruge* . . . . . 170
96. Kolpitis granularis chron. nach *C. Ruge* . . . . . 171
97. Kolpitis chron. adhaesiva nach *C. Ruge* . . . . . 172
98. Kolpitis emphysematosa nach *C. Ruge* . . . . . 173
99. Einfache Erosion nach *C. Ruge* und *J. Veit* . . . . . 176
100. Das mikroskopische Bild derselben 177
101. Papilläre Erosion, Ebenda . . . 178
102. Folliculäre Erosion, Ebenda . . 178
103. Ectropium der Cervicalschleimhaut . . . . . 179
104. Excidirtes Stück des Collum . . 179
105. Normale Uterusschleimhaut. Längsschnitt nach *Orthmann* . . . . 180
106. Normale Uterusschleimhaut. Querschnitt nach *Orthmann* . . . . 180
107. Endometritis interstitialis nach *Orthmann* . . . . . 181
108. Endometritis corp. interstitialis, nach einem meiner Präparate von *C. Ruge* gezeichnet . . . . . 181
109. Chronische interstitielle Endometritis nach *Schroeder* . . . . . 182
110. Endometritis corp. glandularis nach *C. Ruge* . . . . . 182
111. Endometritis corp. fung. n. *C. Ruge* 183
112. Endometritis post. abortum nach *Schroeder* . . . . . 184

Fig. Seite
113. Ausguss der Uterushöhle bei Endometritis exfoliativa . . . . . 184
114. Abkratzungsapparat von *Düvelius*, von *C. Ruge* gezeichnet . . . . 194
115. Regenerirte Schleimhaut nach Abkratzung, *Düvelius* . . . . . 195
116. Folliculärer Polyp nach *Schroeder* 205
117. Prolaps colli uteri elong. n. *Frorieps* 212
118. Anteflexio uteri. Elongatio colli supravaginalis . . . . . 213
119. Mehrfache Myome in einem Uteruskörper nach *Winckel*, Die Pathologie der weiblichen Sexualorgane in Lichtdruckabbildungen, 1881 . 234
120. Mehrfache Myome im und neben dem Uterus. Nach *Winckel*, Ebenda. *a* intraparietal, *b* intraligamentös, *c* submucös, *d* subserös . . . . . 235
121. Nach *Schroeder*, Handb. d. Krankheiten der weiblichen Geschlechtsorgane. *CM* Cystisches Myom, *SM* Subseröses Myom . . . . . 239
122. Naht nach Enucleation nach *A. Martin* am fortlaufenden Catgutfaden . . . . . 255
123. Amputatio uteri supravaginalis. Auf der linken Seite ist die Constriction über das Ligam. infundibulo-pelvicum gelegt. Ovarium und Tube sind unterbunden und abgelöst worden. Rechts ist erst das Lig. lat. doppelt unterbunden, dazwischen eingeschnitten und dann erst die Constriction angelegt worden . . . . . 256
124. Stumpfvernähung nach Amput. supravaginalis: *a* Naht des Cervicalcanals . . . . . 264
125. Stumpfvernähung . . . . . 265
126. Federnde Kornzange n. *E. Martin* 266
127. Adenoma uteri nach einem meiner Präparate von *C. Ruge* gezeichnet 268
128. 400fache Vergrösserung des obigen Präparates . . . . . 269
129. Cancroid der Portio vaginalis. Exstirpatio vagin. (Fall *Keller*, 15. Febr. 1886). Recidivirt nach 6 Monaten . . . . . 272
130. Cancroid der Vaginalportion, nach *C. Ruge* und *J. Veit*, Zeitschrift, Bd. VII, und „Der Krebs der Gebärmutter“: *p* erhaltenes Plattenepithel, *f* Krebsknoten, *a* Orificium externum, *c* Cervix . . . . . 272
131. Mikroskopisches Bild der vorigen Figur, nach *C. Ruge* und *J. Veit*. *p* Plattenepithel, *e* Erosionen, *k* Carcinomknoten, *c* Canalis cervicalis, *d* Stelle der Umwandlung, *dd* centrale Spalten, *x* erhaltene Drüsen 273
132 u. 133. Carcinom der Cervixschleimhaut, nach *C. Ruge* und *J. Veit*, a. a. O. . . . . 274

Fig. Seite
134. Carcinomknoten im Collum nach *C. Ruge* und *J. Veit*: *kn* Carcinomknoten, *o* Orificium externum, *a* Defect durch Löffelung . . . . 274
135. Nach *C. Ruge* und *J. Veit*: *o* Orificium externum, *c* Cervix, *d* Cervicaldrüse, *g* beginnende Drüsenentartung, *k* Carcinomknoten . . 275
136. Carcinoma colli et corporis et vesicae, *E. Martin's* Handatlas (Ed. II von *A. Martin*) die Blasenwandungen sind ebenfalls durch carcinomatöse Infiltration verdickt 276
137. Excision eines sog. inoperablen Collumcarcinom mit Vernähung. *a b* die Ränder des Canales am Corpusstumpf, $a_1$ $b_1$ die Ränder an der Scheide . . . . . 286
138. Vernähung des Defectes im Scheidengewölbe . . . . . 286
139. Carcinoma corporis, exstirpirt am 28. Febr. 1882, zur Zeit ohne Recidiv . . . . . 289
140. Querschnitt vom Präparat Fig. 138 290
141. Mikroskopisches Bild nach *C. Ruge* und *J. Veit*: *a* natürliche Grösse des Präparates . . . . . 291
142. Sarcoma corporis fibroides, exstirpirt am 3. Febr. 1884 . . . . . 293
143. Seitenansicht des vorigen Präparates . . . . . 294
144. Mikroskopisches Bild des vorigen 294
145 u. 146. Nach *Schroeder*, Handbuch der Krankheiten der weiblichen Geschlechtsorgane: *B* Blase, *S* Scheide, *U* Uterus . . . . . 298
147 u. 148. Nach *Schroeder*, Ebenda . 298
149. Urethra-vaginale Fistel . . . . 299
150. Drehapparat nach *E. Martin* . . 303
151. Resection der Harnröhre nach *Winckel* . . . . . 308
152. Resection der Harnröhre nach *Pawlick* . . . . . 309
153. Hysterotom von *E. Martin* . . . 314
154. Discision . . . . . 315
155. Kegelmantelförmige Excision nach *Simon* . . . . . 316
156. Naht nach der kegelmantelförmigen Excision . . . . . 316
157. Rechtsseitiger Cervixriss, *Emmet* 318
158. Cervix-Laquearriss . . . . . 318
159. Rechtsseitiger Cervix-Laquearriss 319
160. Eversion der Lippen bei beiderseitigem Cervixriss . . . . . 319
161. *Emmet*'sche Operation, Trachelorrhaphie nach *Hegar* und *Kaltenbach* . . . . . 322
162. Anfrischung und Nahtführung bei doppelseitigen Rissen nach *Emmet* 323
163 *a*. 163 *b*. Anfrischung und Naht bei einseitigem Cervixriss . . . 323
164 u. 165. Vernähung nach Amputatio colli uteri nach *Sims* . . . . . 325

Fig. Seite

166 u. 167. Vernähung des Stumpfes nach Amputatio colli nach *Hegar* 326
168. Naht nach Excision, *Hegar* . . . 327
169. Excision nach *Schroeder* (Schnittführung) . . . . . 327
170. Excision nach *Schroeder* (Naht) . 327
171. Amputation bei Metritis colli, Eversio labiorum, Endometritiserosionen . . . . . 328
172. Amputatio colli . . . . . 329
173. Vernähung nach Amputatio colli 330
174. Naht der oberen Lippe nach Amputatio colli. 1 u. 2 Nähte der seitlichen Commissur . . . . . 330
175. Exstirpatio uteri vaginalis, Eröffnung des Douglas, Naht des Scheidengewölbes . . . . . 339
176. Exstirpatio uteri vaginalis, Vernähung des Beckenbodens . . . 340
177. Instrument zur Entwicklung des Uterus durch den Schlitz im hinteren Gewölbe . . . . . 342
178. Querschnitt der Tube am Ostium uterinum *(Kinderlen)* . . . . . 347
179. Querschnitt der Tube am Ostium abdominale. *Hartnack,* Oc. 2, Obj. 2 *(Orthmann)* . . . . . 348
180. Salpingitis catarrhalis *(Orthmann), Hartnack,* Oc. 2, Obj. 2. *m* Mucosa, $m_1$ Muscularis . . . . . 350
181. Salpingitis catarrhalis proliferans, sechsfache Vergrösserung . . . 351
182. Salpingitis interstitialis *(Orthmann). Hartnack,* Oc. 2, Obj. 4. *m* Mucosa, $m_1$ Muscularis . . . 352
183. Salpingitis follicularis *(Orthmann). Hartnack,* Oc. 2, Obj. 4. *a* Mucosa, $b_1$ Muscularis . . . . . 352
184. (*Schroeder,* S. 343), *U* Uterus, *B* Blase, *PS* Pyosalpinx, *O* linke Ovarialcyste, *C* Cöcum, *pv* Proc. permiformis, *R* Rectum, *CC* Intraperitoneale Cyste, durch Serumausscheidung in Adhäsionen entstanden . . . . . 353
185. Salpingitis catarrh. Ooph. chron. (Frl. V.) *(Orthmann)* $^1/_2$ der nat. Grösse . . . . . 354
186. Pyosalpinx. Atresia tubae. Ooph. chron. Cyst. parovarii (Fr. S.). Nat. Grösse *(Orthmann)* . . . . 354
187. Pyosalpinx. Communication zwischen Tube und vereitertem Ovarium (Fr. N.). Nat. Grösse *(Orthmann)* . . . . . 355

Fig. Seite

188. *Burnier,* Zeitschr. f. Geb. u. Gyn. V. *T* Tube, *FT* Falten d. Tubenschleimhaut, *F* Fimbrien, *FO* Fimbr. ovarica, *O* Ovarium, *UF* Umgestülpte Fimbrie, *SF* Seröse Fläche der Fimbrie, *GrF* Graafscher Follikel . . . . . 356
189. Nach *Burnier, HF* Hydropischer Follikel . . . . . 357
190. Nach *Burnier* . . . . . 357
191. Theilweise nach *Beigel,* Atlas d. Frauenkrankheiten, I, CXXXIII, nach eigenen Befunden modificirt. *a* Uterus, *b* Vagina, *c* Portio, *d* Tube, *ee* Rechter Tuboovarialtumor, *f* Hydrops tubae sinist., *g* Ovarium sinist. . . . . 357
192. Graviditas tubo-abdominalis. *O* Ovarium, *Cl* Corpus luteum, *It* Isthmus tubae, *At* Ampulle tubae, *H* Haematoma ampullae, *F* Fimbr. ovarica, *E* Embryo, *Chz* Chorionzotten, *Am* Amnion, *Db* Dotterblase 366
193 *a* u. *b*. Gravid. tubarica ampullaris. *R* Rupturstelle, *Sch* Schwangerschaftssack, *O* Orific. tubae abdominale, *H* Hämatom, das aus dem Tubenende heraussieht . . 372
194. Gravid. tubarica ampullaris, Haematoma sacci et ovuli . . . . . 373
195. Tubarschwangerschaft. Skelet des ausgetretenen Fötus aussen auf dem Sack . . . . . 374
196. M. Levator ani. Nach *Bandl,* Handb. der Frauenkrankheiten. V. Abschn. 1879 . . . . . 383
197 u. 198. Perimetritische Verwachsungen nach *Winckel.* Lichtdruck-Atlastafel. *B* Blase, *V* Vagina, *CD* Cavum Douglasi, *R* Rectum, *Oi* Orificium internum, *Ot* Orificium externum, *A* Adhäsionen 401
199. Perimetritische Verwachsung zwischen dem Uterus und den Wandungen des *Douglas*'schen Raumes *(Winckel)* . . . . . 402
200. Lagerung der Patientin, Haltung des Operateurs und der Assistenten . . . . . 479
201. Laparatomietisch nach Frau *Horn* 480
202. Krankenwagen und Trage nach Frau *Horn* . . . . . 482
203 u. 204. Bauchbinde nach *Beely.* 203. Vordere Platte. 204. Hintere Platte . . . . . 486


C. f. Gyn. = Centralblatt für Gynäkologie.
Z. f. G. u. Gyn. = Zeitschrift füt Geburtshülfe und Gynäkologie.
A. f. Gyn. = Archiv für Gynäkologie.

Bezüglich weiterer Literaturangaben wird auf den Jahresbericht von *Frommel* verwiesen. Die neuere französische Literatur ist von *Pozzi* in seinem Lehrbuch, Ed. II vollständig gesammelt.

# I. Einleitung.

## I. Lage der Beckenorgane.

Die topographische Anatomie der Beckenorgane hat in der neuesten Zeit durch die ausgezeichneten Abbildungen von *Waldeyer*[1]) eine vorzügliche Darstellung gefunden. Die in Fig. 1 gegebene Zeichnung zeigt die Beckeneingeweide mit ihren Gefässen und der Musculatur. Fig. 2 lässt ihre Anordnung vom Beckeneingang aus betrachten.

Die Untersuchungen der lebenden Frau[2]) ergaben, dass der Uterus eine sehr wenig feststehende Lage einnimmt, dass er vermöge seiner Verbindungen mit den Nachbarorganen von der Beschaffenheit dieser abhängig ist. Je nach deren Füllungszustand sinkt er soweit in das Becken, dass sein Collum die Conjugata des Beckenausganges nahezu berührt, während das Corpus der Schwere folgend in die Kreuzbeinaushöhlung hineinsinkt. Bei voller Blase wird der Uterus nach hinten und oben geschoben; bei vollem Rectum rückt er weit über die Conjugata des Beckenausgangs empor und nähert sich der vorderen Bauchwand. Sind Blase und Darm gefüllt, dann wird der Uterus annähernd in der Führungslinie des Beckens emporgeschoben. Nach der in der *Schroeder*'schen Klinik von *Carl Ruge*[3]) angefertigten Darstellung der physiologischen Lage des Uterus betrachten wir das in Fig. 3 wiedergegebene Schema als die allgemein brauchbarste Grundlage für unsere Vorstellungen von der topographischen Anatomie, auf welche wir im Weiteren unsere Betrachtungen der physiologischen und pathologischen Verhältnisse der Beckeneingeweide basiren wollen.

Darnach liegt der Uterus auf dem Beckenboden, mit dem Fundus nach der Symphyse gerichtet, das Collum mehr oder weniger stark ab-

---

[1]) Vergl. *W. Waldeyer*, Beiträge zur Kenntniss der Lage der weiblichen Beckenorgane. Bonn 1892.

[2]) Vergl. *B. S. Schultze*, Jenaische Zeitschr. f. Med. u. Naturwissensch. 1864 u. 1870. Monatsschr. f. Geburtsh. 1868, XXXII. Die Pathologie und Therapie der Lageveränderungen der Gebärmutter. Berlin 1881.

[3]) Vergl. *Schroeder's* Lehrbuch der Frauenkrankheiten. 1886, 7. Aufl.

Fig. 1.

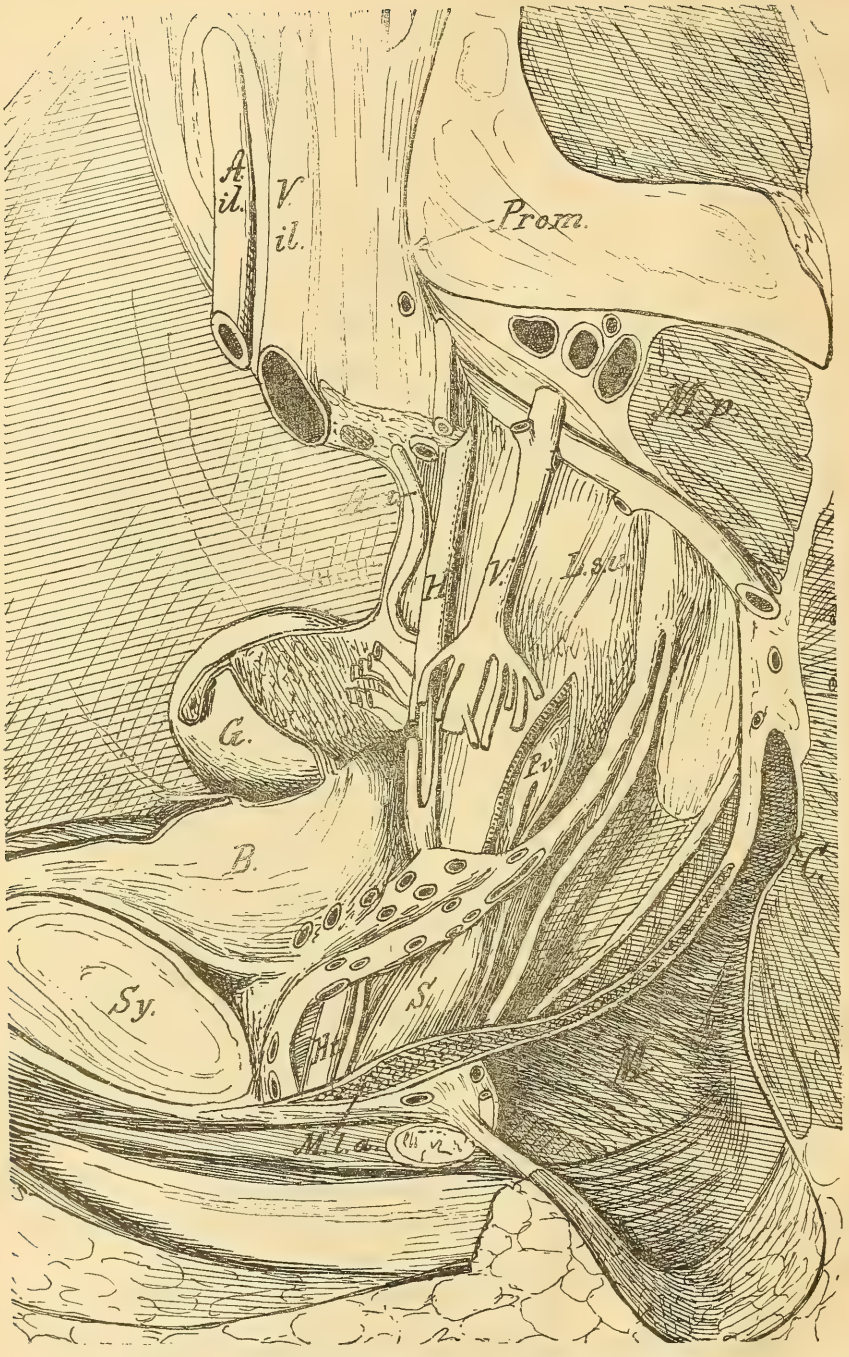


Beckendurchschnitt nach *Waldeyer*. B. z. K. der Lage der weibl. Beckenorgane. Bonn 1892.

*G.* Gebärmutter. *P. v.* Portio vaginalis. *B.* Blase. *Sy.* Symphysis pubis. *S.* Scheide. *Hr.* Harnröhre. *M. l. a.* Musc. levator ani. *M.* Mastdarm. *C.* Os coccygis. *A. u.* Art. uterina. *V.* Vena uterina. *L. s. u.* Lig. sacro-uterinum. *H.* Harnleiter. *M. p.* Musc. psoas. *Prom.* Promontorium. *A. il.* Art. iliaca. *V. il.* Vena iliaca.

Fig. 2.

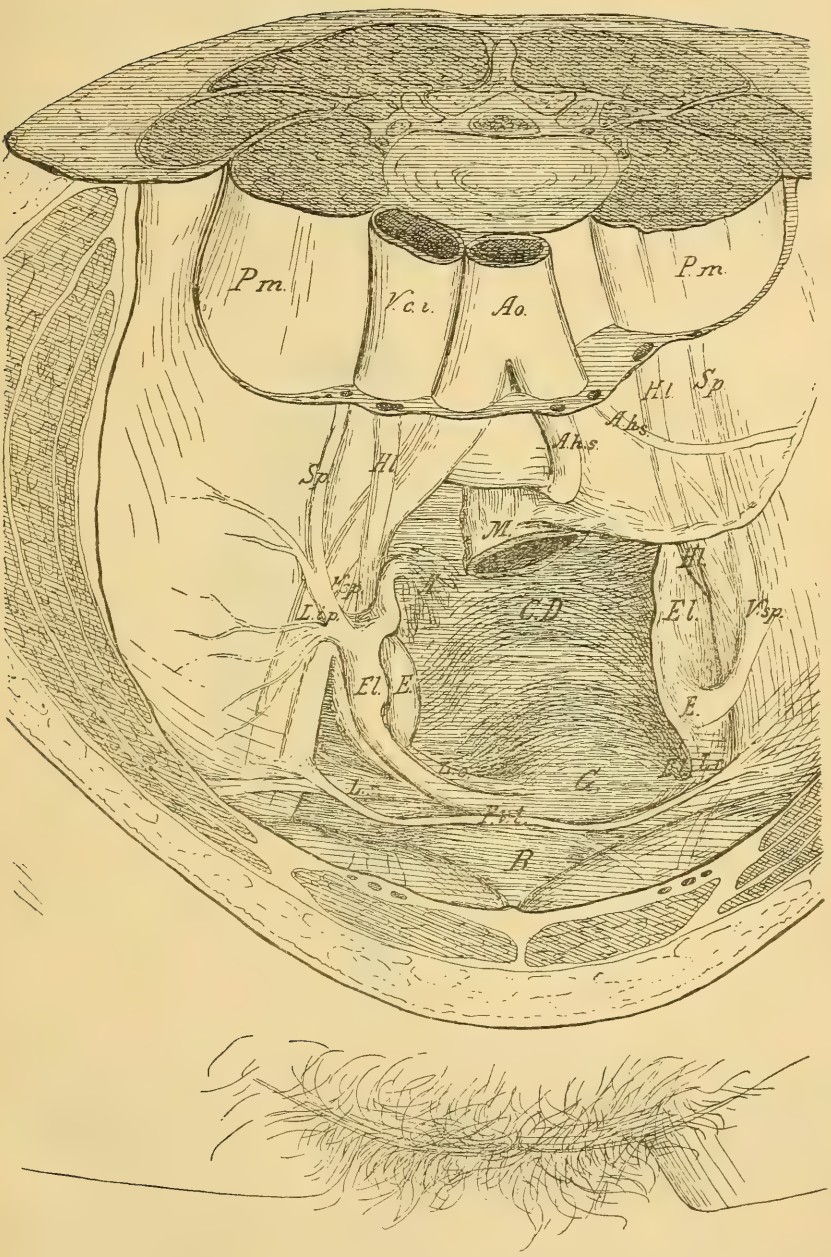


Lage d. Beckeneingeweide n. *Waldeyer*. B. z. K. der Lage d. weibl. Beckenorgane. Bonn 1892.

*G.* Gebärmutter. *C. D.* Cavum Douglasii. *El.* Eileiter. *E.* Eierstock. *A.* Ampulla tubae. *L. i. p.* Lig. infundibulo-pelvic. *Sp.* Art. spermatica. *V. sp.* Vena spermatica. *Hl.* Harnleiter. *B.* Blase. *P. v. t.* Plica (peritonei) vesicae transversalis. *L. r.* Lig. rotundum. *L. o.* Lig. ovarii. *M.* Mastdarm. *A. h. s.* Art. haemorrh. sup. *P m.* Psoas major. *Ao.* Aorta. *V. c. i.* Vena cava inferior.

geknickt nach unten in der Richtung gegen das Steissbein gebogen. Das Corpus ruht auf der zusammengesunkenen Blase, das Collum ragt in den schräg von oben und hinten nach vorn und unten hin verlaufenden Schlitz des Beckenbodens, in die Scheide hinein. Der ganze Uterus liegt nur wenig oberhalb der Conjugata des Beckenausgangs, der *Douglas*-sche Raum ist weit nach oben zu geöffnet, um eine Fülle von Darmschlingen aufzunehmen; die leere Blase erscheint fast bedeckt von dem Uteruskörper.

Die durch diese Beziehungen bedingten Schwankungen in der Lagerung des Uterus im Becken und zwischen den Nachbarorganen

Fig. 3.

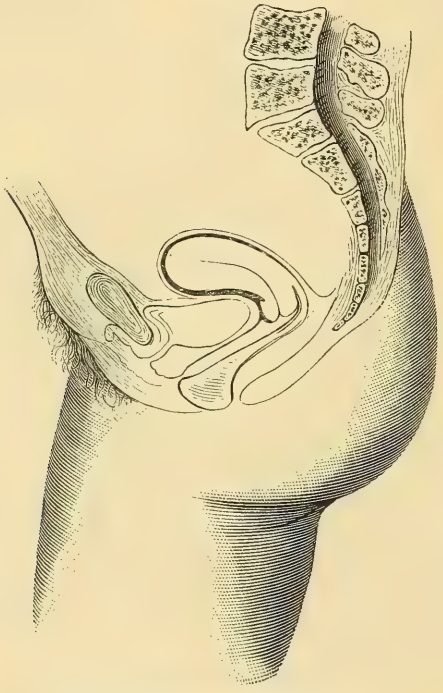

Normale Lage des Uterus nach *C. Ruge.*

haben keine pathologische Bedeutung. Die entgegengesetzte Vorstellung, wie sie zeitweilig in der Gynäkologie vorwaltete, entspricht nach keiner Richtung die Beschaffenheit derjenigen Gebilde, welche auf die Lage des Uterus bestimmend einwirken.[1])

Es besteht wohl zur Zeit nirgends mehr ein Zweifel, dass die Ligamenta lata und rotunda ebenso wenig den Uterus tragen als etwa allein die Ligg. sacro-uterina; alle diese Bandapparate sind in gesundem

[1]) Vergl. *O. Küstner,* Untersuch. üb. d. Einfl. der Körperstellung auf die Lage des nicht graviden, besonders des puerperalen Uterus. Archiv f. Gyn. XV. — Vergl. auch *Waldeyer,* a. a. O.

Zustande nur undeutlich und bei keiner Haltung des Körpers durch die Last des normalen Uterus gespannt zu fühlen, so dass wir sie unmöglich als die Träger des Organs ansehen können. Sie gewähren dem Uterus einen weiten Spielraum und machen sich in ihrem Einfluss auf seine Lage erst dann geltend, wenn sich in ihnen pathologische Processe entwickeln, die auf ihre Form und Dehnbarkeit eine nachtheilige Wirkung ausüben. Der intra-abdominale Druck sollte nach der Ansicht Anderer den Uterus in seiner Lage erhalten. In der That wirken auch die Veränderungen des intra-abdominalen Druckes sehr wesentlich auf den Uterus selbst ein, wie wir z. B. beim Athmen beobachten können; wir dürfen ihn indessen als den alleinigen Träger des Uterus nicht anerkennen, da dieser intra-abdominale Druck nur im Allgemeinen auf den Uterus, wie auf den ganzen Beckenboden einen Einfluss ausüben kann. So bleibt der Beckenboden übrig als Unterlage und Träger des Uterus. Dabei dürfen wir uns aber nicht vorstellen, dass, wenn der Beckenboden zerstört ist, der Uterus ohne Weiteres herausfällt; er sinkt etwas nach unten und wird so weit verschoben, als die Bandapparate und der intra-abdominale Druck ihm dies gestatten. Immer ist der Beckenboden bei allen Lageveränderungen der Frau, für alle Lageveränderungen des Uterus die gegebene Stütze und als der Träger des Uterus anzusehen. Dieser Träger selbst ist dabei keineswegs ein starres, unbewegliches Gebilde; auch er hängt bis zu einem gewissen Grad von dem intra-abdominalen Druck ab. Wir müssen uns den Uterus in den Grenzen der durch seinen Bandapparat gegebenen Beweglichkeit und in den Grenzen der Beweglichkeit des Beckenbodens als physiologisch suspendirt vorstellen.

Die Adnexa des Uterus liegen bei der vornübergeneigten Lage desselben weniger an seiner Seite, als nach hinten zu. Die Ovarien, wie sie in Fig. 2 dargestellt sind, liegen etwa in einer Linie, welche von der Höhe des Fundus uteri nach den Hüft-Kreuzbeingelenken gezogen wird. Die Ovarien sind ihrerseits so beweglich in der Tasche gelagert, welche zwischen Lig. latum und Lig. sacro-uterinum sich bildet — Fossa Claudii —, dass unzweifelhaft auch auf ihre Lage die Füllungszustände der Därme einen wesentlichen Einfluss ausüben. Mit den Ovarien umfassen, wie Fig. 2 zeigt, die Tuben die seitlichen Wandungen des *Douglas*'schen Raumes und liegen hier bald tiefer, bald höher, besonders je nachdem die volle Blase oder der volle Darm den Raum im kleinen Becken beanspruchen.

Zur Würdigung der topographischen Verhältnisse des Beckenbodens ist endlich hervorzuheben, dass zwischen die Fascien und Muskeln, dem bindegewebigen Stützapparat, bis unter die Bauchfellauskleidung der Beckenorgane hin bei gesunden Frauen ein ausserordentlich reiches

Fettgewebe eingeschoben ist, das in seiner eigenthümlichen Starrheit sehr wesentlich zur Festigung des ganzen Beckenbodens beiträgt. Der Schwund dieses Fettes, wie er unter puerperalen Verhältnissen und bei Allgemeinerkrankungen besonders häufig und zuweilen in überraschender Ausdehnung eintritt, lässt die physiologische Bedeutung dieser Fettmasse recht klar werden.

Die Verbindung des Uterus mit dem hinteren Scheidengewölbe und die Beziehung dieses zum Bauchfell wird auf den schematischen Zeichnungen stets als eine sehr schmale dargestellt; sie zeigt sehr grosse Schwankungen. Oft ist die trennende Gewebsmasse kaum $^1/_2$ Cm. dick, in anderen Fällen schiebt sich zwischen das hintere Scheidengewölbe und die zunächst gelegene Fläche des Peritoneum eine sehr viel dickere Gewebsschicht ein. Ohne dass pathologische Einlagerungen oder Verwachsungen nachzuweisen waren, habe ich diese Schicht bis zu 5 Cm. dick gefunden.

Die Verbindung des Uterus mit der Blase zeigt analoge Schwankungen in ihrer Breite: sie schwankt zwischen 1—4 Cm., ja, die Insertion der Blase kann am Uterus bis über das Collum hinauf sich erstrecken, so dass die Uebergangsfalte des Peritoneum vorn dicht unter dem Fundus liegt, während in anderen Fällen die Blase kaum bis an das Collum heranreicht, so dass vorderes Scheidengewölbe und Boden der Excavatio vesico-uterina fast einander berühren. Letzteres Verhältniss habe ich öfters bei der Exstirpatio uteri vaginalis, besonders bei älteren Frauen, constatiren können.

Die von *Waldeyer* auch in seinen neuesten Bildern besonders deutlich hervorgehobene Falte des Peritoneum, welche sich vorn dicht unterhalb des Fundus abhebt und nach beiden Seiten im vorderen Beckenraum sich bemerkbar macht, sehen wir Gynäkologen nur selten; wahrscheinlich verschwindet sie schnell unter dem Einfluss besonders derjenigen Neubildungen, welche uns in der Regel die Indication zur Eröffnung der Bauchhöhle bieten.

Ich möchte dies Capitel nicht verlassen, ohne auf die Lage der Ureteren hinzuweisen, welche in den letzten Jahren, seitdem die Uterusexstirpation zu den häufigeren Operationen gehört, mehr Interesse beanspruchen als zu der Zeit, wo uns nur die Verletzung dieser Gebilde bei schweren Geburten und die daraus hervorgehende Fistelbildung interessirten. Die Ureteren verlaufen von der Insertion der Ligg. lata an der Beckenwand in's kleine Becken hinein und ziehen dicht unter dem vorderen peritonealen Blatt dieser Ligamente und sehr nahe an der vorderen Beckenwand zur Blase (vergl. Fig. 1 u. 2). Sie liegen somit ziemlich weit abseits von dem Collum uteri, so dass die Gefahr ihrer Verletzung bei der vaginalen Uterusexstirpation wahrscheinlich nur dann vorliegt, wenn durch die Neubildung eine Verzerrung der Theile gesetzt

ist. Mir selbst sind bis jetzt bei mehr als 300 vaginalen Exstirpationen die Ureteren niemals in den Weg gekommen.

## II. Die Methoden der gynäkologischen Untersuchung.

### 1. Palpation. Combinirte Untersuchung.

Die gynäkologische Untersuchung hat noch bis vor fünfundzwanzig Jahren fast lediglich darin bestanden, dass man einen oder mehrere Finger in die Scheide einführte, nachdem man die Verhältnisse des Abdomen von aussen abgetastet hatte, und dann mit Hülfe des Speculum Scheide und Portio betrachtete. Es war damals als ein grosser Fortschritt aufgefasst worden, dass man mittelst der Sonde den Uteruscanal aufsuchen lernte und damit das Gebiet der gynäkologischen Diagnostik wesentlich erweiterte. Die weitere Entwicklung der Gynäkologie hat erst dann einen raschen Aufschwung genommen, als man die Beckenorgane durch die gleichzeitige Untersuchung zwischen der einen aussen aufliegenden Hand und den in die Scheide eingeführten Fingern der anderen abtasten lernte. (*B. S. Schultze,* a. a. O. — *Holst,* Beitr. z. Geburtsk. und Gyn. 1865.)

Die combinirte Untersuchungsweise drängt besonders die Sondirung wesentlich in den Hintergrund; sie ist allein schon im Stande, über die Verhältnisse der Beckenorgane einen für die Mehrzahl der Fälle genügenden Aufschluss zu geben. Behufs Ausübung der combinirten Untersuchungsmethode muss man sich von vornherein daran gewöhnen, die Patienten in einer bestimmten Weise zu lagern. Es sind bekanntlich eine grosse Zahl von Untersuchungstischen und Stühlen für diesen Zweck angegeben worden, deren mancherlei Vorzüge nicht bestritten werden sollen. Diesen gegenüber ist nur der eine Nachtheil zu erwähnen, dass sie in beschränkter Häuslichkeit unbequem werden, und dass sie füglich nicht in die Behausung der Patienten mitgenommen werden können. Das wesentliche Erforderniss eines Untersuchungslagers ist, dass die Frau mit erschlafften Bauchdecken, also erhöhten Füssen, in einer solchen Höhe gelagert wird, dass der Untersuchende bequem sowohl die äussere Palpation als auch die combinirte Untersuchung auszuüben vermag. Ich bediene mich eines einfachen Tisches von der typischen Esstischhöhe, dessen obere Platte nahe dem einen Ende quer abgeschnitten ist. Das abgeschnittene grössere Ende lässt sich beliebig aufklappen. Der Tisch wird mit einer Friessdecke, einem entsprechenden Kopfpolster und einer Rolle für das Kreuz belegt; die Füsse kommen auf eine hohe Fussbank zu stehen. Auf diesem Lager, das sich in der Praxis sehr leicht nachahmen lässt, pflege ich alle meine Untersuchungen vorzunehmen (Fig. 4). Ein solches Lager können wir überall leicht improvisiren, wo wir in der

Behausung der Kranken eine entscheidende Untersuchung vornehmen müssen, da jeder vierbeinige Tisch sich durch einige Kissen dazu herrichten lässt.

Ich lagere die Frauen durchgehends auf den Rücken, führe in dieser Lage sowohl die äussere Palpation als die combinirte Untersuchung aus, und bediene mich in dieser Lage auch der verschiedenen Arten der Specula. — Die Lagerungsweise ist vor nicht langer Zeit noch ein Gegenstand vielfacher Controversen gewesen; auch heute noch wird im Bereiche der englischen Sitten von vielen Gynäkologen die linke

Fig. 4.

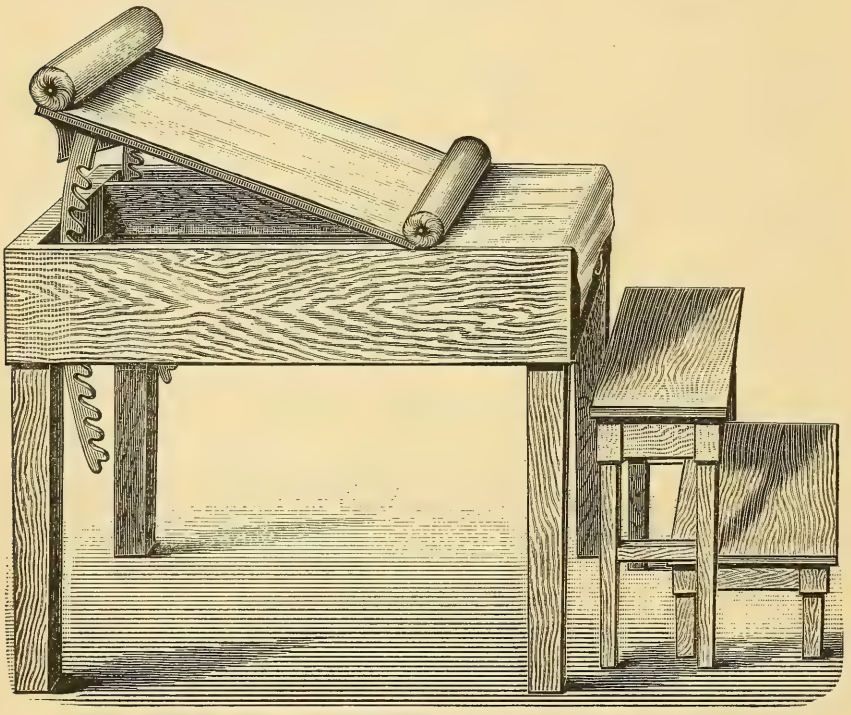

Untersuchungstisch.

Seitenlage, die *Sims*'sche Lage [1]), bevorzugt, wobei der Untersuchende hinter der Frau steht. Aber gerade durch diese Lagerung wird die exacte combinirte Abtastung der Beckenorgane eher beeinträchtigt, als begünstigt. Uebrigens wäre das von mir beschriebene Lager ja auch vollkommen für diese Art der Lagerung ausreichend. Ebenso genügt es für eine eventuelle Untersuchung in der Knieellenbogenlage, wie sie bei einzelnen Gelegenheiten noch angewendet wird.

[1]) *M. Sims*, Gebärmutterchirurgie 1865.

Die Untersuchung beginnt nach entsprechend bequemer Lagerung der Patientin mit einer kurzen Untersuchung des Abdomen mittelst der aufgelegten flachen Hand. Ergibt sich hierbei nicht ein evident abweichender Befund, so führe ich den Zeigefinger, oder wenn die Scheide genügend weit ist, zugleich auch den Mittelfinger, beölt in die Scheide ein, während ich zugleich von aussen die andere Hand auf die Bauchdecken lege und entsprechend dem Fortschritt der eingeführten

Fig. 5.

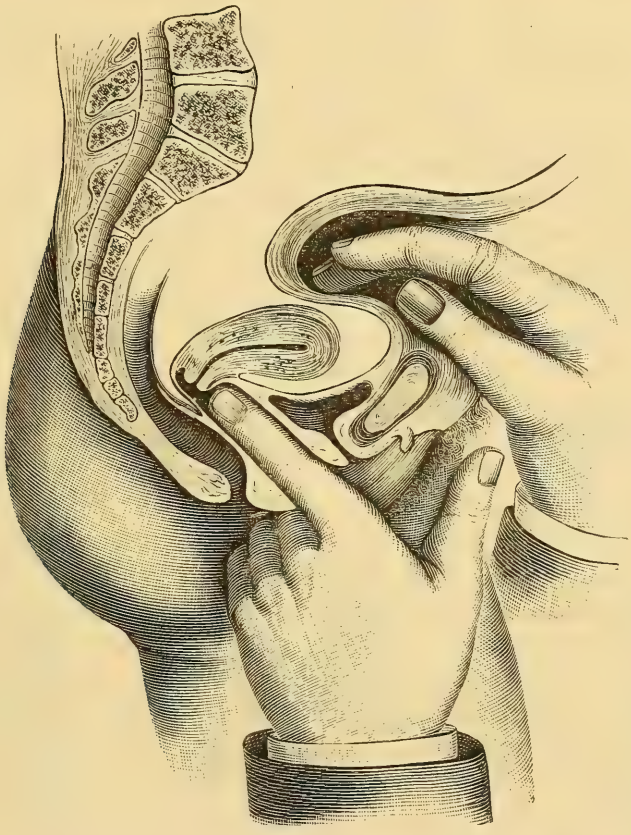

Combinirte Untersuchung. Nach *Schroeder* (Handb. der Krankheiten der weibl. Geschlechtsorgane).

Finger von aussen eindrücke (Fig. 5). — Zunächst wird der Uterus aufgesucht. Ist die Beschaffenheit der Portio constatirt, so lege ich die eingeführten Finger darunter oder schiebe den Mittelfinger in das hintere, den Zeigefinger in das vordere Scheidengewölbe, dränge den Uterus mit grosser Vorsicht etwas nach oben, soweit als die Verbindung mit der Umgebung es gestattet, und suche mit der aussen aufliegenden Hand den Fundus oder die nach oben liegende Fläche des Corpus zu berühren. In der Regel gelingt es leicht, den Uterus zwischen beide

Hände zu bekommen und auf Lage, Grösse und Consistenz zu prüfen. Dann schiebe ich die eingeführten Finger und die aussen aufliegende Hand zugleich nach der einen Seite des Uterus und endlich hinter demselben vorbei nach der anderen Seite hinüber. Bei dieser Art der Abtastung müssen wir uns jeglicher Gewaltausübungen enthalten. Man kommt um so eher zum Ziele, je leiser man die Theile betastet; man fühlt sie um so deutlicher, je weniger Kraft man anwendet, ganz abgesehen davon, dass bei einem Uebermass von Kraftanwendung die unvermeidliche Spannung der Bauchdecken der Betastung ausserordentlich hinderlich entgegenwirkt.

Bei ausgebildeter Technik in der Untersuchung ist es in der Regel nicht schwer, die Adnexa des Uterus zu tasten. Es ist verhältnissmässig leicht, hinten und aussen vom Uterus die Ovarien zu finden. Sehr häufig können wir darüber mehr nach vorn, von den Hörnern des Uterus ausgehend, wenigstens das Uterinende der Tuben fühlen, oft genug auch die augenscheinlich nicht erkrankte Tube bis zu den Ovarien hin verfolgen. Ich möchte indessen nicht rathen, dass man es bei jeder Untersuchung als eine unerlässliche Bedingung betrachtet, immer die Ovarien selbst zu tasten; die Erkrankungen derselben, mögen sie sich ohne wesentliche Volumveränderung vollziehen oder zu einer Vergrösserung des Organs führen, geben sich in der Regel deutlich genug zu erkennen, wenn man die seitlichen Abschnitte des Beckens zwischen die Finger nimmt. Diese Betastung ist dann entweder sehr empfindlich oder sie ergibt sofort eine Massenveränderung an dieser Stelle. Besteht aber weder Empfindlichkeit, noch eine derartige Volumzunahme, so wird man im Allgemeinen betreffs einer Erkrankung dieser Theile der Adnexa sich beruhigen können; man kann darauf verzichten, wenn die Ovarien uns nicht leicht begegnen, ihre Abtastung auf Kosten der Empfindlichkeit der Patientin zu erzwingen.

Der combinirten Untersuchung werden nicht selten durch die übermässige Fettentwicklung der Bauchdecken, deren Straffheit oder Empfindlichkeit wesentliche Hindernisse entgegengesetzt. Gelingt es nicht durch weitere Erhöhung der Schenkel, Erhöhung des ganzen Gesässes, durch Anleitung zu entsprechendem ruhigen Athmen, durch Ablenkung der Aufmerksamkeit der Patientin die wünschenswerthe Erschlaffung der Bauchdecken zu erzielen, so lässt sich gelegentlich noch dadurch eine Betastung ermöglichen, dass man dicht über der Symphyse, in der hier so häufig entwickelten Falte in der Bauchhaut, mit der äusseren Hand einzudringen sucht. Wenn man damit nur soviel erreicht, dass man den Uterus für den von unten eingeführten Finger fixirt, so dass dieser an den Seiten des Uterus empordringen kann, so ist damit für viele Fälle schon ein befriedigendes Untersuchungsresultat gewonnen.

Bei verständiger Handhabung der combinirten Untersuchung beschränkt sich die Zahl der Fälle, in welchen zur Unterstützung derselben die Chloroformnarcose zu Hilfe genommen werden muss, ganz wesentlich; für die Sprechstundenpraxis wird man damit in der Regel auskommen. Durchgehends gibt die combinirte Untersuchung ein so ausreichendes Bild von den Organen des kleinen Beckens, dass wir die Sonde für die Feststellung des Uterus kaum noch anzuwenden nöthig haben.

## 2. Inspection. Speculum.

Zur Vervollständigung des Ergebnisses der combinirten Untersuchung genügt in der Regel die Freilegung der Scheide und der Portio im Speculum. Unter den zahlreichen Speculis habe ich für meinen Bedarf nur zwei Arten erprobt gefunden, mit welchen ich nach jeder Richtung hin auskomme, soweit als dies zu diagnostischen Zwecken von Bedeutung ist. Ich bediene mich der röhrenförmigen Specula, wie sie aus Milchglas angefertigt als *Mayer*'sche Specula [1]) bekannt sind. Ich bevorzuge die nicht zu langen Röhren und finde, dass man mit drei verschiedenen Grössen vollkommen ausreicht. Ich habe die Specula (Fig. 6) aus Hartgummi anfertigen lassen, dieselben sind für ihren Zweck vollkommen ausreichend. Sie sind haltbar und dauerhaft, wobei ich allerdings bemerken muss, dass ich keine scharf-ätzenden Flüssigkeiten eingiesse, sondern diese, soweit ich sie überhaupt gebrauche, auf die eingestellte Portio applicire, ohne sie mit dem Speculum in Berührung zu bringen.

Fig. 6.

Röhrenförmiges Speculum.

Fig. 7.



Halbrinne nach *Kristeller*.

Bei der Einführung des röhrenförmigen Speculum ist darauf zu achten, dass man mit der einen Hand die Vulva entsprechend auseinander hält, während die andere mit dem unteren Rand des Speculum die hintere Commissur der Vulva soweit nach unten drückt, bis der obere Speculumrand unter den Urethralwulst kommt. Dann erst wird das Speculum in der Richtung vorgeschoben, in welcher die vorhergegangene Digitaluntersuchung die Portio hat nachweisen lassen. Bilden sich Falten in der Scheide,

[1]) Verhandl. der geburtsh. Ges. Berlin 1853.

welche die Portio verdecken, oder stellt sich die Portio nicht ohne Weiteres in die Mitte des Speculum ein, so wird durch Rotiren der Röhre um ihre Längsachse dies Hinderniss sehr leicht beseitigt.

Da sich mit diesen röhrenförmigen Speculis naturgemäss immer nur das mit Deutlichkeit betrachten lässt, was sich an der Portio oder an einem in die Speculumöffnung hineinragenden Scheidenwulst befindet, und da anderseits die Betrachtung der Scheidenwandung in grösserer Ausdehnung und die Freilegung der Portio mit den Uebergangsfalten

Fig. 8.



Scheidenhalter von Metall.

Fig. 9.

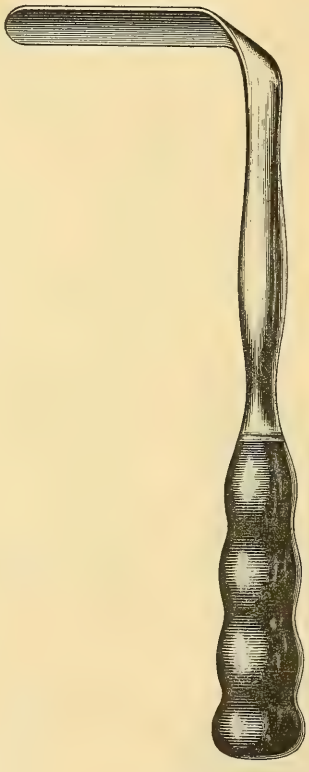

Seitenhebel von Metall.

des Scheidengewölbes gelegentlich wünschenswerth ist, so halte ich für diesen Zweck als zweite Art von Scheidenspeculum Halbrinnen bereit. Diese Halbrinnen mit Griffen sind als *Kristeller*'sche Specula (Fig. 7) bekannt. Ich benütze eine grössere und eine kleinere Platte von Metall oder von Hartgummi und wende diese so an, dass die grössere Platte, ohne Veränderung der Rückenlage der Patientin, zunächst schräg in die Vulva eingebracht wird. Mit dieser Platte wird die hintere Scheidenwand und der Damm stark nach unten gezogen, nachdem sie bis an die Umbiegungs-

stelle des Scheidengewölbes vorgeschoben ist. Auf dieser grösseren Halbrinne wird die kleinere zur Emporhebung der vorderen Scheidenwand eingebracht. Bei einiger Uebung gelingt es leicht, zwischen den Halbrinnen die seitlichen Scheidenwandungen, respective bei entsprechender Verlagerung der Rinnen, auch die vordere und hintere Scheidenwand zu betrachten, das Scheidengewölbe und die Portio einzustellen. Die beiden Halbrinnen lassen sich beliebig bald in der Vulva, bald in der Tiefe der Scheide auseinanderziehen und gestatten einen sehr vollständigen Einblick in die Tiefe der Scheide.

Um das Speculumbild zu reinigen, benutze ich Watte: kleine Wattepinsel, die auf ein Holzstäbchen aufgedreht sind, oder Wattebäuschchen in der Pincette.

Zur Freilegung der Portio bei Operationen gebrauche ich die Scheidenhalter (Fig. 8) und Seitenhebel (Fig. 9), welche aus Metall hergestellt, durch hohe Wärmegrade desinficirt werden können.

### 3. Bedeutung der Nachbarorgane für die Untersuchung.

Im Allgemeinen genügt die eben beschriebene Art der Untersuchung: combinirte Tastung und Speculumuntersuchung, vollkommen zur Feststellung der Diagnose, besonders wenn man vorher durch Präcisirung der Klagen der Patientin und durch die nie zu unterlassende Nachfrage nach dem Verhalten der Menstruation und eventuellen vorausgegangenen Schwangerschaften, das Ziel der Untersuchung hinreichend abgegrenzt und durch die äussere Palpation auch die Verhältnisse der Bauchhöhle annähernd festgestellt hat. Besonders dann kommt man in der Praxis damit aus, wenn die Patienten, wie dies doch wohl in der Regel geschieht, vorher Blase und Mastdarm entleert haben.

*a)* Die gefüllte Blase kann die Untersuchung sehr erheblich erschweren; wir fühlen zumeist den Uterus bei combinirter Untersuchung nur sehr undeutlich durch und finden ihn weit nach hinten gelagert. Ist die Blase stärker gefüllt, so erscheint sie als ein empfindlicher, mehr oder weniger ausgedehnter rundlicher, prall elastischer Tumor hinter den Bauchdecken und wird schon dadurch einigermassen kenntlich gemacht, dass sie, aus dem kleinen Becken aufsteigend, den Bauchdecken unmittelbar anliegt. In allen Fällen, in denen die Abtastung des Uterus erschwert erscheint, sei es durch ein solches Hinderniss, das sich zwischen die aussen eindrückende Hand und den Uterus drängt, sei es durch die Prallheit der Bauchdecken oder durch einen von innen der Bauchwand unmittelbar anliegenden Tumor, muss die Entleerung der Blase mittelst des Katheters jeder weiteren Tastung vorhergehen. Ich bediene mich eines männlichen metallenen oder gläsernen Katheters, der vor jeder Benützung noch einmal ausgespült wird. Ich bevorzuge

den männlichen Katheter, weil ich gelegentlich die üblichen metallenen weiblichen Katheter nicht ausreichend befunden habe, um durch die lang ausgezogene Harnröhre bis in die Blase selbst vorzudringen. Weiter bevorzuge ich die metallenen oder gläsernen Instrumente, weil alle anderen schwerer rein zu halten sind.

Die Austastung des Beckeninhaltes von der Blase aus ist erst dann ausführbar geworden, als *Simon* (*Volkmann*'sche Sammlung klin. Vortr., 1875, Nr. 88) die methodische Ausweitung der Harnröhre gelehrt hatte. Mir ist bei derartigen Versuchen die Fixation der Harnröhre am Ligam. arcuatum stets als ein grosses Hinderniss für die ausgiebige Bewegung des eingeführten Fingers erschienen, so dass ich nur vereinzelt über Veränderungen in der Excavatio vesico-uterina auf diesem Wege eine Förderung der Diagnose gefunden habe.

Die Ausweitung der Harnröhre geschieht nach der Vorschrift von *Simon* mittelst kleiner Hartgummiröhren, in denen ein Obturator mit abgerundetem Knopf steckt. Dieselben werden in Narcose (welche der hochgradigen Empfindlichkeit der Harnröhre wegen nicht umgangen werden darf) kurz nacheinander, wohlbeölt, in zunehmender Grösse eingeführt, bis sie einem Umfange von 6·5 bis 7 Cm. entspricht; dann dringt der Zeigefinger leicht in die Blase ein.

Ich habe, so oft ich bis jetzt die Ausweitung vornahm, stets kleine Einrisse in das Orificium urethrae externum dabei beobachtet. Diese Einrisse liegen meist in der vorderen Peripherie, finden sich aber auch an anderen Stellen. Nur bei Stricturen und Geschwüren sah ich auch das Orificium urethrae internum einreissen. Die Ausweitungsfähigkeit der Harnröhre ist sehr verschieden; meist gibt das Gewebe leicht nach, in anderen Fällen muss man auch wohl Incisionen in die starre Oeffnung der Harnröhre machen. Bei grosser Schlaffheit des umgebenden Gewebes empfiehlt es sich, den Rand des Orificium urethrae externum an mehreren Stellen mit Kugelzangen zu fassen. — Die Einrisse bluten manchmal reichlich; ich vernähe sie stets sofort mit Catgutfäden, deren Knoten in die Harnröhre zu liegen kommen. Die Fäden führe ich unter der ganzen Wundfläche durch und achte sorgfältig darauf, den obersten Faden in das obere Ende des Einrisses zu legen. — Die Verheilung erfolgt meist ohne Störung; vereinzelt schneiden Fäden durch, erfolgt die Vernarbung per secundam intentionem. Die Patienten erhalten in sehr verschiedenen Zeiträumen nach dieser Ausweitung wieder volle Gewalt über die Blasenentleerung; einzelne lassen überhaupt keine Incontinenz erkennen, andere leiden Tage, ja Wochen darunter. Bis jetzt sah ich noch in allen Fällen vollständige Continenz wiederkehren. In verzweifelten Fällen würde ich die Verjüngung des Lumen der Harnröhre nach dem Vorgang von *Winckel* (Handbuch der Chirurgie, Liefg. 62: Die Blasenkrankheiten des Weibes) vornehmen (vergl. weiter unten).

*Sänger* hat auf dem Gynäkologen-Congress in München 1886 die Tastung der Ureteren von der Scheide aus beschrieben (Centralbl. f. Gyn. Nr. 26), doch stehen mir keine ausgiebigen Erfahrungen zu Gebote.

*Simon* hat nach Erweiterung der Harnröhre die Sondirung der Ureteren als ein weiteres diagnostisches Hilfsmittel empfohlen, ein Verfahren, das *Pawlik* (Zeitschr. f. Geb. u. Gyn. VIII) auch ohne vorherige Urethraldilatation auszuführen gelehrt hat. Die Ureterensondirung ist mir wiederholentlich gelungen, wenn ich nach der *Simon*'schen Vorschrift in den Ecken des Trigonum Lieutaudi die Wülstchen, in denen die Ureteren einmünden, tasten konnte. Man kann dann auch von der Scheide aus den Verlauf der Ureteren verfolgen. Immerhin lohnte das Ergebniss dieses Katheterisirens der Ureteren für die Diagnostik der Beckeneingeweide die grosse Mühe der Ausführung nicht, so dass ich nur bei Ureterenfisteln auf dieses Verfahren zurückgreife.

*b)* Beschwerlicher für die Austastung der Beckeneingeweide als die Füllungszustände der Blase sind die entsprechenden Ausdehnungen des Rectum.

Durch die Füllung des Rectum und der Därme wird nicht nur der Uterus verlagert, sondern auch die Abgrenzung der Beckeneingeweide gegen einander oft ganz unmöglich gemacht. Man kann dabei über Lage und Grösse der Ovarien und eventuelle Exsudate nur sehr wenig zuverlässige Auskunft erhalten, so dass man, wenn nicht dringliche Verhältnisse vorliegen, die entscheidende Diagnose bis nach einer mehrtägigen Evacuatio alvi zu verschieben hat.

Die Untersuchung der Beckeneingeweide vom Rectum aus hat man früher auf die Fälle beschränkt, in denen die Untersuchung per vaginam unmöglich ist. *Holst* hat zuerst in seinen „Beiträgen der Geburtshilfe und Gynäkologie", 1865, auf die Vortheile aufmerksam gemacht, die unter Umständen durch die Untersuchung vom Mastdarm aus erreicht werden können. Die Einführung von 1 oder 2 Fingern in den Anus hat immer etwas sehr Unbequemes für die Patienten; sie wird sehr schmerzhaft bei Varicen, Fissuren oder Entzündung des Rectum. Während nun nach *Holst* 1 oder 2 Finger hierfür genügen, hat *Simon* (Deutsche Klinik, 1872) die ausgiebige Austastung nicht nur des Beckens, sondern der ganzen Bauchhöhle mit der in das Rectum eingeführten ganzen Hand empfohlen. Dieses *Simon*'sche Verfahren bringt einerseits die Gefahr von nicht unerheblichen Verletzungen des Anus und des Darmes mit sich, sein Werth erscheint noch mehr durch die Behinderung eingeschränkt, welche aus der Enge des Darmrohres und der dadurch gesetzten Einschnürung der Hand entsteht. So ist wohl auch von den Meisten dieses Verfahren wieder verlassen, oder doch nur auf besondere Fälle beschränkt worden. Die Einführung von 1 bis 2 Fingern dagegen ist einfach und bei einiger Vorsicht wenigstens für das Darmrohr un-

schädlich. Der Finger dringt leicht bis zu dem Sphincter tertius vor und hat in dem unterhalb desselben liegenden Raume genügende Bewegungsfreiheit, um den Uterus, seine hintere Wand und die ihm naheliegenden Organe des Cavum Douglasii abzutasten, besonders bei entsprechender Unterstützung durch die aussen aufliegende Hand. Nicht selten muss dabei die Narcose zu Hülfe genommen werden.

Uebrigens führe ich angesichts der Ergiebigkeit der combinirten Untersuchung zwischen Scheide und Bauchdecken nur relativ selten zu diagnostischen Zwecken den Finger in den Darm ein: nur wenn es gilt, die Verhältnisse des *Douglas*'schen Raumes zu untersuchen oder Exsudate in den Parametrien und um die Ovarien näher festzustellen.

Bezüglich der höher oben im Becken liegenden Gebilde, besonders der Tuben, finde ich die Untersuchung vom Rectum aus weniger ergiebig als die zwischen Scheide und Bauchdecken. Bei der Exploration von Jungfrauen ist die rectale Untersuchung sehr zu empfehlen, um festzustellen, ob überhaupt pathologische Verhältnisse der Genitalien vorliegen, soweit dergleichen durch Palpation festgestellt werden kann. Den wenig Geübten erscheint dann sehr oft das Collum als ein pathologisches Gebilde, das in der Darmwand liegt und das Darmlumen verlegt, bis der Finger unter der Unterstützung der aussen aufliegenden Hand Volumen, Form und Beweglichkeit erkannt hat.

Auch zur Rectaluntersuchung lagere ich die Patienten in der gewöhnlichen Weise auf den Rücken; nur wenn eine Einführung der ganzen Hand für nöthig erachtet wird, narcotisire ich regelmässig und lege die Patientin in die Seitenlage.

Wenn ich hiermit die einfachen Untersuchungsweisen glaube erörtert zu haben, so möchte ich noch hervorheben, dass wir bei der Deutung gynäkologischer Befunde ausserordentlich vorsichtig sein müssen, inwieweit die uns geklagten Symptome auf Erkrankungen der Genitalien zurückzuführen sind. Gewiss werden oft genug lang bestehende Klagen, die sich auf Herz, Magen oder Nervensystem beziehen, durch anscheinend recht geringfügige Genitalaffectionen erklärt und heilen mit diesen. Andererseits begegnen wir doch auch recht oft den verschiedenartigsten Beschwerden, welche die Laien mit dem Genitalapparat in Zusammenhang bringen, für welche hier eine entsprechende Grundlage nicht nachzuweisen ist. In diesen Fällen kann man in der Kritik der Befunde nicht streng genug sein.

### 4. Untersuchung in der Narcose.

Wenn mit den angegebenen diagnostischen Hülfsmitteln die genügende Bestimmtheit der Diagnose nicht erreicht worden ist, oder wenn

es gilt, auf einen derartigen Befund eingreifende therapeutische Vorschriften zu gründen, so empfiehlt es sich, die Untersuchung in der Chloroformnarcose zu wiederholen. Dann kann man in der Steissrückenlage bei angezogenen Beinen die Verhältnisse der Bauchhöhle und des Beckenbodens abtasten. In Fällen, in welchen die Masse des Uterus, sei es wegen einer neben demselben liegenden Geschwulst, sei es wegen der Dicke der Bauchdecken, nicht genügend deutlich zwischen die Hände gefasst werden kann, hat mir oft ein Vorschieben des Fingers an der Seite des Uterus zur Feststellung der Diagnose geholfen. Während die aussen aufliegende Hand den Uterus von oben annähernd fixirt, schiebe ich durch das Scheidengewölbe den Finger an der seitlichen Kante des Collum entlang und kann hier die Uebergangsstelle auf das Corpus und das Corpus selbst in der Regel erreichen. Genügt auch dies nicht, so ist es in solchen, immerhin schon sehr schwierigen Fällen gerathen, nach dem Vorschlag von *Hegar*[1]) die Portio mit einer Kugelzange (Fig. 10) zu fassen, herabzuziehen und durch einen Gehilfen halten zu lassen, während der Zeigefinger und die aussen aufliegende Hand den Uterus selbst und seine Beziehung zu den Nachbargebilden aufsucht. Eine derartige Verlagerung des Uterus ist immer mit ziemlich erheblichen Schmerzen verbunden und darf daher nur in der Narcose vorgenommen werden.

Fig. 10.

Kugelzange mit Schlosshaken zum Auseinandernehmen.

Handelt es sich um Geschwülste der Bauchhöhle oder Gebilde neben dem Uterus, mögen sie von oben der Betastung leicht zugänglich sein oder nicht, so ist die Beweglichkeit dieser Gebilde und die Beziehung derselben zum Uterus auf dieselbe Weise zu prüfen, d. h. so, dass man den Finger zwischen sie und den vorgezogenen Uterus vorschiebt. Gelegentlich ist dann die von *Schultze*[2]) empfohlene Verschiebung der Geschwulstmasse durch einen Gehilfen von grossem Werth für die Klarlegung des Befundes.

Die Empfehlung des *Hegar*'schen Verfahrens begründe ich mit einer eingehenden eigenen Erfahrung. Ich hebe noch besonders hervor, dass bei allen Abtastungen die grösste Vorsicht nöthig ist. Selbst dann noch wird man es erleben, dass durch derartige Untersuchungen Verletzungen gesetzt werden, welche das Uebel in ein acutes

[1]) *Volkmann's* Sammlung klin. Vortr. 105.

[2]) Wiener med. Blätter. 1879, Nr. 44, 45.

Stadium versetzen, dass die Tumoren bersten und ihren Inhalt in die Bauchhöhle entleeren — ein übrigens keineswegs immer verhängnissvolles Ereigniss, — es kommen durch derartige Verletzungen auch so gefahrdrohende Blutungen zu Stande, dass der Collaps der unglücklichen Kranken nur durch Versorgung der blutenden Gefässe nach Laparotomie aufzuhalten ist. Von den durch derartige Untersuchung entstehenden Folgezuständen in Neubildungen werde ich bei Besprechung der Ovarialtumoren und der Tubenerkrankungen noch Weiteres zu berichten haben.

### 5. Untersuchung mit der Sonde.

Die Sonde gebrauche ich zur Zeit nicht mehr zur ersten Feststellung des Befundes, wie dies vor nicht allzulanger Zeit vielfach als nothwendig betrachtet wurde. Die combinirte Untersuchung gibt uns hinreichende Auskunft über Lage, Gestalt und Consistenz des Uterus, also über diejenigen Punkte, über welche wir uns früher wesentlich mittelst der Sonde glaubten vergewissern zu müssen. Ich gebrauche die Sonde zur Zeit nur, um die Beschaffenheit und Länge des Uteruscanals, die Länge von Collum und Corpus zahlenmässig festzustellen, die Lage des Uteruscanals selbst und die Dicke der Uteruswandung, eventuell den Inhalt der Uterushöhle und den Sitz von Schleimhautveränderungen zu prüfen, endlich gelegentlich bei bestimmten Umlagerungen, welche ich mit dem Uterus vorzunehmen beabsichtige.

Ich halte die Sonde für ein sehr werthvolles und bei annähernd richtiger Anwendung auch durchaus ungefährliches Instrument, in dessen Gebrauch sich zu üben man während des gynäkologischen Unterrichts ausgiebige Gelegenheit haben sollte bei Frauen, die an ihren Genitalien einen so oft zu beobachtenden, geringen Grad von Empfindlichkeit haben.

Die Sonde ist durchaus contraindicirt:

1. Auch nur bei Verdacht von Schwangerschaft. In dieser Hinsicht kann man in der Praxis nicht vorsichtig genug sein; wir können uns vor Verwechslungen nur dadurch schützen, dass wir vor jeder Sondirung uns über die Verhältnisse der letzten Menstruation und über den Befund der combinirten Untersuchung Rechenschaft geben. Gewiss führt nicht jede Sondirung bei Schwangerschaft zur Unterbrechung derselben. Dieser Erfolg bildet aber die Regel; jedenfalls soll, wo Zweifel bestehen, von dem Gebrauch der Sonde Abstand genommen werden.

2. Man darf nicht sondiren, solange die Umgebung des Uterus bei der combinirten Untersuchung sich auch nur empfindlich zeigt, wo also peri- und parametritische Entzündungen in frischen Stadien oder nur in mehr oder weniger reizbaren Resten bestehen. Ganz besonders aufmerksam muss in dieser Beziehung das

hintere Scheidengewölbe vor der Sondirung untersucht werden, denn hier finden wir in den Ligg. sacro-uterina oder auf dem Boden des *Douglas*'schen Raumes recht oft noch Entzündungsreste, während im Uebrigen scheinbar die Umgebung vollständig gesund ist.

Eine Vernachlässigung solcher Entzündungsreste setzt uns der Gefahr aus, dass wir durch die bei der Sondirung nicht ganz zu vermeidende Reizung Recidive hervorrufen, wie sie ja oft genug beim Sondengebrauch beobachtet worden sind; sie sind dann als eine Folge der Sondirung als solche hingestellt worden, während sie doch wohl nur die Folge der ungenauen, jeder Sondirung voranzuschickenden combinirten Untersuchung sind.

3. Die Sonde sollte nach meiner Meinung nicht angewandt werden bei frischen Entzündungsprocessen des Uterus selbst, ebensowenig wie bei Frauen, die menstruiren, denn sonst gibt es leicht mehr als eine ganz beschränkte Blutung, wie eine solche bei allen Sondirungen enger, mit Schleimhaut ausgekleideter Canäle einzutreten pflegt.

Es sind im Verlaufe der Zeit von *Kiwisch* [1]), *Simpson* [2]), *Hugier* [3]) und *Sims* [4]) bis in die neueste Zeit sehr verschiedenartige Formen von Sonden angegeben und die verschiedenartigsten Metalle zur Anfertigung derselben verwandt worden. Aus der Zahl aller dieser verschieden geformten und aus den verschiedensten Metallen angefertigten Sonden bediene ich mich fortdauernd nur der einen starren Sonde (Fig. 11) von *E. Martin*. Ich habe bis jetzt mit diesem Instrument noch jeden Uterus, den ich sondiren wollte, untersuchen können (wie viel Tausende dies sein mögen, entzieht sich der Berechnung), so dass ich kein Verlangen habe, ein anderes Instrument an seine Stelle zu setzen. Mit dieser Sonde habe ich jederzeit den Verlauf des Cervicalcanals und die Länge des Uterus, die Dicke der Wandungen und was sonst damit untersucht werden sollte, in befriedigender Weise feststellen können.

Fig. 11.

Sonde aus Metall.

Die Sonde bei jedesmaligem Gebrauch nach der vermeintlichen Gestalt des Uterus zu biegen, kann ich mich nicht entschliessen; es müsste dann ja immer eine vorgefasste Meinung von dem, was ich erst mit der Sonde erforschen will, die Art der Biegung bestimmen, während

[1]) Klin. Vortr. 1845.

[2]) Monthly Journal, Juni 1843, und Obst. Memoires and Contributions. 1855.

[3]) De l'hysterometrie. Paris 1855.

[4]) a. a. O. 1866.

andererseits der Einfluss des oft so eigenthümlich gebogenen Verlaufs des Cervicalcanals auf das biegsame Metall nur eine zweifelhafte Vorstellung von eben diesem Verlauf gewähren kann.

Die Sonde wird so eingeführt, dass, bei Rückenlage der Patientin auf einem einfachen Lager, der eine Finger an die hintere Muttermundslippe gelegt wird; an der Volarfläche dieses Fingers gleitet der Sondenknopf in den Muttermund ein. Ist die Sonde in der Nähe des inneren Muttermundes angelangt, so ist bei der physiologischen Lage des Uterus eine starke Senkung des Griffes nothwendig, um in das Corpus einzudringen. Den Verlauf und die Gestaltung des Uterusinnenraumes erkennt man an der Art des Vordringens der Sonde. Stellen sich Falten im Cervicalcanal der Sonde hinderlich entgegen, so überwindet man dieselben durch vorsichtiges Hin- und Her-, Auf- und Abbewegen des Sondengriffes. Fixirt alsdann die eine Hand am Griff die Sonde und den Uterus, so können die untersuchenden Finger der anderen Hand durch das Scheidengewölbe die Dicke der Uteruswandungen und die Abgrenzung des Uterus gegen die Nachbargebilde constatiren. Wird die Sonde in dem Uteruskörper hin- und herbewegt, so lässt sich die Form und der Inhalt der Uterushöhle annähernd prüfen. Zum Schluss kann der in die Scheide eingeführte Finger an der Sonde die Länge des Uterus selbst fixiren. Zur Bestimmung der Länge des Cervicalcanals muss man die Sonde in dem Augenblick fixiren, wo ihr Knopf durch den als Engpass in der Regel leicht erkennbaren inneren Muttermund gleitet.

Liegt der Uterus retroflectirt, so kann die Sonde auch in den retroflectirten Uteruskörper eingebracht werden, ohne dass damit unbedingt eine wesentliche Dislocation desselben verbunden wäre. Bei Retroflexion wird die Sonde in gewöhnlicher Weise bis in die Gegend des inneren Muttermundes vorgeschoben. Dann wird durch eine Drehung des Sondengriffes in weitem Bogen vor den Genitalien die Concavität der Sonde nach hinten gewandt, wobei der Knopf in der Regel in den Uteruskörper eingleitet, während der untere Theil des Instrumentes an die Symphyse angedrückt wird. Dieses Eindringen der Sonde in den Uteruskörper gelingt um so leichter, je bestimmter man über die Lage desselben sich vorher durch die combinirte Untersuchung vergewissert hat.

Die Sonde und sondenartigen Instrumente sind ausser zu den eben beschriebenen diagnostischen Zwecken auch noch als therapeutisches Hülfsmittel angewandt worden, theils zum Zweck der Dilatation des Canals, theils zur Reposition des retroflectirten Uterus. Zur Uterusdilatation werden nacheinander grössere Sondennummern eingeführt. Ich bediene mich dieser Art der Dilatation nicht, weil ich in einer, nach meiner Ansicht einfacheren Weise das Ziel erreiche.

Die Reposition des retroflectirten Uterus mache ich durchaus nicht ausschliesslich unter Anwendung der Sonde, wenn ich auch andererseits diese Art der Reposition durchaus nicht verwerfe.[1]) Es ist gewiss in den meisten Fällen sehr leicht, auch ohne Sonde den beweglichen retroflectirten Uterus aufzurichten, aber gerade da, wo theils die Enge der Scheide, theils die Empfindlichkeit und das Ungeschick der Patienten die Reposition mit der Hand erschweren, habe ich die Sonde als ein gutes Hülfsmittel kennen gelernt. Ganz besonders in denjenigen Fällen erscheint mir die Sonde für die Reposition das geeignete Mittel, in welchen es gilt, festzustellen, ob Narbenstränge und Verwachsungen mit dem Peritoneum den Uterus in seiner retroflectirten Lage festhalten, oder ob seine Aufrichtung in ungefährlicher Weise möglich ist. Auf diesen Punkt werde ich bei Besprechung der Uterusflexionen und der Perimetritis noch näher einzugehen haben.

## 6. Untersuchung der Uterus-Innenfläche.

Die Ausweitung des Cervicalcanals bis zu dem Grade, dass der Finger in das Innere des Uterus eindringen kann, galt zu Anfang des Aufschwunges der Gynäkologie als eine der häufigsten gynäkologischen Technicismen. Man glaubte sie nicht entbehren zu können, um die Uterushöhle selbst auszutasten, um die Schleimhaut des Uterus zu untersuchen, um Reste von verhaltenen Gebilden oder Neubildungen zu entfernen, um die Uterus-Innenfläche mit Medicamenten zu behandeln. Es ergaben sich aus diesen Gesichtspunkten so viele Indicationen für die Ausweitung des Uterus, dass die grosse Zahl der hierfür angegebenen Methoden nicht überraschen darf. Hatte man schon früher mit Stahlinstrumenten die Ausweitung nach Art der Stricturensprengung in der Harnröhre versucht, so traten unter dem Einfluss von *Sir James Simpson*[2]) die Quellmittel ganz besonders in den Vordergrund. Den anfangs besonders bevorzugten Pressschwamm verdrängte bald die Laminaria digitata. Neben den Laminariastiften sind, von anderen nicht zu reden, die Tupelostifte in Gebrauch gekommen.[3])

Die Verwendung von Gummiblasen zur Ausweitung des nicht schwangeren Uterus hat nur wenig Verbreitung gefunden.

Zur Zeit bedienen sich wohl die Meisten zur unmittelbaren Erweiterung der Dilatatorien, welche nach Analogie der Harnröhrendilatatorien von *Simon* construirt sind, während zur allmäligen Aus-

---

[1]) Vergl. auch *Winckel*, Lehrb. d. Frauenkh., Ed. II, S. 407.

[2]) Monthly Journ. of med. sc. 1844. — Edinb. med. Journ. 1864. — Vergl. *B. S. Schultze*, C. f. Gyn. 1878. Zuletzt A. f. Gyn. XX, S. 217.

[3]) *L. Landau*, *Volkmann*'sche Samml. 187.

weitung die Einführung von Jodoformgazestreifen nach dem Vorschlag von *Vuillet*[1]) allgemein bevorzugt wird.

Die Pressschwämme sind in einem hohen Grade von technischer Vollendung wohl überall verbreitet, sie lassen sich desinficiren und quellen rasch. Dagegen ist nicht zu verkennen, dass ihre Einführung bei einigermassen veränderter Wegsamkeit des Cervicalcanales unter dem raschen Aufquellen der Spitze leidet, und dass bei derber Beschaffenheit des Collum die aufquellende Kraft der Pressschwämme oft im Stich lässt. Unzweifelhaft langsamer quellen die Laminariastifte, die auch desinficirt und durchbohrt eine grosse Verbreitung gefunden haben. Sie quellen um ein Geringeres ihres Volumen auf als die Pressschwämme und brauchen dazu eine längere Zeit, doch wirken sie dann in der Regel energischer. Man kann dadurch, dass man mehrere Stifte nebeneinander einlegt, die Ausweitung der engen Stelle in einer Sitzung in befriedigender Weise erzielen. Die Tupelostifte quellen nach meiner Erfahrung scheinbar schneller als die Laminaria digitata, dafür ist aber ihre Volumzunahme eine um so geringere.

Fig. 12.

Dilatator nach *Hegar*.

Unter den stählernen Dilatatorien nenne ich neben den älteren von *Priestley, Scanzoni, Ellinger* den Metranoicter von *Schatz*[2]); in der Art der *Simon*'schen Harnröhrendilatatoren sind die Ausweitungsinstrumente von *Atthill, Hegar*[3]) (Fig. 12) und die kolbenförmigen Sonden von *Schultze*[4]) und *Fritsch*[5]) construirt. Alle diese von verschiedenem Material hergestellten Instrumente können nicht anders wirken, als dass sie das Collum zerreissen. Wenn aber einmal das Gewebe des Collum getrennt werden soll, dann bleibt immer die Frage, ob man nicht eine glatte, geschnittene Wundfläche der gerissenen vorzieht?

Die Einführung der Quellinstrumente habe ich früher in der Seitenlage vorgenommen. Jetzt führe ich sie, wenn überhaupt, in der gewöhnlichen Steissrückenlage ein (Fig. 14). Nach entsprechender Desinfection der Scheide wird mit der *Simon*'schen Scheidenplatte die hintere Scheidenwand heruntergedrückt und mit einer Kugelzange die Portio gefasst. Der Uterus wird, soweit es ohne Gewaltanwendung möglich

---

[1]) Rev. méd. de la Suisse romande. 1885.

[2]) Archiv f. Gyn. XVIII, S. 445. In Nord-Amerika werden die Instrumente, welche nach Art der Stricturensprenger construirt sind, noch vielfach angewandt.

[3]) *Kasprzik,* Allg. Wiener med. Zeitschr. 1880, Nr. 12.

[4]) Monatschr. f. ärztl. Polytechnik. 1883, III.

[5]) Centralbl. f. Gyn. 1880, Nr. 21. — Wiener med. Blätter 1883, Nr. 14 u. ff.

ist, heruntergezogen, die Uterushöhle mittelst eines spitzen, bis in das Cavum corporis eingeführten Ansatzrohres mit einer schwachen desinficirenden Lösung ausgespült. Dann wird der Quellmeissel in den Cervicalcanal eingeschoben, bis er mit seinem unteren Ende im äusseren Muttermund liegt. Fäden und Bänder an den Quellmeisseln sind gefährliche Infectionsträger, welche ich immer vor der Anwendung beseitige. Ich lege einen Wattebausch unter die Portio, schiebe nach Entfernung der Kugelzange den Uterus an seinen Platz zurück, nehme die Scheidenplatte fort und hebe die Patientin in's Bett. Die Pressschwämme quellen genügend auf in 6—8 Stunden, die Laminariastifte brauchen durchschnittlich 10 Stunden, die Tupelostifte quellen etwas schneller. Dann pflege ich die Patientin zu narcotisiren, sie auf ein geeignetes Lager, meist auf einen Tisch, zu heben und unter wiederholter Desinfection Wattebausch und Quellmittel zu entfernen, um sofort den Finger in das erweiterte Lumen einzuschieben.

Es ist stets bei der Anwendung der Quellmittel ein Nachtheil, dass man nach Ansicht der Laien zweimal zu operiren hat. Die langsame Ausweitung bedingt indess einen noch viel grösseren Nachtheil: unverkennbar ist mit ihr die Gefahr intensiver Reizung und septischer Infection in sehr viel höherem Grade verbunden als mit jedem anderen Verfahren, das unter entsprechenden antiseptischen Vorsichtsmassregeln unmittelbar zum Ziele führt. Ganz besonders ist dieser Uebelstand trotz aller Verbesserungen bei der Pressschwammausweitung vorhanden.

Die Entfernung der eingelegten Quellmittel bereitet zuweilen eigenthümliche Schwierigkeiten, da dieselben gelegentlich von den ausgeweiteten Gewebsmassen so fest umschnürt werden, dass sie mit dem in die Uterushöhle reichenden Theile weiter aufquellen, als mit dem im inneren Muttermund gelegenen. Unter solchen Umständen zerreissen die Pressschwämme und fasern sich die Laminariastifte auf, wenn man sie mit einer Kugelzange oder einer anderen spitzen Zange herauszuziehen versucht. Dann bleibt nur die Spaltung der stricturirenden Stelle übrig. Ich habe in letzter Zeit diese Quellmittel nur mit der Kornzange oder ähnlichen Instrumenten fortgenommen, indem ich den Stift in einer drehenden Bewegung anzog. Gelegentlich, wenn man mehrere Laminariastifte nebeneinander legt, schlüpft wohl auch einer in die Uterushöhle hinein, ohne dass man darin eine Gefahr zu sehen hat. Die Stifte werden bei der Austastung des Uterus nach vollendeter Ausweitung gefasst und ohne Mühe entfernt.

## 7. Ausführung der diagnostischen vaginalen Operationen.

Vorbereitung. Nach einem Seifensitzbad und reichlicher Evacuatio alvi wird die Patientin in ihrem Bett narcotisirt. Dann wird sie in Steissrückenlage mit an den Leib herangezogenen Beinen auf den

Operationstisch (Fig. 13) gebracht. Die Vulva wird nochmals abgeseift. Bei allen Operationen, bei denen die äusseren Theile in die Plastik einbezogen werden müssen, und bei allen vaginalen Operationen mit Eröffnung der Bauchhöhle wird die Vulva rasirt. Die Scheide wird durch Waschen mit einer Sublimatlösung (1 : 2000) oder einer entsprechenden Lösung von Lysol oder Carbol gründlich desinficirt. Die hintere Scheidenwand wird mittelst einer Halbrinne nach unten gezogen, die Portio mit einer Kugelzange an der vorderen Lippe gefasst und, soweit es geht, dem Scheideneingang genähert (Fig. 14). Während aller vaginalen Operationen bediene ich mich fortdauernd einer ununterbrochenen Berieselung des Operationsfeldes mit einer lauwarmen, schwachen (1 : 9000)

Fig. 13.

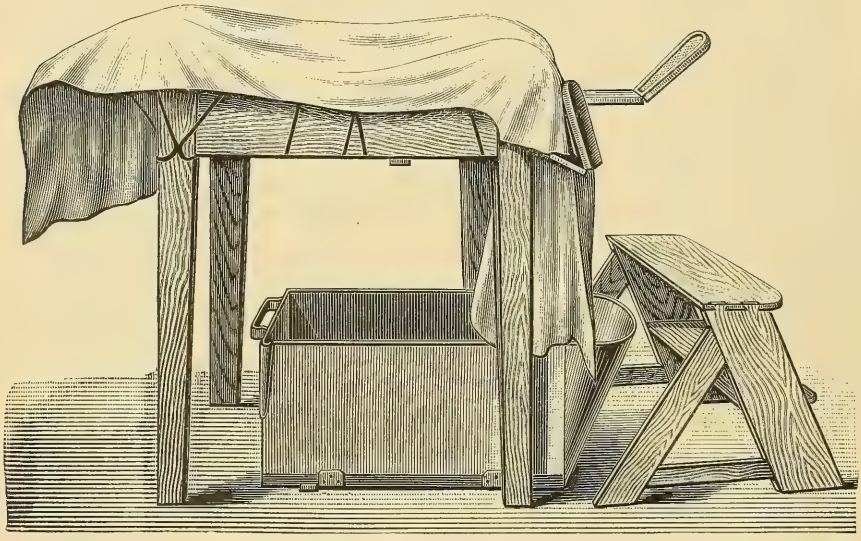

Operationslager.

Sublimatlösung oder einer 1% Kochsalzlösung. Ich habe bis jetzt den nachtheiligen Einfluss der Bespülung, welchen *Hofmeier*[1]) beobachtet hat, nicht gesehen, und betrachte es als eine sehr grosse Erleichterung des Operirens, dass man das Abtupfen der Wundfläche nicht nöthig hat.

### I. Dilatatio uteri.

*a)* Ausweitung durch Dilatatorien. Es wird zuerst diejenige Nummer der Dilatatorien eingeführt, welche ohne Mühe eindringt. In rascher Folge werden dann die grösseren nacheinander eingeschoben, wobei es einer immer grösseren Kraft bedarf, bis die Nummer eingeführt ist, welche dem einzuführenden Finger entspricht. In allen Fällen, welche ich gesehen habe, in eigener und fremder Praxis, entstanden dabei mehr

[1]) *Hofmeier*, Zeitschr. f. Geb. u. Gyn. XVI.

oder weniger tiefe Einrisse im Collum, welche schliesslich durch die Naht geschlossen werden mussten. Die spätere Narbenbildung war nicht gleichmässig glatt.

*b)* Ausweitung mit Jodoformgazestreifen. Viel weniger gefährlich für das Collum ist die allmälige Ausweitung nach *Vuillet.*[1]) Sie wirkt langsamer, nach Art der Quellmittel, unter Auflockerung der Substanz des Collum, ohne Schmerzen, fast immer reizlos. Allerdings habe ich auch einige Male das erwünschte Ziel, eine entsprechende Ausweitung des Cervicalcanals, damit nicht erreicht.

Man bringt mit einer Kornzange das Ende eines langen Jodoformgazestreifens in das Cavum und schiebt allmälig den langen Streifen

Fig. 14.

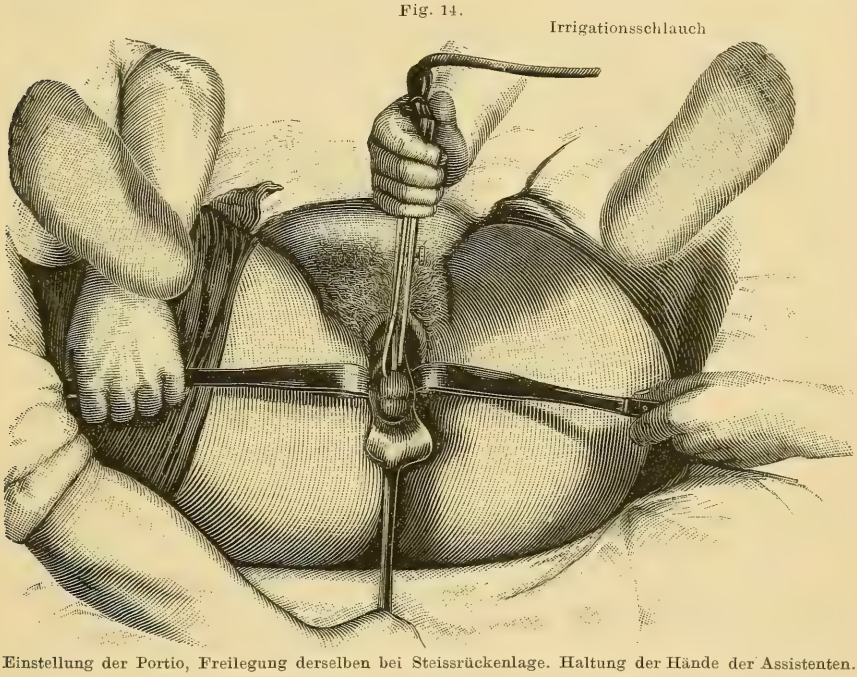


Einstellung der Portio, Freilegung derselben bei Steissrückenlage. Haltung der Hände der Assistenten.

nach, bis das Lumen vom Cavum und Collum ausgefüllt ist. Nach 8—12, respective 24 Stunden entfernt man die Streifen, um einen neuen grösseren einzuschieben, falls die Ausweitung noch nicht bis zu der gewünschten Weite gediehen ist.

Dabei quillt die Substanz des Collum auf, wird weich und dehnbar, ohne dass die Oberfläche einreisst. Die Rückbildung erfolgt schnell und vollständig.

Um die Nothwendigkeit der Dilatation festzustellen, hat *Schultze*[2]) empfohlen, da, wo die Absonderung des Uterus nicht an sich hierfür

[1]) Vergl. *Dührssen,* C. f. Gyn. 1887.
[2]) Centralbl. f. Gyn. 1880, Nr. 17.

beweisend ist, einen „Probetampon“ unter die Portio zu legen und das hierdurch aufgefangene Secret zunächst zu untersuchen. Mit *Schröder*[1]) und *Winckel*[2]) kann ich die Beweiskraft dieses Probetampons nicht anerkennen.

Nach meinen eigenen Erfahrungen bedarf man nur in sehr seltenen Fällen der Ausweitung des Collum. Das, was die Austastung klarstellen kann, erreichen wir durch Sonde und Curette einfacher und klarer. Zur Ausräumung des Uterusinhaltes bedürfen wir der Ausweitung nur sehr selten. Selbst grössere Gewebsmassen, besonders Eireste, kann man aus der Uterushöhle entfernen, auch weiche Neubildungen, ohne vorher den Cervicalcanal auszuweiten. Für diagnostische Zwecke hat mir in Tausenden von Fällen die Auskratzung der Uterushöhle mit der Curette vollkommen genügt; ebenso ist die mit diesem Curettement verbundene Ausweitung des Cervicalcanals für alle in Betracht kommenden therapeutischen Massregeln durchschnittlich hinreichend gewesen. Das hebe ich besonders hervor, weil vor nicht zu langer Zeit noch die Einführung irgendwelcher Flüssigkeiten in den Uterus ohne vorherige Dilatation als ein ausserordentlich gefährliches Vorgehen aufgefasst wurde. Besonders wenn der Einspritzung von Flüssigkeiten die Curettirung vorhergegangen ist, hat das Orificium internum und der ganze Cervicalcanal eine solche Weite bekommen, dass nicht nur die Einführung von Flüssigkeiten selbst, sei es mit der *Braun*'schen Spritze, sei es mit dem einfachen Irrigator, keine Schwierigkeiten findet. Auch der Rückfluss der überschüssigen Flüssigkeit erfolgt ohne Hinderniss, so dass Uterinkoliken und die an diese sich anschliessenden Beschwerden, wie sie vielfach früher bei dergleichen Einspritzungen beobachtet wurden, gar nicht mehr oder nur in sehr geringem Grade zur Beobachtung kommen.

In den seltenen, übrig bleibenden Fällen gilt es, grössere Geschwülste zu entfernen. Dann bereitet die Ausweitung mit dem Jodoformgazestreifen die Operation in erwünschter Weise vor.

Ganz vereinzelt wurde ich in den letzten Jahren durch profuse Blutungen bei Retention von Eitheilen zu einer unmittelbaren Ausweitung des Collum uteri gezwungen, während die Symptome septischer Infection jedes weitere Warten inopportun erscheinen liessen. Dann habe ich das Collum seitlich aufgeschnitten.

*c)* Spaltung des Collum uteri. Zur Spaltung des Collum werden zunächst die Arteriae uterinae[3]) unterbunden. Der Uterus wird mit einer Kugelzange stark nach der Seite gezogen. Die Lage der Uterinae, die man gewöhnlich pulsiren fühlen kann, ist leicht festzu-

[1]) a. a. O. S. 122.

[2]) a. a. O. S. 508.

[3]) Vergl. auch *Schröder*, Zeitschr. f. Geb. u. Frauenkh. VI, S 289. — Handbuch, IX, S. 19.

stellen. Dann wird eine mässig grosse, ziemlich stark gebogene Nadel etwa fingerbreit abseits vom Uterushals in das Scheidengewölbe eingestochen, ungefähr an der vorderen Grenze des Collum. Die Nadel wird, nachdem sie eine möglichst grosse Masse von Gewebe umfasst hat, nach hinten zu herumgeführt und nahe an der Einstichstelle durch die Scheidenwand herausgestochen. Der Catgutfaden muss zur Knotung kräftigst angezogen werden. Dasselbe geschieht an der anderen Seite.

Ich spalte zunächst das Collum auf der einen Seite bis an die Scheideninsertion mit einem gewöhnlichen Bistouri und suche den Finger in die Uterushöhle vorzuschieben. Ist der Widerstand der Gewebe ein sehr intensiver, so wird auch die andere Seite eingeschnitten und dann mit dem geknöpften Messer beiderseitig in jedesmal nur oberflächlichen Schnitten das Gewebe weiter getrennt, bis der Finger in das Cavum uteri eindringen kann. Nach Vollendung der beabsichtigten Austastung oder Ausräumung der Uterinhöhle wird die Wunde im Collum vernäht. Vom Scheidengewölbe aus dringt die Nadel bis an den inneren Muttermund durch das Collum, zunächst durch die vordere Wand, dann von innen her durch die hintere, bis wiederum durch das Scheidengewölbe nach der Scheide hin. Nachdem auf beiden Seiten die Fäden bis in den inneren Muttermund eingelegt sind, werden sie sofort geknotet. Dann erfolgt in ähnlicher Nahtführung der Verschluss nach abwärts bis zur Vereinigung der Muttermundslippen in der seitlichen Commissur. Es muss dabei vorsichtig darauf geachtet werden, dass die Fäden an der Grenze der Cervixschleimhautwunde liegen, so dass dadurch eine Verengerung des Lumen des Cervicalcanals vermieden wird. Zum Schluss werden die provisorischen Unterbindungsfäden gelöst.

Die Operation erfordert eine gewisse Uebung in der Führung der Naht; sie ist dann unblutig.

Der Feind aller Ausweitungen ist die Infection. Dieselbe macht sich weniger in der Wunde als in ihrer rapiden Ausbreitung auf die Adnexa bemerklich. Auf die Infection weisen fast alle unglücklichen Zufälle, welche gelegentlich die Dilatation compliciren.

Eine weitere ernste Complication entsteht aus den Residuen von Erkrankungen in den Adnexen, Peri- und Parametritis, Salpingitis, Oophoritis, Perioophoritis. So lange derartige Erkrankungsspuren nachzuweisen sind, muss man versuchen, ohne Ausweitung des Uterus zum Ziele zu kommen, und diese dann nur vornehmen, wenn eine Indicatio vitalis von Seiten des Uterus dazu vorliegt.

### II. Curettement des Uterus.

Zur Curettirung ist die Narcose nicht unbedingt nothwendig; da ich es aber gern vermeide, den Frauen irgend welche Schmerzempfindung zu bereiten, so gebe ich stets Chloroform.

Die Einführung der Curette ist in der Regel leicht, selbst bei jungfräulichem Uterus, natürlich um so leichter, wenn die Frauen schon geboren haben. Aber auch in denjenigen Fällen, wo die starre Wand des Cervix dem Vordringen der Curette nur langsam nachgibt, bedarf es einer geringen Gewaltanwendung, um in die Uterushöhle einzudringen. Nachdem der Uterus in der richtigen Weise eingestellt ist, wird noch einmal die Sonde eingeführt. In der dabei festgestellten Richtung wird das Instrument vorgeschoben. Nur selten verursacht die Enge des Canals ein Hinderniss, häufiger wird dasselbe durch vorspringende Falten der Plicae palmatae bedingt, oder durch seitliche Verlagerung des Orificium internum bei ampullärer Ausweitung des Cavum colli. Unter sanftem Druck muss bei entsprechender Fixirung des Uterus die Spitze der Curette vorsichtig hin- und herbewegt werden, um etwaige Falten zu überwinden oder das verlagerte Orificium zu finden. Ist im Verlaufe des Cervicalcanals die Enge unnachgiebig, so kann dieselbe ohne Gefahr mit einem geknöpften Messer soweit incidirt werden, bis das Instrument eindringt.

Fig. 15.

Curette nach *Roux*. 27 Cm. lang.

Mit der Curette (Fig. 15) wird die ganze Uterusschleimhaut abgekratzt; nicht einzelne Striche und kleine Stückchen. Deswegen muss das Instrument entsprechend der Configuration der Uterushöhle nach den verschiedenen Richtungen hin gedreht und gewendet werden. Die Construction des Instrumentes lässt über die Richtung des Löffels in jedem Augenblick keinen Zweifel.

Nach Abschabung der Schleimhaut wird die Uterushöhle mit dem Irrigatoransatzrohre, das zur ununterbrochenen Berieselung des ganzen Operationsfeldes von Anfang an gedient hat (siehe Fig. 14), ausgespült. Dann injicire ich mit der *Braun*'schen Spritze 2—4 Grm. unverdünnten Liquor ferri sesquichlorati, spüle die überschüssige Masse desselben und die in der Uterushöhle freiliegenden Gerinnsel so lange aus, bis die Blutung steht und die Spülflüssigkeit klar zurückfliesst. Nunmehr wird die Kugelzange entfernt, die Blutung aus den Spuren derselben eventuell durch eine Naht gestillt, der Uterus mittelst eines Bausches von aseptischer Watte oder Jodoformgaze an seine Stelle zurückgeschoben und das Speculum herausgenommen.

Nach einer solchen Ausräumung lasse ich ebenso wie nach allen Ausweitungen des Uterus die Patientin 4—5 Tage das Bett hüten. Nach 24 Stunden wird der Wattebausch entfernt und nun zweimal täglich Scheidenausspülungen mit 2% Carbollösung, mit Sublimat (1:5000) oder einer 1% Lysollösung vorgenommen, eventuell ein feuchtkalter Umschlag auf den Leib gelegt. Sieht man am sechsten Tage die Portio im Speculum an, so ist an ihr keine Spur des vorausgegangenen Eingriffs zu erkennen.

Der diagnostische Werth der Uterusausschabung ist zur Zeit so allgemein anerkannt, dass es unnöthig erscheint, an dieser Stelle noch einmal Alles zu wiederholen, was in den früheren Auflagen dieses Buches zu ihrer Begründung und Vertheidigung gesagt werden musste. [1])

Die mikroskopische Untersuchung der in Alkohol gehärteten und den verschiedenen Färbemethoden unterworfenen Präparate, welche namentlich bei dem Gebrauch der *Roux*'schen Curette grosse zusammenhängende Stücke der Schleimhaut, ja diese in toto darstellen, liefert sichere Anhaltspunkte für die Diagnose.

Die Fortpflanzungsfähigkeit des Weibes wird nicht durch die Abrasio mucosae geschädigt, wie die grosse Zahl von Schwangerschaften, welche zum Theil unmittelbar auf die Abrasio folgten und normale Eibildung ergeben, beweisen.

Dass gelegentlich mit der Curette auch Schaden angerichtet werden kann, ist nicht in Abrede zu stellen. Die in der puerperalen Umbildung begriffene Uteruswand ist besonders nach andauernden Blutungen gelegentlich so weich, dass auch dem vorsichtigsten Operateur eine Durchschabung oder Durchbohrung der Wand nicht erspart bleibt.

Sobald diese Complication erkannt und von jeder weiteren Schabung Abstand genommen wird, ist daraus wohl noch nie eine Beschädigung der Frau hervorgegangen. Wenn aber weiter gearbeitet wird, die Zerstörung der Wand des Uterus durch Verletzung der Därme und Liq. ferri-Einspritzungen in die Bauchhöhle complicirt wird, dann kommt es allerdings zu sehr bedenklichen Folgen: wer will diese aber der Methode der Abschabung zu Lasten schreiben?

Die exploratorische Auskratzung habe ich in nicht seltenen Fällen unter sehr dringlichen Indicationen auch bei bestehender Peri- und Parametritis, Erkrankungen der Ovarien und Tuben ausgeführt. Wenn ich ganz besonders streng desinficirt hatte und nach der Auskratzung sofort den Leib der Kranken mit Eis bedeckte, so ist nur ausnahmsweise irgendwelche Reaction eingetreten, auf jeden Fall sehr viel seltener, als früher nach vorsichtigster Ausweitung.

Bei der grossen Zahl solcher Auskratzungen, welche ich vorgenommen habe, kann ich mit voller Bestimmtheit dieselbe als ein gutes Ersatzmittel für die allmälige Dilatation und nachfolgende Application von Medicamenten bezeichnen, welches leichte Ausführbarkeit, Sicherheit und Nachhaltigkeit der Wirkung vor allen Ausweitungen für sich hat und eine sichere Diagnose gestattet. Ueber die Bedeutung der Auskratzung in der Therapie der Schleimhauterkrankungen habe ich unter diesem Capitel Weiteres zu berichten.

---

[1]) Vergl. auch *Düvelius*, Zeitschr. f. Geb. u. Gyn. X, S. 175.

Ich beschliesse hiermit die Erörterung unserer diagnostischen Hülfsmittel. Für die allgemeine gynäkologische Praxis genügt in der Mehrzahl der Fälle die combinirte Untersuchung und die Einführung des Speculum. Die Sondirung und die Untersuchung per Rectum, dann die Untersuchung in der Chloroformnarcose mit der entsprechenden Fixirung des Uterus und Abgrenzung seiner Nachbarorgane kommen schon viel seltener in Betracht, und noch seltener ist die Auskratzung des Uterus zur mikroskopischen Feststellung der Diagnose hinzuzufügen.

Andererseits kommen gelegentlich auch für die gynäkologische Diagnose alle denkbaren anderweitigen Hülfsmittel zur Verwendung. Besonders bedürfen wir nicht selten der Auscultation und Percussion, der eingehendsten Betastung des Inhaltes des grossen Beckens; diese alle sind aber jedem Arzte geläufig und bedürfen hier keiner speciellen Erörterung. An betreffender Stelle werde ich auf diese Hülfen zurückkommen, ebenso wie auf die chemische und mikroskopische Untersuchung von Gewebstheilen und Flüssigkeiten.

Eine besondere Bedeutung haben die bacteriologischen Untersuchungen für die Gynäkologie gewonnen, seitdem wir wissen, dass auch bei gesunden Frauen im normalen Secret des Genitalapparates Coccen und Bacillen sich finden.

Auf die Untersuchungen von *Winter* [1]) und *Bumm* [2]) sind die von *Doederlein* [3]) gefolgt. Neuerdings hat *Witte* [4]) in meinem Laboratorium weitere Untersuchungsreihen vorgenommen.

Das normale Scheidensecret ist stark sauer, die Säure wird nach *Doederlein* durch eine Bacillenart bedingt, welche in Reinculturen sich ebenso bei intacten Virgines wie bei gesunden Frauen und Schwangeren findet.

Das pathologische Secret reagirt schwach sauer, neutral, selbst alkalisch. Dieses enthält eine Fülle von Bacillen und Coccen, besonders den Streptococcus pyogenes longus und Staphylococcus pyogenes aureus und albus, Spirillen, Diplococcen, Gonococcen und andere, ohne dass dieselben constant virulent sind. Der Säuregehalt des Nährbodens beeinflusst nachhaltig ihr Wachsthum und ihre Virulenz.

Im Cervix finden sich ebenfalls verschiedene Coccen, Diplococcen und Bacillen, ebenso im Uterus und in der Tube, deren Virulenz jedenfalls bei sonstigem Wohlbefinden der Frau zweifelhaft erscheint. Ihre Wirkung auf die Experimentirthiere ist eine inconstante.

---

[1]) Zeitschr. f. Geb. u. Gyn. XIV.

[2]) Der Mikroorganismus d. gon. Schleimhauterkrankungen. Wiesbaden 1885.

[3]) Das Scheidensecret und seine Bedeutung für das Puerperalfieber. Leipzig 1892.

[4]) Zeitschr. f. Geb. u. Gyn. XXV.

# II. Physiologie und Pathologie der Menstruation und Conception.

## 1. Die Menstruation.

Die blutige Ausscheidung aus dem Uterus, die Menstruation, kehrt in regelmässigen, ungefähr 28tägigen Perioden wieder. Das erste Auftreten schwankt nicht nur nach allgemeiner Entwicklung, Ernährung, Lebensweise und Rasse, auch klimatische Verhältnisse und Culturentwicklung scheinen darauf einzuwirken. Die Dauer der blutigen Ausscheidung umfasst ungefähr 30 Jahre. In Deutschland tritt sie meist mit dem 15. Lebensjahre ein, bald plötzlich ohne jede Beschwerde, bald nach längeren quälenden Leibschmerzen, bald nach unbequemen Störungen von Seiten des Magens, Erbrechen, Kopfschmerzen, allgemeiner Mattigkeit bei gelegentlichen Excitationszuständen. Oft verschwindet sie ebenso plötzlich, als sie sich entwickelt, oft ebenso zögernd und unregelmässig zwischen dem 40. und 50. Lebensjahre. Der blutige Ausfluss hält 3—7 Tage an, selten weniger, öfters länger; ihm geht zuweilen eine reichliche schleimige Secretion voraus, die oft auch dem Ende der Blutung noch einige Tage in abnehmender Stärke folgt. Die Menge des Menstrualblutes entzieht sich allgemein der Schätzung (100—250 Grm.). Das Secret besteht aus Blut und den Producten der Uterus- und Scheidendrüsen; seine Gerinnung wird durch das saure Vaginalsecret gehindert. Die Masse riecht oft sehr streng und eigenartig.

Nach einigen Autoren soll der Eintritt der Menses mit einer Temperatursteigerung bis gelegentlich um $1^0$ erfolgen, nach Anderen soll die Körperwärme sinken, zugleich mit der Pulsfrequenz: Behauptungen, die ich jedenfalls nicht als regelmässige anzuerkennen vermag. — Die mit der Menstruation verbundenen Unbequemlichkeiten der Frauen schwanken individuell ganz ausserordentlich. Viele Frauen fühlen nur das Lästige des Ausflusses. Neben den bekannten Symptomen der ziehenden Leib- und Kreuzschmerzen, der Reizung in den äusseren Genitalien, des häufigen Harndranges (die Harnstoffausscheidung ist vermindert) und

verschiedenartigen nervösen Erscheinungen habe ich besonders häufig klagen hören, dass sich jedesmal zur Zeit der Menstruation die Verdauung unregelmässiger als sonst vollzieht, und die Empfindung des Offenstehens der Genitalien entwickelt, sowohl bei Verheirateten, als bei Jungfrauen. Manchmal ist zu dieser Zeit der Geschlechtstrieb intensiv gesteigert; die Meisten „fühlen sich unwohl".

In diesen allgemeinen Sätzen ist wohl das Wesentliche der bekannten klinischen Erscheinungen der Menstruation zusammengefasst. Die Anatomie und Physiologie der Menstruation und ihre Beziehung zur Ovulation sind erst seit wenigen Jahren mehr geklärt.

Die *Pflüger*'sche Anschauung, dass das periodische Reifen der *Graf*'schen Follikel reflectorisch eine arterielle Congestion der Genitalien bedinge und die Dehiscenz des Follikels (Ovulation) regelmässig zusammenfalle mit dem Blutaustritt aus der Uterusschleimhaut (Menstruation), ist durch beweiskräftige Untersuchungen mindestens wesentlich erschüttert worden. Die Eireifung ist nicht an einen monatlichen Typus gebunden; sie erfolgt allmälig, wahrscheinlich continuirlich. Die Dehiscenz des Follikels kann jederzeit eintreten, wie auch die Schwängerung der Frauen nicht an bestimmte Zeiträume gebunden ist. Immerhin übt der Vorgang in der Keimdrüse einen erheblichen Reiz auf die Genitalien aus, dessen Folge periodisch wachsende Blutfülle und Schwellung der Schleimhaut und des Parenchym des Uterus ist. Wird das Ei geschwängert, so entwickelt sich die Schleimhaut weiter zur Decidua. Tritt Schwängerung nicht ein, so kommt es auf der Höhe der reflectorischen Schleimhautschwellung zur Gefässzerreissung, Blutung und dann zur Rückbildung der Schleimhaut. Die Blutung ist also nicht ein Zeichen des Eintrittes der Eireifung, sie bezeichnet den Abschluss einer reflectorischen Reizperiode, in welcher eine Conception nicht erfolgt ist. Tritt Schwangerschaft ein, so entwickelt sich nicht „das Ei der letzten Menstruation" — das ist eben mit der Menstruation zu Grunde gegangen — sondern ein nach derselben gereiftes (*Sigismund*[1]), *Löwenhardt*[2]), *Reichert*[3]).

Es liegt auf der Hand, dass die Feststellung dieser Verhältnisse für die Erklärung des Zustandekommens der Conception und für die Beurtheilung der Entwicklungsdauer einer Schwangerschaft von grosser Bedeutung ist. Immerhin haben Menstruation und Ovulation, respective die Thätigkeit oder die Entwicklung der ovariellen Elemente, einen sehr wesentlichen Causalconnex mit der Thätigkeit des Uterus. Diesen völlig zu lösen ist vergeblich versucht worden; wenn *Beigel*[4]) darauf hingewiesen

[1]) Berl. klin. Wochenschr. 1871, Nr. 25.
[2]) Archiv f. Gynäk. III, S. 456.
[3]) Akad. d. Wissensch. Berlin 1873, S. 6.
[4]) Wiener med. Wochenschr. 1878, Nr. 7 u. 8.

hat, dass nach vollständiger Exstirpation beider Ovarien noch Blutungen aus dem Uterus eintreten, also eine Menstruation noch fortbesteht, so sind diese entsprechend meinen eigenen Erfahrungen und vielfachen Berichten aus der Literatur doch nicht regelmässig und überdauern die Zeit von einem Jahre nur dann, wenn die Narbenbildung eine unregelmässige ist. Vor Allem muss zur Beurtheilung dieser Fälle durchaus festgestellt werden, ob bei der Operation die Ovarien beide vollständig entfernt worden sind, denn selbst die kleinsten Reste von Eierstocksgewebe können, auch wenn sie scheinbar durch die betreffende Ligatur abgeschnürt sind, wie ich aus einer eigenen Erfahrung ableiten muss, noch *Graf*'sche Follikel enthalten und zur Reife gelangen lassen.

Eine noch durchgreifendere Umwandlung hat sich in den Ansichten über den anatomischen Vorgang der Menstruation entwickelt. Nachdem im Jahre 1873 *Kundrat* und *Engelmann*[1]) ihre schönen Untersuchungen über diesen Gegenstand veröffentlicht haben, ist der Vorgang von verschiedenen Autoren[2]) in einer langen Reihe von Präparaten untersucht worden, die aus jedem Tage der Menstruation und des intermenstruellen Zwischenraumes stammen. So sehr die Ansichten der Autoren noch in wesentlichen Punkten differiren, so stimmen doch viele darüber überein, dass die Schleimhaut des Uterus zur Zeit der Menstruation schwelle, dass sie in ihren oberflächlichen Schichten, sei es primär, sei es secundär verfette, abgestossen werde, nachdem die stark gefüllten, oberflächlich gelegenen Gefässe geborsten und zu dem blutigen Ausfluss die Quelle gegeben.

Alle diese Untersuchungen sind an Leichen gemacht worden, und in diesem Grunde nur liegt wohl die Erklärung der durchaus abweichenden Befunde von *C. Ruge* und *Moerike*[3]), welche die Schleimhaut mittelst des scharfen Löffels an Lebenden und Gesunden während der Menstruation und während des intermenstruellen Zwischenraumes entnahmen und diese frischen Präparate theils alsbald, theils im gehärteten Zustande untersuchten. Aus der *Moerike*'schen Arbeit geht als ganz unzweifelhaft hervor, dass während der Menstruation die Corpusschleimhaut in der Regel weder in ihrer ganzen Dicke, noch in grösserer Flächenausdehnung ganz zu Grunde geht, dass sie vielmehr stets ihr flimmerndes Cylinderepithel behält. Weiter muss als feststehend erachtet werden, dass die interglandulären Zellen weder vermehrt, noch vergrössert erscheinen, und dass Verfettung, wenn überhaupt, nur in geringem Grade nachzuweisen ist. Die Gefässe erweitern sich und werden stark gefüllt,

[1]) *Stricker's* Med. Jahrb. 1873, H. 2, S. 159.

[2]) *Williams*, Obst. Journ. of Gr. Brit. and Irel. Aug. 1874, Nov., Dec. 1875; *Leopold*, Archiv f. Gyn. XI u. XXI; *Wyder*, Archiv f. Gyn. XIII, Zeitschr. f. Geb. u. Gyn. IX; *de Sinéty*, Arch. de tocologie. 1881.

[3]) Zeitschr. f. Geb. u. Gyn. VII. — Centralbl. f. Gyn. 1880, Nr. 13.

in den obersten Schleimhautschichten entwickeln sich Extravasate. Die homogene Grundsubstanz erscheint stets vermehrt (Fig. 16 und 17). Man wird darnach annehmen müssen, dass die Menstruations-Ausscheidungen nur theilweise durch Gefässzerreissungen, theilweise durch die unverletzten Capillarwandungen hindurch erfolgen. Nach der Menstruation tritt Abschwellung der Gefässe und Rückbildung der üppig hypertrophirten Uterusschleimhaut ein (Fig. 16 und 17).

Die Ovarien schwellen zur Zeit der Menstruation in der Regel deutlich wahrnehmbar an. Unter günstigen Umständen (magere Bauchdeckung, geringe Empfindlichkeit, weite, dehnbare Scheide) kann man den Sitz der betreffenden reifenden Follikel durchfühlen. Ist der Follikel geborsten, wobei in der Regel ein minimaler Bluterguss in die Bauchhöhle stattfindet, so schwillt unter Entwicklung des Corpus luteum aus

Fig. 16.

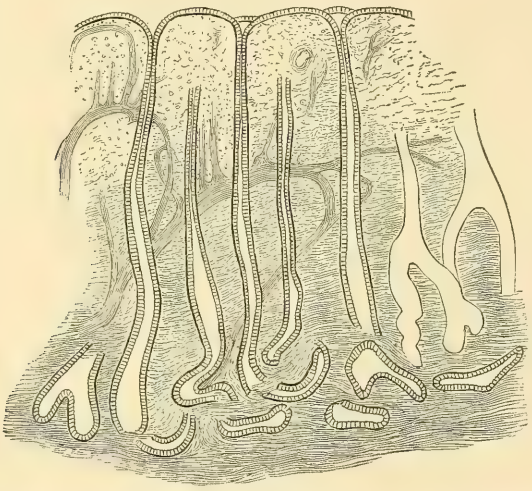

Uterusschleimhaut mit tief in den Uterusdrüsen flimmernden Cylinderzellen.
Nach *Schroeder's* Handbuch. Ed. VII.

dem Follikelreste das Ovarium ab, mit ihm auch die Tuben, welche zur Zeit der allgemeinen Hyperämie ebenfalls entsprechend der Schwellung ihrer Schleimhaut deutlich verdickt zu fühlen sind.

Die Diätetik der Menstruation steht für gewöhnlich unter dem Einfluss einer Tradition, welche den Geboten der Reinlichkeit und einer verständigen Hygiene nicht immer entspricht. Gesunde Frauen dürfen sich unbedenklich von dem übelriechenden Secret reinigen, ja, wenn sie gewohnt sind, ihre Scheide täglich auszuspülen, mit lauem Wasser auch während der Menstruation unter geringem Druck des Wasserstrahls dieser löblichen Gewohnheit treu bleiben. Das Tragen von sogenannten Menstruationsgürteln aus hydrophilen Stoffen kann durch das Einlegen kleiner Wattebäusche zwischen die Schamlippen ersetzt werden,

die ohne Umstände nach Bedarf gewechselt werden können. Das Wechseln der Wäsche, natürlich gut ausgetrockneter, stösst auf kein Bedenken. Excesse in körperlicher und geistiger Anstrengung verbieten sich durch das Befinden der Frauen selbst: Bettruhe aber oder solche auf dem Sopha erscheint nur ausnahmsweise nothwendig.

Ohne einen in analoger Art nachzuweisenden Zusammenhang mit Follikelschwellung empfinden Frauen zuweilen zwischen zwei Menstruationsterminen die Unbequemlichkeiten der Menstruation, Molimina menstrualia, ohne dass es zu einer blutigen Ausscheidung selbst kommt. Diese Molimina empfinden Manche in voller Intensität, Andere nur in geringem Masse. Einige haben theils Leibschmerzen, theils Kreuz-

Fig. 17.

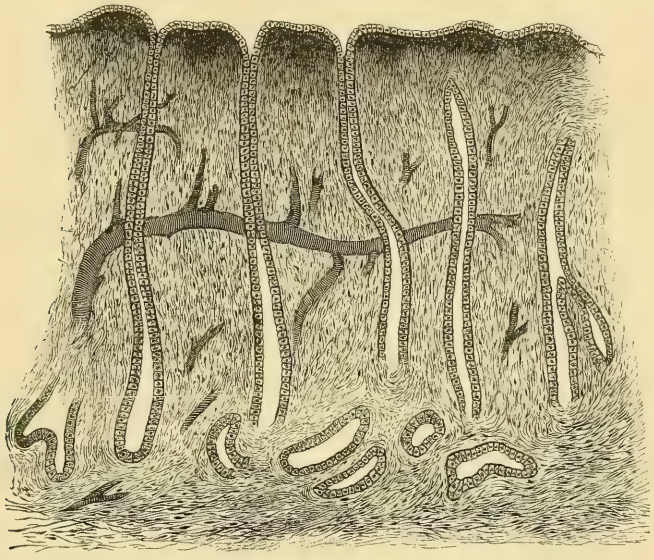

Menstruirende Uterusschleimhaut. Nach *Schroeder*.

schmerzen, Ziehen in der Brust, Magen- und Kopfschmerzen um diese Zeit in fast typisch regelmässiger Weise, während Vereinzelte endlich nur das Gefühl des Offenstehens und Drängens in den Genitalien empfinden. Dieser „Mittelschmerz“ tritt zuweilen so intensiv auf — er entwickelt sich nicht selten erst im Verlauf des geschlechtlichen Lebens, wie er sich auch gelegentlich in dieser Zeit verliert —, dass seinetwegen die Frauen ärztliche Hülfe nachsuchen.

Durch die Mittheilung von *Fasbender*[1]) angeregt, habe ich eine verhältnissmässige Häufigkeit eines solchen Mittelschmerzes constatirt, über den die Meisten allerdings selbst nur eine sehr unvollkommene Vorstellung sich gemacht hatten.

[1]) Zeitschr. f. Geburtsh. u. Frauenkh. 1875, S. 126.

Einen pathologischen Charakter des Mittelschmerzes konnte ich nur für solche Fälle nachweisen, in denen die Erscheinungen durch Genitalerkrankungen gesteigert wurden.

Wenn nöthig, hat die Therapie zunächst solche Complicationen zu bekämpfen. Bestehen die Schmerzen auch dann noch in ähnlicher Weise fort, so sind Blutentziehungen kurz vor dem Eintritt der Beschwerden, Ableitungen auf den Darm und die äussere Haut anzuwenden. Gelegentlich, bei sehr heftigen Beschwerden, tritt durch Behandlung mit Intrauterinstiften Besserung ein. In Fällen extremster Steigerung der Beschwerden kann als letztes Hülfsmittel die Exstirpation des Uterus und der Ovarien in Betracht gezogen werden.

## 2. Die Störungen der Menstruation.

Unter Störungen der Menstruation versteht man im Allgemeinen nicht diejenigen Beschwerden, welche so häufig von empfindsamen Frauen im Anschluss an die Menstruation geklagt werden, so lange sie sich innerhalb der Grenzen bewegen, welche physiologisch für diese Vorgänge festzuhalten sind; dahin gehören allgemeines Unwohlfühlen, gelegentliche vorübergehende Schmerzempfindung, eine mässige Schwankung der abgehenden Blutmenge, das Schwanken der Dauer der Menstruation um ein oder zwei Tage und die auf einige Tage sich ausdehnende Schleimabsonderung im Anschluss an die Menstruationsvorgänge. Unter Menstruationsanomalien verstehen wir wesentlich die erhebliche Vermehrung oder Verminderung des Blutabganges, Unregelmässigkeit im Termin des Eintritts und intensive Schmerzen. Die klinisch bedeutungsvollsten Formen der Menstruationsstörung sind Amenorrhoe, Menorrhagie, Dysmenorrhoe.

Bezüglich der Menstruationsstörungen würde ich mich begnügen können, auf die weiter unten folgenden Capitel von Entwicklungsstörungen und Erkrankungen aller Art zu verweisen, in denen diese Störungen als Symptome genannt werden müssen. Ich glaube aber im Sinne meiner Leser zu handeln, wenn ich über einige der häufig eigenartig hervortretenden Bilder der Praxis im Folgenden einige zusammenhängende Bemerkungen gebe, auf die ich dann an den betreffenden Stellen zurückweisen kann.

### A. Amenorrhoe,

d. h. ein sehr geringer Blutabgang oder auch ein vollständiges Fehlen desselben, beobachtet man in sehr verschiedener Form. Von der Amenorrhoe während der Schwangerschaft und Lactation kann hier nicht die Rede sein, denn wenn während der ersteren doch nur in den Anfangsstadien und auch dann nur eine der physiologischen Menstruation ähnliche Blutung beobachtet wird, kommt es allerdings bei der letzteren

recht häufig, nach *Krieger* in fast 45%, zu typischen Menstrualblutungen. Die Verschiedenheit dieser physiologischen Vorgänge erklärt sich daraus, dass bei der Schwangerschaft die Ovulation aufhört, auch ehe die ganze Uterusschleimhaut von dem wachsenden Ei in Anspruch genommen wird, während der Lactation aber nicht selten die Ovulation schon wenige Wochen post partum wieder eintritt und damit die Schwängerungsfähigkeit. Die pathologische Amenorrhoe ist zu unterscheiden, je nachdem sie auf mangelhafter Entwicklung der Genitalien oder des ganzen Körpers beruht oder auf Allgemeinerkrankung oder auf Erkrankung des Genitalapparates selbst.

Bei der mangelhaften Entwicklung im Allgemeinen müssen wir die grosse Verschiedenheit der Körperentwicklung in Betracht ziehen, welche auf das Mannbarwerden der jungen Mädchen bestimmend einwirkt. Keineswegs ist mit einem verspäteten Eintreten der Reife immer eine entsprechende unvollkommene körperliche Entwicklung verbunden; ebenso ist unzweifelhaft, dass die Ovulation schon lange Zeit bestehen kann, ehe es noch zu einer Menstruation kommt. In dieser Beziehung erinnere ich an die beglaubigten Fälle von Conception ohne vorausgegangene Menstruation.[1]) Verhältnissmässig häufig tritt in solchen Fällen von Amenorrhoe die Menstruation anfangs sehr unregelmässig auf, so dass im Verlaufe von Jahren etwa einmal eine als Menstruation zu deutende Blutung erfolgt. In den meisten Fällen handelt es sich um chlorotische Mädchen und Frauen, bei denen erst mit der Ueberwindung dieses Zustandes auch die Menstruation in regelmässigen Gang kam. Uebrigens begegnet man zuweilen Personen, bei denen die Menstruation überhaupt nicht eingetreten ist, trotzdem die Genitalien in anscheinend normaler Weise entwickelt sind, ja, auch Schwangerschaft erfolgte.

Auf die Fälle von Amenorrhoe bei unvollkommener Entwicklung der Geschlechtsorgane will ich hier nur insoweit hinweisen, als es sich dabei um menstruationsähnliche Blutungen in unvollkommen entwickelten Genitalien handelt, um die Entwicklung von Blutungen in atretischen Uterushörnern oder sonstigen Genitalabschnitten. Ich werde dieser Fälle bei Besprechung der Atresien des Weiteren zu gedenken haben.

Die zweite Kategorie von Amenorrhoe, bei welcher consumirende Allgemeinerkrankungen vorliegen oder Organerkrankungen, welche die Oekonomie des Gesammtorganismus stören, kann zu einer gynäkologischen Behandlung kaum auffordern. Hier ist die Amenorrhoe nur ein Symptom der anderweiten Erkrankung; ihre Behandlung fällt mit der auf jene Leiden zu richtenden zusammen.

---

[1]) *L. Mayer*, Berl. Beitr. z. Geb. u. Gyn. II, S. 124.

Eine eigenthümliche Form von Amenorrhoe beobachtet man bei einer intensiven allgemeinen Fettentwicklung, die auffallend genug bis zu vollständiger Suppressio mensium die menstruale Ausscheidung verschwinden machen kann.[1])

Die Amenorrhoe in Folge von Genitalerkrankungen ist zuweilen als ein Symptom einzelner solcher Krankheitsformen anzusehen. So wissen wir, dass in den Anfangsstadien der acuten Metritis und Endometritis gelegentlich Amenorrhoe auftreten kann. Die Menses verschwinden bei intensiven chronischen Erkrankungen des Uterusparenchym, der Parametrien und des Perimetrium, wenn sich dies auch nicht unmittelbar im Anschluss an derartige Erkrankungsformen bemerkbar macht. Zuweilen sind Erkrankungen der Ovarien mit Amenorrhoe verbunden, häufiger indess findet sich das Gegentheil in den Anfangsstadien der Ovarialdegeneration.

Es werden vereinzelt Fälle[2]) berichtet, in welchen psychische Einflüsse zu einer Suppressio mensium geführt haben. Die von mir beobachteten, wohl hierher zu zählenden Fälle betrafen Mädchen und Frauen mit beginnenden Psychosen. Nicht so ganz selten wird die Hülfe der Gynäkologen bei Patienten dieser Art in Anspruch genommen, bei welchen die Ausbildung der anderweitigen Störungen der Psyche noch nicht soweit gediehen, dass diese vor den Erkrankungen der Genitalsphäre in den Augen der Laien in den Vordergrund tritt.

Die Amenorrhoe entwickelt sich, abgesehen von den Fällen primären Mangels jeder Ausscheidung, meist nicht plötzlich, häufiger wird der Blutabgang zunächst spärlicher, kehrt in immer längeren Pausen zurück und ist von sehr kurzer Dauer. Es kann dann die Menstruation ein oder mehrere Male ganz wegbleiben und in einem späteren Termin ungefähr zur normalen Zeit auftreten oder aber nach einem Intervall von 5—6, auch 7 oder mehr Wochen regelmässig wiederkehren. Besonders in den ersteren Fällen treten häufig zu der Zeit der zu erwartenden Menstruation intensive Congestionserscheinungen auf, Kopf- und Kreuzschmerzen, Brustbeklemmung, Magenbeschwerden, Ziehen in der Brustdrüse; gelegentlich gesellen sich in diesen Fällen zu solchen regelmässig wiederkehrenden Beschwerden Blutungen aus dem Darm, aus der Nase, auch wohl Lungenblutungen. Im Allgemeinen muss man bei der Beurtheilung der sogenannten vicariirenden Blutungen sehr kritisch sein. Local findet sich besonders häufig in der Zeit der zu erwartenden Blutung die Secretion der Uterusschleimhaut vermehrt, auch kommt es anfangs oft noch zu stärkerer Succulenz des Organs, Anschwellung und Empfindlichkeit, während nach längerer Dauer dieses Zustandes alle

[1]) *Kisch*, Berl. klin. Wochenschr. 1867, Nr. 20. — Wiener med. Pr. 1870, Nr. 15—20.

[2]) *Parvin*, Amer. Practitioner. Sept. 1872. — *Raciborski*, Arch. gén. de méd. 1865.

derartigen Erscheinungen sich vollständig verlieren können. Unter ganz analogen Symptomen sah ich öfters ein vorzeitiges Auftreten des Climacteriums sich entwickeln und konnte dabei schon kurz nach dem oder selbst vor dem 30. Lebensjahr unter jahrelang andauernden Beschwerden der beschriebenen Art die Involution der Genitalien beobachten.

Für die Therapie der Amenorrhoe als Zeichen der Chlorose und der verzögerten Allgemeinentwicklung bestehen auch heute noch die Ferrumpräparate, die Stahlbrunnen in voller Geltung. Mit grossem Erfolg fügt man ihnen den längeren Gebrauch der *Pfeuffer*'schen Hämoglobinpräparate hinzu. Ich lege stets grosses Gewicht auf allgemeine energische Körperpflege und Entfernung von körperlicher und geistiger Arbeit, Aufenthalt an der See, in Höhenklima, auf dem Lande.

Die Amenorrhoe als solche zu behandeln bekommt man besonders Veranlassung durch die quälenden Congestionserscheinungen nach anderen Organen. Nur wenn solche Beschwerden vorhanden waren, habe ich mich zu einer localen Behandlung entschlossen, während ich im Uebrigen durch die Ernährung oder eine entsprechende sonstige Verhaltungsweise auf die Kräftigung des Körpers hinzuwirken pflege. Ganz besonders empfehlen sich für solche Kranke Landaufenthalt, Seebäder, energische Bewegung in Berg und Wald. — Bei der Amenorrhoe in Folge von Allgemeinerkrankungen, besonders bei Fettleibigkeit erzielt man die besten Erfolge durch salinische Abführcuren, besonders in Marienbad, Kissingen, Bertrich und verwandten Bädern. Nur selten gebe ich noch die ehedem vielgerühmten Emenagoga. Ich ziehe nur die Aloë noch in hartnäckigen Fällen in Gebrauch, wegen ihrer Wirkung auf die fast regelmässig lästige Darmträgheit. Viel mehr Erfolg verspreche ich mir da, wo nicht specielle andere Genitalleiden eigenartige Indicationen ergeben, von den Reizen, welche erfahrungsgemäss die Uterusschleimhaut und das Uterusparenchym anregen. Hierzu rechne ich in erster Linie den Gebrauch von Scarificationen, die ich in Fällen von Amenorrhoe ausgiebig, zeitweilig jeden zweiten Tag, in anderen Fällen zur Zeit der zu erwartenden Menstruation täglich wiederhole. (Vergl. S. 64.) Blutegel setze ich nicht mehr an die Portio. Sitzbäder, Hautreize am Unterbauch und an der Innenfläche der Oberschenkel, öfters wiederholte Sondirung, auch wohl intrauterine Pessare sind in hartnäckigen Fällen nicht zu entbehren.

### B. Menorrhagien.

Unter Menorrhagien versteht man Menstrualblutungen, welche theils durch ihre Intensität, theils durch ihre lange Dauer die Gesundheit beeinträchtigen. Es wird uns oft recht schwer, ein Uebermass des Blutabganges abzuschätzen, da wir kein Mittel kennen, die Quantität des abgehenden Blutes zu messen und so das relative Quantum einer nor-

malen Menstruation festzustellen. Eine Controle ist lediglich durch die Sammlung der benutzten Tücher, Unterlagen, Binden, Wattebäusche u. dergl. möglich und ergibt oft, dass ein Uebermass von Blutverlust in Wirklichkeit nicht besteht.

Nur sehr selten kommt es im Typus der Menstruation zu einem wirklich continuirlichen Hervorströmen von Blut aus den Genitalien, meist entleert es sich absatzweise, auch wohl mit Beimischung von Coagulis, durch welche die Frauen in der Regel stark erschreckt werden.

Auf die Blutungen, welche im Gefolge von Adnexaerkrankungen auftreten, hat seinerzeit *Czempin*[1]) nach Beobachtungen an meinem Material hingewiesen.

Menorrhagien sind sehr selten ohne prägnante Erkrankungen der Genitalien anzutreffen. Man sieht gelegentlich zarte, schlecht genährte und irrationell lebende Frauen, die zur Zeit der Menses ganz ausserordentliche Blutabgänge haben, ohne dass in den Genitalien ein Anhaltspunkt für diese Blutungen nachzuweisen ist. Zuweilen haben Phthisische derartige Menorrhagien, bei Herz-, Leber- und Nierenkranken habe ich Derartiges gesehen; auch Fettleibige haben zuweilen, im Gegensatz zu der etwas häufigeren Amenorrhoe, Menorrhagien. Bei allen diesen beansprucht das Allgemeinleiden die volle Aufmerksamkeit des Arztes; die Menorrhagien heilen dann mit den Veränderungen in den betreffenden Organen selbst oder treten auf jeden Fall vor deren Bedeutung in den Hintergrund.

Bei der Behandlung der Menorrhagien ist natürlich ein ursächliches Genitalleiden selbst anzugreifen. Bei den Fällen undurchsichtiger Aetiologie spielen eigenthümlicher Weise Blutentziehungen kurz vor dem Eintritt der Menses eine grosse Rolle; man kann durch nicht erhebliche Scarificationen kurz vor dem Eintritt der Menorrhagie zuweilen dieselbe beschränken. In anderen Fällen wird man zeitweilig durch den Gebrauch von Secale, respective Ergotin und Extractum Hydrastis canad. fluidum (4mal täglich bis zu 25 Tropfen), durch ruhige Körperhaltung und Vermeidung jeglicher Anstrengung, eventuell Bettruhe zur Zeit der Menorrhagien mit Eisbasen auf den Leib Nachlass der Blutungen erzielen. Als ein Mittel, die Blutungen zu beherrschen, empfehle ich ganz besonders die 50° C. heissen vaginalen Einspritzungen[2]), von denen ich bessere Erfolge gesehen habe, als von der Anwendung der Kälte, sei es in der Form eiskalter Einspritzungen oder in der Form der längeren continuirlichen Berieselungen mit den bekannten Kühlapparaten (Fig. 18) oder der kalten Sitzbäder. Bei Phthisischen habe ich die heissen Einspritzungen

[1]) Zeitschr. f. Geb. u. Gyn. XIII, S. 339.

[2]) *Bertram*, Zeitschr. f. Geb. u. Gyn. 1882, VIII, S. 150.

immer erfolglos gefunden, so dass ich sie für solche Patienten nicht empfehlen kann.

Nur sehr selten und vereinzelt widerstehen Menorrhagien ohne specielle anatomische Grundlage einer energisch fortgesetzten localen Behandlung dieser Art; ab und zu kommen aber auch derartige Fälle zur Beobachtung. Es bestehen dann nur ganz geringfügige Schleimhautveränderungen bei ganz unbedeutender Volumvermehrung des ganzen Uterus. Für solche verzweifelten Fälle hat man die Exstirpation der Ovarien empfohlen oder die Exstirpatio uteri vaginalis.

Fig. 18.

Kühlspeculum. Nach *Kisch*.

Ich habe in sieben hierher gehörigen Fällen, bei älteren Personen, die in Folge immer wiederkehrender Blutungen erwerbsunfähig waren, jahrelang in den verschiedensten Hospitälern vergeblich Hülfe gesucht hatten, die Exstirpation des Uterus vorgenommen, nachdem auch ich in jahrelanger Behandlung alle mir bekannten Mittel vergeblich in Anwendung gebracht hatte. Zwei davon waren ohne Erfolg castrirt worden. Die Personen wurden nach vieljährigem Siechthum voll erwerbsfähig.

## C. Dysmenorrhoe.

Als Dysmenorrhoe dürfen wir nicht die Beschwerden bezeichnen, welche die meisten Frauen zur Zeit der Menstruation empfinden, die Schmerzen im Kreuz, das Unbehagen, das Gefühl von Schwere im Leibe und von Offenstehen, Drang zum Wasserlassen und dergleichen. Dies sind Begleiterscheinungen der Menstruation, welche von den meisten Frauen verständiger Weise, als mit diesem Vorgang verbunden, ertragen werden. Erst wenn die Beschwerden die Frauen zur Zeit der Menstruation leistungsunfähig machen, verdienen auch sie eingehendere Beachtung als Symptom von Erkrankungen im Genitalapparat, besonders Endometritis, Metritis, Perimetritis und Neubildungen im Uterus. Zumal bei der Perimetritis kann die Dehiscenz der *Graf*'schen Follikel unter heftigen Schmerzen zu Stande kommen, die dann als Zeichen dieser Erkrankung immerhin einen gewissen Werth haben.

Die eigentlichen dysmenorrhoischen Beschwerden sind kolikartige Schmerzen, die ganz im Charakter der Wehen, oft schon vor dem Abgang des Blutes einsetzen, um mit demselben zu verschwinden, in anderen Fällen während der ganzen Dauer der Menstruation anhalten. Die Uterinkoliken wiederholen sich bei Gelegenheit reichlicher Absonderungen auch ausserhalb der Menses (vergl. oben unter Mittelschmerz, S. 35). Die Schmerzen entstehen, wie es scheint, durch die Behinderung der Entleerung des ausgeschiedenen Blutes und der Schleimhautabsonderungen, theils bei Abknickung des Genitalcanals, theils bei Verlegung desselben durch Schleimhautschwellung, durch Stenosen, durch Neubildungen. Es muss angenommen werden, dass hierbei das gestaute

Secret als Fremdkörper den Uterus zu mehr oder weniger energischen Contractionen anregt, bis das Hinderniss überwunden wird. Der Einwand, dass man solche Stauung von Uterusinhalt nicht auf dem Sectionstisch finde, wie englische Autoren *(M. Duncan*[1]), *Playfair)* ihn gegen diese Erklärung erheben, erscheint wenig zutreffend, denn einerseits habe ich selbst schon wiederholentlich solche verhaltene Massen bei Gelegenheit von Sectionen im Uterus gesehen, andererseits ist es eine oft beobachtete Thatsache, dass in Agone oder durch postmortale Contractionen Fremdkörper aus dem Uterus ausgestossen werden; warum sollte nicht auch in diesen Fällen, die ja ohnehin so sehr selten zur Autopsie kommen, eine derartige Ausstossung angenommen werden dürfen?

Die eigenthümliche Form der Dysmenorrhoe, bei welcher es unter heftigen, kolikartigen Schmerzen zur Abstossung der oberflächlichen Schleimhautauskleidung der Uterushöhle kommt, Dysmenorrhoea membranacea s. exfoliativa, stellt nur eine eigenartige Form der Endometritis vor und findet daher bei dieser ihre Erörterung.

Die Behandlung der Dysmenorrhoe im Allgemeinen fällt zusammen mit der der Localerkrankungen. Nur sehr selten ist man veranlasst, an dem Uterus selbst etwas thun zu müssen. Ich habe gelegentlich bei Verlegung des Uteruscanales durch Gestaltanomalien durch intrauterine Stifte grosse Erleichterung erzielt, in anderen werden durch diese Fremdkörper die Koliken gesteigert. Eine solche Localbehandlung ist zudem ausgeschlossen, wenn Erkrankungen der Nachbarschaft bestehen.

### D. Conception.

Die verschiedenen Hypothesen über das Zustandekommen der Conception will ich hier nicht des Näheren erörtern. Ich will nur darauf hinweisen, dass zum Zustandekommen der Conception das Vorhandensein eines zeugungsfähigen Sperma unerlässlich ist, und dass wir uns also hüten müssen, in den Fällen von Sterilität die Schuld unberechtigter Weise allein den Frauen zuzuschreiben. Aus den Untersuchungen von *Kehrer*[2]) geht mit hinreichender Sicherheit hervor, dass ungefähr ein Drittel der sterilen Ehen durch die Zeugungsunfähigkeit des Mannes bedingt ist. Ich selbst bin nur vereinzelt in der Lage gewesen, das Sperma in derartigen Fällen zu untersuchen und wage es nicht, diese Untersuchungen bei Beurtheilung dieser Frage in die Wagschale zu legen; aus den Antecedentien solcher steriler Ehemänner glaube ich aber den Schluss ziehen zu dürfen, dass die *Kehrer*'schen Ausführungen

[1]) Edinb. med. Journ. Mai 1872. — Fecundity and Sterility. 1873.

[2]) Zur Sterilitätslehre. Beitr. z. klin. u. exper. Geburtsk. u. Gyn. II, 1, S. 76.

in der That zutreffen. Ehe wir also der Frau Sterilität imputiren und etwaige krankhafte Zustände ihrer Genitalien zur Beseitigung der Sterilität angreifen, erscheint es gerathen, sich über die Potenz des Mannes Gewissheit zu verschaffen. Ich bin mir vollkommen bewusst, welch grosse Schwierigkeit dies in der Praxis hat und bedauere, ein Mittel, die Zeugungsfähigkeit des Mannes ohne die umständliche Untersuchung des Sperma festzustellen, nicht zu kennen.

Das Sperma dringt sehr rasch in die Tiefe der Genitalien [1]), es verweilt aber auch bei der seiner Lebensfähigkeit günstigen Beschaffenheit des Vaginal- und Uterinsecretes befruchtungsfähig eine Reihe von Tagen in der Uterushöhle, so dass man nicht anzunehmen braucht, dass Conception unmittelbar auf Cohabitation folge. Einwandfreie Beobachtungen über das Vorkommen von Spermatozoen jenseits des Cavum uteri [2]) sind noch nicht bekannt.

Das Zustandekommen der Conception ist nicht selten durch eigenthümliche Empfindungsveränderungen der Frau unmittelbar gekennzeichnet. Zuweilen scheint die Conception sich an das bei Frauen übrigens relativ selten und erst nach langdauernder Reizung eintretende Wollustgefühl anzuschliessen, ein Analogon der Empfindung bei der Ejaculatio seminis. In anderen Fällen werden psychische Erscheinungen unmittelbar im Anschluss an die Conception bemerkt. Wieder andere Frauen geben an, dass sie ein eigenthümliches Gefühl der Wärme von dieser Zeit an empfinden; endlich zeigen Frauen nicht selten von dem Augenblick des Eintrittes der Conception an die charakteristischen Beschwerden der Anfangsstadien der Schwangerschaft, besonders Uebelkeit, Ziehen in der Brust u. dergl.

Ob eine Schwangerschaft eher zu Stande kommt bei der Cohabitation nahe dem Zeitraum der Wiederkehr der Menses oder kurz nach derselben, erscheint mir, soweit ich darüber habe nachfragen können, aus klinischen Beobachtungen nicht eruirbar.

## E. Sterilität.

Die Verhältnisse, unter welchen Sterilität sich entwickelt, sind in ihrer letzten Ursache durchaus nicht einfach und klar. Wenn wir von dem gänzlichen Mangel der keimbereitenden Organe oder einem vollständigen Verschluss der zu diesen führenden Wege absehen, so dürfen wir kaum selbst bei hochgradiger Entwicklung pathologischer Processe in den Genitalien eine unbedingte Sterilität der Frau prognosticiren, denn wie oft haben die am häufigsten supponirten Ursachen der Sterilität nicht dennoch, vielleicht zufälliger Weise, eine Conception

[1]) *Lott*, Zur Anatomie und Physiologie des Cervix uteri. 1872.
[2]) *Zweifel*, Archiv f. Gyn. XLI.

zugelassen! Ich erinnere in dieser Beziehung an die Fälle vom Hymen cribriformis und imperforatus[1]), an die Fälle hochgradigster Stenose des Orificium uteri externum, wie ich selbst sie wiederholentlich beobachtet habe, an die Fälle von andauernden Erkrankungen und vorgeschrittener Degeneration der Ovarien, in welchen trotz alledem Schwangerschaft zu Stande gekommen ist. Es wäre somit wohl sehr unvorsichtig, wenn man angesichts derartiger Veränderungen die Prognose quoad conceptionem als eine absolut ungünstige stellen wollte. Besonders mit Rücksicht auf die Stenosen des Orificium uteri externum bin ich sehr vorsichtig geworden, seitdem ich bei Frauen, die eine fast nur stecknadelspitzgrosse Oeffnung des Orificium hatten, Conception habe eintreten gesehen, allen Lehrsätzen zum Trotze. Und doch wird man allgemein die Wahrscheinlichkeit der Conception in derartigen Fällen, besonders bei den Erkrankungen des Uterus und der Ovarien, als eine geringfügige bezeichnen dürfen. Am verhängnissvollsten sind für die Möglichkeit einer Conception diejenigen Veränderungen im weiblichen Genitalapparat, welche im Anschluss an meist gonorrhoische Infection in den Tuben, dem Perimetrium und vielleicht in Folge davon in und an dem Ovarium sich eingestellt haben. Diese Fälle von chronischer Oophoritis, Perioophoritis, Perimetritis, Salpingitis und gleichzeitigem chronischen Uteruscatarrh habe ich bis jetzt nur mit nicht allzu vielen Ausnahmen mit dauernder Sterilität verbunden gesehen; da wir aber an der Möglichkeit einer Heilung derartiger Zustände erst nach lange fortgesetzten, consequenten Versuchen der Behandlung verzweifeln dürfen, so wird man hier in Betreff der Vorhersage sich sehr vorsichtig auszusprechen haben.

[1]) *C. v. Braun-Fernwald,* Wiener med. Wochenschr. 1882, Nr. 45.

# III. Pathologie der Scheide und des Uterus.

Wenn ich im Folgenden die Pathologie der Scheide und des Uterus bei den Entwicklungshemmungen, den Gestalt- und Lageveränderungen und bei Besprechung der Entzündungsformen zusammenfasse, so leitet mich dabei die Absicht, das, was ätiologisch, pathologisch-anatomisch und therapeutisch nahe bei einander steht, dementsprechend zur Erörterung zu bringen. Besonders häufig deckt sich die Aetiologie und die Therapie dieser Leiden der verschiedenen Abschnitte des Genitalschlauches, so dass ich hoffe, die Betrachtung derselben durch eine solche Zusammenfassung zu erleichtern und durch die Vermeidung von Wiederholungen zu fördern, während die eigenartigen pathologisch-anatomischen Veränderungen doch in befriedigender Weise zur Geltung kommen.

## A. Anomalien der Entwicklung, Gestalt- und Lageveränderungen.

### 1. Entwicklungsfehler der Scheide und des Uterus.

Die Entwicklung der Geschlechtsorgane lässt sich leicht aus den beistehenden schematischen Zeichnungen ersehen, welche ich dem

Fig. 19.

*all* Allantois, später Harnblase. *r* Rectum. *m Müller*'scher Canal, später Scheide. *a* Aeussere Einstülpung der Haut, die zur Anusöffnung wird.

Fig. 20.

Die äussere Einstülpung der Haut ist durchbrochen und bildet die Kloake *(cl)*.

Fig. 21.

Der Damm hat sich gebildet, so dass der Anus und Sinus urogenitalis *(su)* von einander getrennt sind. *u* Urethra. *v* Vagina. *b* Blase.

*(Schroeder,* Lehrbuch. Ed. VII, 1884, S. 519.)

*Schröder*'schen Lehrbuch entnehme, Die Betrachtung derselben wird das Verständniss des Folgenden erleichtern (Fig. 19, 20, 21). [1])

[1]) Vergl. auch *Nagel,* A. f. mikrosk. Anat. XXXIV, 1889.

## I. Aplasie der Geschlechtstheile.

Die aus den Störungen in diesem Entwicklungsgang hervorgehenden Missbildungen sind meist mit so erheblichen anderweiten Anomalien des Körpers verbunden, dass die betreffenden Föten nicht extrauterin lebensfähig sind oder selbst dann erliegen, wenn es gelingt, z. B. die Atresie des Darmcanals oder der Blase (Fig. 22, 23) an den Neu-

Fig. 22.

Vollständige Atresie. *b* Blase. *g* Genitalcanal. *r* Rectum.

Fig. 23.

Vollständige Atresie. Allantois vom Mastdarm getrennt. *b* Blase und *g* Genitalcanal durch Urin ausgedehnt.

(*Schroeder*, Lehrbuch. Ed. VII., S. 530.)

geborenen zu beheben. Auf die vielerlei Möglichkeiten einer solchen Entwicklungshemmung einzugehen ist hier nicht der Ort.[1])

### *a) Mangel und vollständig rudimentäre Entwicklung.*

Nur selten findet sich keine Andeutung von den *Müller*'schen Gängen. In der äusseren Einsenkung (Fig. 18 *cl*), aus der sich die Oeffnung auch zu den inneren Geschlechtsorganen (Fig. 19 *su*) entwickelt, ist dann nur die Harnröhre ausgebildet, während die äusseren Genitalien deutlich, wenn auch dürftig entwickelt erscheinen. Manchmal ist von Ovarien nichts zu entdecken. Man findet in der Seite, nahe der Beckenwand, ein kleines Knötchen, das als Ovarium angesprochen werden kann. Dieser Befund hat klinisch dieselbe Bedeutung, wie derjenige, bei welchem statt eines vollständigen Defectes die *Müller*'schen Gänge als strangartige, imperforirte Gebilde entwickelt sind.

Fehlen die Ovarien, so wird bei diesen Personen, die dann im wahren Sinne des Wortes geschlechtslos sind, meist, wenn auch nicht immer, im Uebrigen eine nur mässige Entwicklung des weiblichen Typus gefunden; sie pflegen nur sehr dürftige Spuren äusserer Pubertätsentwicklung zu zeigen und haben nur vereinzelt Molimina menstrualia, selbstverständlich ohne Blutabgang, aber gelegentlich mit sogenannten vicariirenden Beschwerden, Nasenbluten, Darmreizung, Hämorrhoidalblutungen u. dergl.

Etwas häufiger trifft man Personen, bei denen die inneren Genitalien als quer durch das im Uebrigen leere Becken hinziehende Stränge und Knötchen mit oder ohne Zusammen-

[1]) Eine Anzahl meiner Beobachtungen ist in den Arbeiten meiner Schüler publicirt. *Kiderlen*, Zeitschr. f. Geb. u. Gyn. XV. — *Kochenburger*, Ebenda, XXV.

hang mit der Vagina zu tasten sind. Namentlich trifft man ein Gebilde, welches an die von *Waldeyer* (Fig. 1 u. 2, S. 2 u. 3) als constant bezeichnete Falte erinnert. Diese Personen haben zuweilen eine ganz wohl entwickelte Vagina, die blindsackartig endigt, ohne dass darüber eine Fortsetzung durchzufühlen ist. Manchmal hat der Impetus mariti zur Ausweitung der Urethra geführt, bei anderen wird die Hautfalte zwischen den Nymphen zu einem kurzen Blindsack ausgeweitet.

Die Mehrzahl meiner so beschaffenen Patienten waren sehr decrepide Frauenzimmer mit ausgesprochen phthisischem Habitus. Nur in einer Familie habe ich die Betreffenden zu Viragines entwickelt gefunden; es reiht sich diese Familie an die vereinzelten Beobachtungen der Literatur über die Erblichkeit derartiger Hemmungsbildungen an. In dieser altadeligen Familie fand ich in zwei Generationen von mehreren Schwestern jedesmal nur eine mit normal entwickelten Genitalien, während in der ersten Linie zwei, in der zweiten Linie eine vollständig geschlechtslos ist. Die zwei geschlechtslosen der ersten Linie habe ich in Narcose zu untersuchen Veranlassung gehabt. Die geschlechtslose der zweiten Linie habe ich zwar nicht in Narcose, aber doch so untersuchen können, dass ich ihre Zugehörigkeit zu dieser Gruppe festzustellen vermochte. — Die geschlechtslosen Damen dieser Familie haben durchaus weiblichen Habitus, aber eine ungewöhnliche Körperfülle; die geschlechtlich entwickelten sind Neubildungen ausgesetzt, wie auch der eine männliche Sprosse jeder der beiden Linien an maligner Neubildung zu Grunde gegangen ist.

Bestehen Keimdrüsen, so können diese durch ihre physiologische Thätigkeit zu lebhaften Beschwerden Veranlassung geben. Dieselben treten in allerdings ungewöhnlich langen Intervallen als lebhafte Ovarialbeschwerden auf, mit deutlich nachweisbarer An- und Abschwellung der Ovarien. Namentlich die Dislocation solcher Ovarien in die Tiefe des Beckens oder in den Inguinalcanal gibt zu Klagen Veranlassung. Die Zunahme der Beschwerden kann zur Entfernung der Drüsen zwingen. Dieselben enthalten dann zuweilen zahlreiche, anscheinend normale *Graf*'sche Follikel und die Spuren von geplatzten. Auch solche Frauen zeigen vereinzelt sogenannte vicariirende Menstruationen; eine meiner Patientinnen hatte ziemlich regelmässige abundante hämorrhoidale Blutungen.

Für die Diagnose der Missbildungen ist es unerlässlich, die Genitalien einer sehr genauen Inspection und Austastung vom Rectum aus zu unterwerfen. Nicht selten sind die unglücklichen Geschöpfe verheiratet.

Die Untersuchung per rectum unterstützt die Diagnose in sehr befriedigender Weise; von der gleichzeitigen Tastung von Blase und Rectum aus habe ich gleich befriedigende Befunde nicht erhalten, weil dann die beiden Hände sich eher behindern als fördern. Das diagnostisch wichtigste Merkmal für die Beurtheilung bei der Aplasie der inneren Genitalien ist die Abgangsstelle der Ligg. rotunda. Nach der Eröffnung des Leibes, eventuell auf dem Sectionstische, gilt es für die Deutung vorhandener Andeutungen innerer Genitalien diese Stelle aufzufinden,

ehe man sich über die Natur etwa fühlbarer Stränge eine bestimmte Meinung bildet.

Dass diesen Frauen nicht zu helfen ist, liegt auf der Hand; selbst der Versuch, eine Vagina zu bilden, wie er gelegentlich durch die Ansprüche des Ehemannes nahegelegt wird, muss ganz aussichtslos erscheinen. Bei vorhandenen Molimina ist symptomatisch vorzugehen; die eventuelle Entfernung der isolirt liegenden Keimdrüsen dürfte in solchen Fällen wohl keinen Widerspruch erfahren, sobald andauernde Beschwerden durch sie veranlasst werden.

*b) Unvollständige, einseitige Entwicklung bis zur Möglichkeit sexueller Functionen.*

Häufiger als die eben beschriebene Form der Aplasie findet sich diejenige, bei welcher die Entwicklung und Verschmelzung der *Müller*'schen Gänge nicht bis zur vollen Ausbildung eines einheitlichen gesunden Genitalapparates geführt hat, in denen also nur das eine Horn sich entwickelt, während das andere rudimentär bleibt, oder aber die Verschmelzung in unvollkommener Weise zu Stande kommt. Die nach aussen perforirte Hälfte entwickelt sich meist bis zu einer gewissen Vollständigkeit, ja sie kann in regelmässiger Weise durch Menstruation und eventuell durch Entwicklung zum Fruchthalter functioniren.

Die Bedeutung der rudimentären Hälfte hängt davon ab, ob dieselbe vollständig oder nur theilweise imperforirt ist. Der imperforirte Theil kann sich bis zu einer menstrualen Ausscheidung entwickeln; es kommt dabei zur Bildung von Blutsäcken, die sich, wenn nicht Abhülfe geschaffen wird, bis zur Berstung füllen und dann durch Verblutung oder Zersetzung der Trägerin verhängnissvoll werden können. Die Zahl der in der Literatur bekannten Fälle von Retentionsräumen in solchen unvollständig entwickelten *Müller*'schen Gängen ist eine stetig wachsende; ihre Bedeutung hängt wesentlich ab von ihrem Sitz und dem sehr schwankenden Zeitraum ihrer Füllung. Je entfernter das betreffende Ende von den äusseren Genitalien liegt, umso schwieriger gestaltet sich die Diagnose, und umsomehr liegt die Gefahr vor, dass dieselben bei mangelnder Hülfe platzen und den Tod der Trägerin verursachen.

Eine meiner Kranken, Frau B., 19 Jahre alt, wohl entwickelt, seit ihrem 15. Jahre regelmässig menstruirt, fühlte seit etwa Jahresfrist unter wachsenden heftigen Schmerzen bei jeder Menstruation eine Geschwulst in ihrem Leibe wachsen, die sie anfänglich für den schwangeren Uterus hielt. Als diese Schmerzen sich steigerten, und das Fortbestehen der Menstruation den Ehemann an der Existenz einer Schwangerschaft zweifeln liess, brachte er sie zur Untersuchung. Ich fand einen bis über den Nabel hinaufreichenden Tumor wesentlich in der rechten unteren Bauchhälfte bis dicht hinter den Introitus

vaginae in das kleine Becken. Die Scheide sehr erheblich durch diesen Tumor verlegt. Nur mit Mühe drang der Finger links um ihn herum hinauf bis fast in die Höhe des Beckeneinganges, woselbst eine zierliche Portio zu treffen war. Es gelang, in der Chloroformnarcose nachzuweisen, dass diese Portio einem sehr dürftig entwickelten linken Uterushorn angehörte, das innig mit dem Tumor verbunden war (Fig. 24). Am Tumor selbst liess sich oben und rechts ein rundlicher Strang fühlen, der als das Lig. rotundum angesprochen werden musste. Weiter unten nach hinten lag ein Gebilde, das in Form und Consistenz dem Ovarium entsprach. Bei Betastung dieses Befundes konnte ich seine frappante Aehnlichkeit mit den verschiedenen aus der Literatur bekannten Bildern von einseitiger Hämatometra und Hämatokolpos[1]) nicht verkennen. — Breite Incision in das nach der Scheide hereindrängende Stück der Geschwulst, dicht oberhalb des Introitus vaginae, entleerte unter dem ziemlich kräftigen Druck der zusammensinkenden Höhlenwandungen eine schwärzlichbraune Flüssigkeit, deren Quantität ich nicht fest-

Fig. 24.

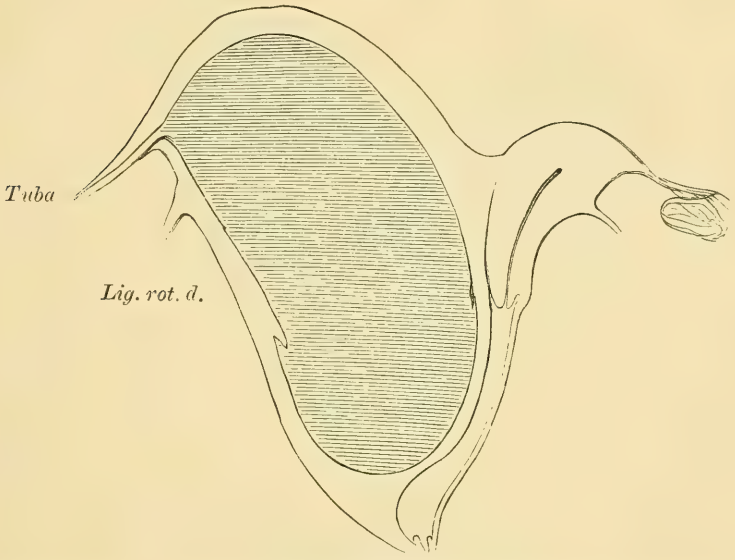


Haematocolpus und Haematometra unilateralis congenita. Nach einer eigenen Beobachtung.

zustellen vermochte, weil die Spaltung unter permanenter Irrigation vorgenommen wurde. Der Sack fiel zusammen, es bildete sich oberhalb des unteren Segmentes der Höhle ein deutlicher, leistenartiger Wulst an der Seitenwand, welcher schliesslich in die Höhe der Portio der anderen Seite zu liegen kam. Oberhalb dieses Wulstes konnte ich eine Höhle tasten, die, ringsum abgeschlossen, als das Cavum colli et corporis des bis dahin verschlossenen rechten Uterushornes angesprochen werden musste. Dieses Corpus ist im weiteren Verlauf sehr deutlich geschrumpft, es zeigte die für diese Fälle charakteristische Drehung um das linke Uterushorn. Uebrigens musste ich die Spaltung zu wiederholten Malen ausführen, weil die Oeffnung in der Scheidewand sich sehr energisch retrahirte und verlegte. Schliesslich habe ich das ganze Septum zwischen den beiden Scheiden abgetragen und auch das Septum zwischen den beiden Uterushörnern hoch hinauf gespalten. Das rechte Uterushorn verlegte sich trotz alledem von Zeit zu Zeit und verursachte durch die Retention eines eiterigen, sich rasch zersetzenden Secretes grosse

[1]) Vergl. die Literatur bei *Schröder,* Ed. IX, S. 415 u. ff.

Unbequemlichkeiten. Patientin hat etwa fünf Jahre später, wie mir Herr Dr. *Bunge* mittheilt, concipirt, normal geboren und befindet sich vollkommen wohl; leider bot sich zu einer Untersuchung in Narcose noch keine passende Gelegenheit.

Liegt der mit Blut sich füllende Hohlraum höher oben in den getrennten Hörnern, während das untere Ende unperforirt bleibt, so können dadurch Tumoren vorgetäuscht werden, die scheinbar mittelst eines mehr oder weniger dicken Stieles mit einem anscheinend dürftig entwickelten, aber gesunden Uterus in Verbindung stehen. In diesen Fällen kann die Diagnose allerdings grossen Schwierigkeiten unterliegen. Ja, wenn nicht aus der Anamnese und dem Befund des wahrnehmbaren anderen Uterushornes die Vermuthung einer Aplasie unterstützt wird, so kann die diagnostische Abgrenzung eines solchen Retentionsraumes gegenüber den Neubildungen der Adnexa fast unmöglich werden. Für diese Fälle ist die absatzweise, entsprechend den menstruellen Perioden auftretende Volumzunahme, die Steigerung der Schmerzen bei dem Wachsthum der Geschwulstmasse und die bei der Palpation unter den untersuchenden Fingern selbst eintretenden Contractionen der musculösen Geschwulstwandungen, durch welche eine Consistenzveränderung herbeigeführt wird, bedeutungsvoll. Von diagnostischer Bedeutung ist weiter die eigenthümliche Verlagerung der beiden Hälften des Genitalschlauches, auf die *Freund*[1]) hingewiesen hat, die sich mit grosser Regelmässigkeit in allen späteren Beobachtungen, auch in den meinen, nachweisen liess. Die eine Hälfte windet sich korkzieherartig um die andere, und zwar meist die linke um die rechte, welche zudem häufiger als die linke der Sitz der rudimentären Entwicklung ist.

Die Therapie kann nur in einer Eröffnung des unperforirten Sackes bestehen, bezüglich welcher auf S. 59 verwiesen wird.

### *c) Unvollkommene Verschmelzung der Müller'schen Gänge.*

Neben den einseitigen Entwicklungshemmungen sind Störungen der Ausbildung, welche beide Hälften des Genitalapparates betreffen, ein nicht ganz seltenes Vorkommniss. Ein mehr theoretisches als praktisches Interesse haben solche Hemmungsbildungen, bei welchen die Verschmelzung der *Müller*'schen Gänge überhaupt nicht eingetreten ist und nun zwei Genitalschläuche nebeneinander bestehen mit entsprechender Communication nach aussen. Die beiden Hälften können dann, jede für sich, ganz regelmässig functioniren. Sie menstruiren beide, wenn auch manchmal nicht gleichzeitig, beide können zur Cohabitation und Conception gelangen. Daneben gibt es Fälle, in welchen nur die eine Hälfte vielleicht zufällig ausgeweitet und dem ganzen Geschlechtsleben dienstbar wird,

[1]) Berl. Beitr. z. Geburtsh. u. Gyn. 1873, Bd. II.

während die andere gar nicht menstruirt, nicht ausgeweitet wird, nicht zum Sitz eines geschwängerten Eies sich umbildet (Fig. 25).

Neben anderen hierhergehörigen Fällen dieser Art habe ich ein älteres Mädchen beobachtet, welches hinter einem wohl entwickelten Introitus eine derbe vertical verlaufende Membran zeigt, zu deren beiden Seiten gleichmässig zugänglich die Lumina der getrennten Vaginalhälften sich befinden. Sie menstruirt regelmässig, anscheinend gleichzeitig aus beiden Hälften. Der Befund ist seit Jahren zufällig ärztlich constatirt. Zu mir führte das Mädchen die Besorgniss, wie bei ihrer bevorstehenden Verheiratung

Fig. 25.

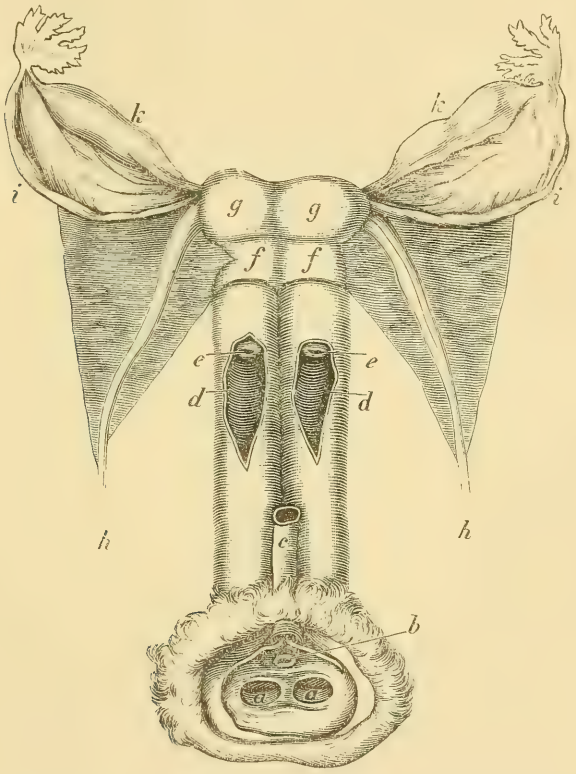


Uterus und Vagina didelphys. (Vergl. Tafel XXXVI in *E. Martin's* Handatlas. Ed. II.)
Taf. XXXVI: *a a* Doppelter Scheideneingang. *b* Harnröhrenmündung. *c* Harnröhre. *d d* Doppelte Scheide. *e e* Doppelter Muttermund. *f f* Doppelter Mutterhals. *g g* Doppelter Mutterkörper. *h h* Runde Mutterbänder. *i i* Eileiter. *k k* Eierstöcke.

dieser Genitalbefund auf ihre eventuellen Hoffnungen einwirken würde. — Die 35jährige Person ist ungewöhnlich gross, von weiblichem Körperhabitus, doch sehr männlichen Gesichtszügen. Sie ist ein Drillingskind und behauptet, dass ihre Schwester und ihr Bruder in gleicher Weise ungewöhnliche Körperformen zeigen. Ich habe das Septum vom Introitus bis an die beiden Portionen abgetragen, die Schnittfläche mit fortlaufendem Catgutfaden vernäht. Die Verheilung ist gut erfolgt. Pat. hat geheiratet, bisher ist sie steril geblieben.

Es liegt auf der Hand, dass derartige Fälle ohne jede pathologische Störung alle physiologischen Entwicklungsphasen durchlaufen

können, während anderseits die Ungleichheit der Entwicklung oder z. B. eine Schwängerung der beiden Hälften verschiedenartige Schwierigkeiten, die sich dann naturgemäss ergeben, zu bereiten im Stande ist.

*d) Unvollkommene Entwicklung bei unvollkommener Communication des Genitalschlauches mit der äusseren Körperoberfläche.*

Viel bedeutungsvoller sind die Fälle, in welchen die *Müller*'schen Gänge in ihrer Entwicklung zwar miteinander verschmelzen, aber nicht in normaler Weise ihre Verbindung mit dem Sinus urogenitalis erreichen. Man hat diese Fälle von Atresie zu unterscheiden, je nachdem der Sitz der Verlegung sich in der Hymenalöffnung befindet, als Atresia hymenalis, oder bei Verlegung höher oben, Atresia vaginalis oder Atresia uteri. Bei diesem letzteren Falle unterscheidet man wieder die Atresie im äusseren Muttermund, im Cervicalcanal, oder im inneren Muttermund.

An diese Fälle reihen sich solche an, bei welchen das Lumen der soweit gut verschmolzenen *Müller*'schen Gänge in dem einen oder anderen zur Tube ausgebildeten Theil des Hornes unperforirt ist, die Fälle also von angeborener Atresie der Tuben.

In ihrer Wirkung ähneln diesen Fällen die im späteren Verlauf des Geschlechtslebens erworbenen Atresien, die ihren Sitz ebenso gut am Eingange des Genitalapparates wie in dessen Verlauf haben können.

Die Wirkung der angeborenen Atresie macht sich selten vor der Entwicklung der Pubertät geltend. Dann führt sie zu Retention des Menstrualblutes und anderer Secrete, wenn überhaupt die Genitalien für die Entwicklung der Menstruation sich eignen. Eine weitere Folge der Atresien ist naturgemäss die der Lage der Atresie entsprechende Behinderung der Conception. — Es kommen gelegentlich mehrere Atresien in ein und demselben Genitalapparat vor. Dann können sich bei eintretenden Blutungen mehrere übereinander liegende Säcke entwickeln, die untereinander nicht zu communiciren brauchen.

Die Symptome der Atresien lehnen sich meist durchaus an die Menstruationsverhältnisse an; ohne dass es zu einer Ausscheidung nach aussen kommt, entwickeln sich eigenthümlich spannende Schmerzen im Unterleib, die zunächst nur mit sehr geringem Unbehagen einhergehen, gänzlich wieder verschwinden, bei periodischer Wiederholung immer intensiver werden, so dass das Gefühl des Unbehagens und der spannende Schmerz sich auch über die Zeit einer gewöhnlichen Menstruation hinaus erstreckt. Die Rückwirkung derartiger Zustände auf das Allgemeinbefinden wird durch Reizung des Peritoneum (spannende Schmerzen, Uebelkeit, Erbrechen), durch anämische Symptome, durch

die Behinderung der Blase und des Darms gesteigert. In selteneren Fällen hören die Frauen schon nach wenigen derartigen, unvollkommenen Menstruationen ganz auf zu menstruiren, andere menstruiren in sehr langen Pausen und hören dann ebenfalls auf, ehe es zu weiteren Folgen kommt. Neben der Retention von Blut kann naturgemäss auch Secret der Schleimhaut verhalten werden; es scheint indess, dass derartige Secretverhaltungen ohne menstruale Beimischung verhältnissmässig sehr selten sind. Auch das vor der Pubertät abgesonderte Schleimhautsecret staut sich an, wie *Godefroy* [1]) von einem 2 Monate alten Kinde berichtet, *Breisky* [2]) von zwei Präparaten aus frühem Kindesalter, *Gervis* [3]) von einem ebensolchen.

Selten wird unter Zunahme der Beschwerden schliesslich eine Katastrophe dadurch herbeigeführt, dass die durch das zurückgehaltene Menstrualblut ausgeweiteten Säcke bersten. Die Berstung führt entweder — und dies ist naturgemäss der günstigste Fall — zu einer Entleerung des Inhalts nach aussen, wenn die atretische Stelle berstet und das Blut fliesst durch die Vulva ab — oder sie führt nach dem Darm, nach der Blase, bald unmittelbar nachdem die stark gespannte Scheidewand durch Druck necrotisch geworden ist, bald entleert sich der Inhalt zunächst in das umliegende Gewebe und findet dann erst seinen Ausgang an den genannten Stellen oder, wie in einem Fall beschrieben worden ist, durch die Hinterbacke. [4])

Ungünstiger sind die Fälle, in welchen die Berstung durch das Peritoneum stattfindet und zu einer Entleerung in die Bauchhöhle führt. Allerdings kann das Peritoneum derartige Blutmassen auch wohl verdauen und damit Heilung eintreten, oder es gehen der Berstung Verlöthungen der Oberfläche des Blutsackes mit anliegenden Organen vorher, so dass der Erguss sofort abgekapselt ist. Erfahrungsgemäss scheinen aber diese Fälle [5]) weniger günstig zu verlaufen; es wirkt dann sehr oft die Unsicherheit der Diagnose, der tiefe Collapszustand, in welchem die Patienten betroffen werden und die Ungunst der äusseren Verhältnisse zusammen, um von jedem rechtzeitigen Eingriff abzuhalten.

Neben der Berstung kann sich in den Retentionssäcken auch noch Zersetzung des Inhaltes einstellen, wenngleich es schwer ist zu erklären, wie ohne Communication nach aussen Zersetzungserreger in die Flüssigkeit hineinkommen. Mit dem Zerfall des Inhaltes sind naturgemäss weitere Gefahren für das Individuum gesetzt. In anderen Fällen

---

[1]) Gaz. des hôp. 1856, 142.

[2]) Archiv f. Gyn. II, S. 92.

[3]) London Obstetr. Transact. V, S. 284.

[4]) *Graf, Virchow's* Archiv. XIX, S. 548.

[5]) So der Fall von *Jaquet* (Zeitschr. f. Geb. u. Frauenkh., S. 130), den mir seinerzeit *Jaquet* zu zeigen die Güte hatte.

hat sich der Inhalt in einer scheinbar gutartigen Weise, durch Ausfallen der festen Bestandtheile, verändert, so dass sich aus einer Hämatometra eine Hydrometra entwickelt hat.

Die Diagnose der angeborenen Atresie bei im Uebrigen normal entwickeltem Genitalschlauch sollte bei der Möglichkeit einer entsprechenden Anamnese keine Schwierigkeiten bieten. Das Fehlen der Menstruation bei den meist jugendlichen Personen, die periodisch auftretenden Schmerzen, der Befund einer meist kugelig gestalteten Masse, die wir entweder von Rectum und Blase aus oder, bei Atresie, höher oben im Genitalcanal, zwischen der Scheide und der aussen aufliegenden

Fig. 26.

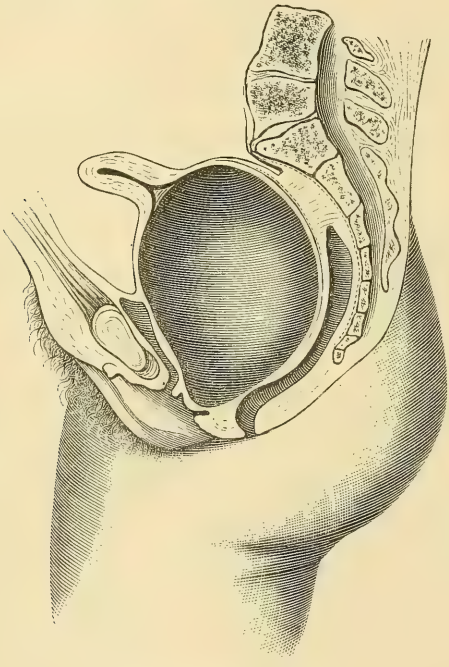

Haematocolpos congenita.

Hand abtasten können, wird schwerlich durch irgendwelche andere Erkrankungsformen gesetzt, zumal wenn normal entwickelte Genitalorgane nicht nachzuweisen sind.

Auch wenn die Atresie eine erworbene ist, führt die Anamnese, welche über vorausgegangene schwere Entbindungen oder Erkrankungen der Genitalien oder gynäkologische Operationen berichtet, auf die richtige Deutung hin.

Atresia hymenalis congenita mit Hämatokolpos fand ich 11mal. Ein solches Beispiel, ein 15jähriges, gut entwickeltes Mädchen, das im Verlauf des letzten halben Jahres viermal Menstruationsbeschwerden gehabt hatte, ohne Blutentleerung ist in Fig. 26 abgebildet. Ein anderes Beispiel, ein sehr dürftig entwickeltes Mädchen, war

19 Jahre alt; sie gab an, seit ungefähr Jahresfrist zu leiden. Eine andere war 16 Jahre alt und hatte seit etwa 5 Monaten Beschwerden; eine vierte war $15^1/_2$ Jahre und klagte seit etwa 3 Monaten. Eine andere war ein wohl entwickeltes 17jähriges Mädchen, das mit 15 Jahren die ersten Beschwerden hatte, dann nach $1^1/_2$ Jahren dreiwöchentliche Anfälle hatte, die zuletzt in continuirliche Schmerzen ausliefen. Die übrigen hatten ähnliche Beschwerden zu melden. Bei Allen lag ein grosser Sack im kleinen Becken, der bis in das grosse Becken hinaufreichte und hier oben einen Anhang fühlen liess, der ungefähr einem jungfräulichen Uterus entsprach. Dieser Sack buchtete sich theils in den Introitus hinein und drängte ein Septum hymenale hervor, dessen Farbe dunkelblauroth erschien, theils lag eine stärkere Zwischenwand zwischen Blutmasse und äusserer Haut. Die Menge des verhaltenen Blutes schwankte zwischen 250·0 und 1300·0. Die chocoladenfarbige Masse reagirte neutral, enthielt Detritus von Blut. Die Scheidenwand war von

Fig. 27.

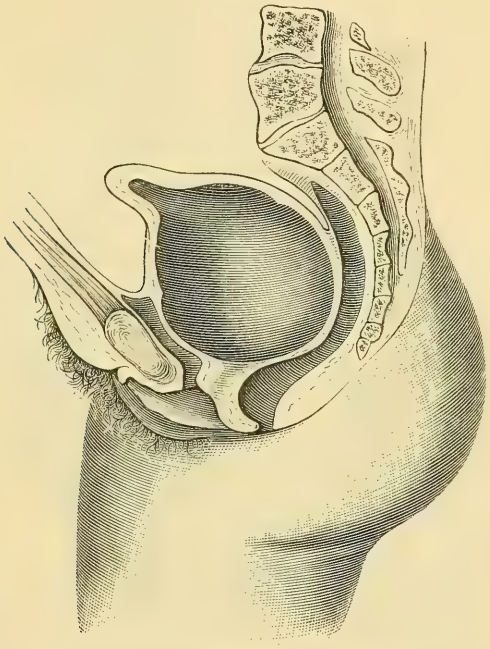

Haematometra und Haematocolpos congenita.

plattgedrücktem Epithel bedeckt, blutig imbibirt. Das Orificium externum war meist geschlossen; vereinzelt hatte eine Ausweitung stattgefunden.

Gleichzeitige Blutansammlung in der Tube findet sich vereinzelt, so in dem von *Kochenburger* berichteten Fall *Mackenrodt's*.

Die erworbenen Atresien entwickeln sich meist allmälig aus Stenosirung des Canals, ja es kommt verhältnissmässig nur selten zur Atresie im Vergleich zur Häufigkeit hochgradiger Stenose. Hierher gehören die meisten einschlägigen Beobachtungen bei Schwangeren und Gebärenden, bei denen fast in allen Berichten das Ausfliessen oder Aussickern von Fruchtwasser beobachtet wird, während man eine Oeffnung nicht finden kann. Solche Stenosen und die daraus hervorgehenden Atresien sind nach Typhus, nach Scharlach, nach Cholera, nach Diph-

theritis, nach Syphilis oder bei Neubildungen beobachtet worden. Selten sind die Fälle von Atresie nach scheinbar einfach catarrhalischen Entzündungen. Häufiger sind sie Folgen von Geburtsverletzungen, wobei Collum und Scheidengewölbe zerstört sind. Endlich bilden sich Atresien im Anschluss an operative Eingriffe, besonders da, wo eine entsprechende Schleimhautüberkleidung der Wundflächen unterlassen oder undurchführbar ist, und nach Aetzungen. Entsprechend dieser Aetiologie hat erworbene Atresie am häufigsten im oberen Theile der Scheide, im Scheidengewölbe und im Collum ihren Sitz und nur selten entwickelt sie sich in der Tiefe des Collum, am inneren Muttermund.

Fig. 28.

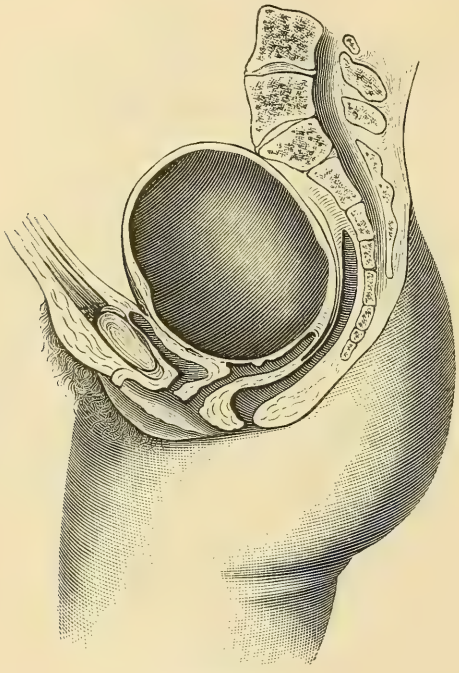

Haematometra.

Bei Mangel oder Verschluss des unteren Scheidenendes (Fig. 27) weitet sich der Uterus augenscheinlich nur selten und erst sehr spät durch den Druck des verhaltenen Blutes aus und erscheint als ein harter, manchmal auffallend leicht beweglicher Knoten oder Anhang auf der Oberfläche der Geschwulstmasse. Diese selbst steigt mit breiter Basis aus dem kleinen Becken empor in die Bauchhöhle, liegt in der Medianlinie wie ein Tumor der Uterusadnexa den Bauchdecken an, ist glattwandig, prallelastisch anzufühlen. Oben auf ihr sitzt der eben erwähnte Ansatz.

Bei Blutverhaltung über einer im Uterus selbst entwickelten Atresie, Hämatometra, wird der Uterus durch die

Retention oberhalb des äusseren Muttermundes erst geigenförmig, dann rundlich ausgedehnt (Fig. 28).

Eigene solche Fälle von Atresia uteri habe ich nur als erworbene gesehen: in einem Falle war das Collum uteri während eines schweren Typhus zu Grunde gegangen. In den anderen hatte sich die Atresie nach hoher Excisio colli ohne Schleimhautvernähung entwickelt. Hier lag oberhalb des narbig entwickelten Collum das rundliche Corpus in der Grösse eines kleinen Apfels.

Fig. 29.

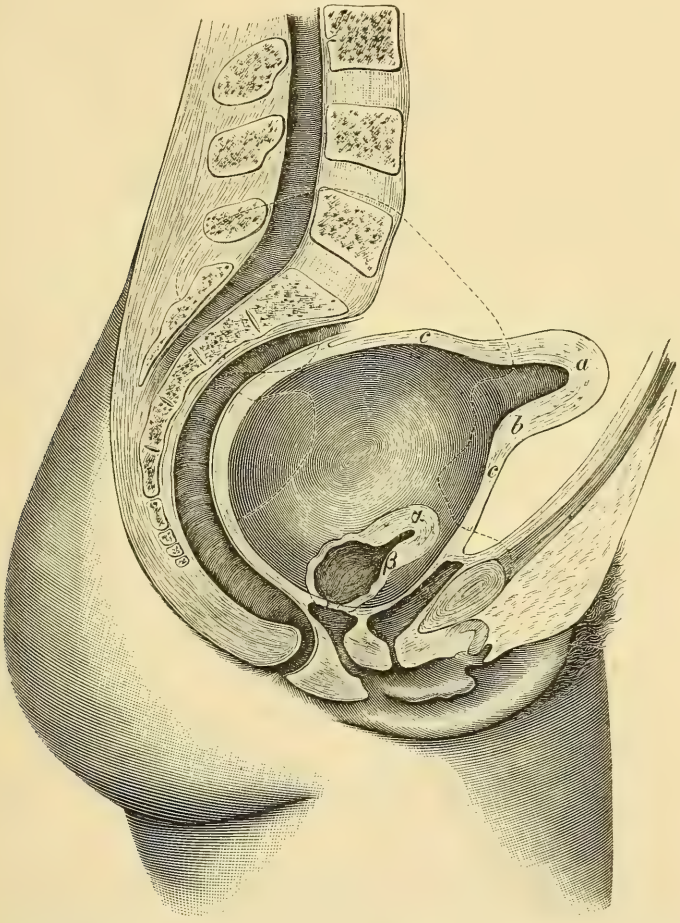


Haematometra acquisita. *a* Vor der Operation. *b* Contractionsring. *c* Os internum. *α* Nach der Operation. *β* Os internum.

In einem Falle hatte die 21jährige junge Frau (Fr. K.) vordem wohl regelmässig menstruirt, aber entsprechend der dürftigen Entwicklung ihrer Musculatur und ihrer schlaffen Constitution nicht übermässig. In der nun einjährigen Ehe war die Menstruation immer spärlicher geworden, zuletzt hatte sie ganz aufgehört, so dass Schwangerschaft angenommen wurde. Wegen heftiger Schmerzen suchte Patientin ärztlichen Rath. Es wurde constatirt, dass eine Geschwulst mit rundlichem unteren Ende das Becken füllte und die Scheide verlegte, dicht hinter dem Introitus. Der Tumor reichte bis zum Nabel und trug hier eine Kappe, welche wie eine Verdickung der Geschwulstwand erschien (Fig. 29).

Nach unten endete er breit mit einer den ganzen Beckeneingang füllenden Masse. Blase und Rectum lagen stark comprimirt vor, respective hinter der Geschwulst. Eine Oeffnung war nirgends an dem per vaginam sichtbaren Theil der Geschwulst. Ich incidirte vom Scheidengewölbe und entleerte eine sehr grosse Menge theerartigen Inhaltes von typischer Dickflüssigkeit. Der Befund im Innern der Höhle liess alsbald eine Art Contractionsring wahrnehmen. Das untere Uterinsegment und das Collum erschienen als faltiger schlaffer Sack. Die Vernähung der Collumschleimhaut mit der der Scheide auf der Aussenfläche der sich rasch configurirenden Portio verheilte glatt. Dann bildete sich in 6 Wochen der Uteruskörper sehr gut heraus, das Collum erschien noch verhältnissmässig dick, aber besonders das Orificium externum und die Portio configurirten sich vollständig. Die noch starke Secretion der Cervixschleimhaut trocknete bei wiederholten Jodätzungen ein.

Entwickeln sich die Blutergüsse in den Tuben, Hämatosalpinx, so entstehen dadurch eigenthümlich gewundene Säcke, wie sie sich ähnlich bei den Ausweitungen der Tuben durch anderen Inhalt finden; ich werde die Bedeutung dieser Hämatosalpinx in Folge von Atresie bei den Fällen von Salpinxerkrankung besprechen.

Es ist naturgemäss, dass wir nicht immer so bestimmte anamnestische Angaben erhalten, dass gelegentlich durch Erkrankung der Nachbargebilde die Abtastung des Sackes selbst sehr erschwert wird, dass wir den Retentionstumor in der Berstung antreffen, durch welche die deutliche Abtastung der Geschwulst sehr erschwert werden kann. Es kommt aber noch eine andere Schwierigkeit gerade bei diesen Formen der Atresie hinzu: droht ohnehin schon die Gefahr einer Berstung, so hat man sich nur um so mehr zu hüten, durch eine sehr ausgiebige und energische Abtastung etwa den Durchbruch direct zu beschleunigen. Die Diagnose erscheint besonders dann schwierig, wenn die Atresie im inneren Muttermund ihren Sitz hat und Schwangerschaft oder Tumoren durch die Retentionsgeschwulst vorgetäuscht werden. Im ersteren Fall sind die Wachsthums- und Consistenzverhältnisse oder die Zeichen des Kindes, im letzteren der Mangel des Blutabganges für die Erkenntniss zu verwerthen.

Die Prognose hängt ganz von der rechtzeitigen Entdeckung ab und weiter davon, dass die Atresie in der geeigneten Weise gehoben wird.

Sobald die Atresie zur Retention von Secret führt, ist die Beseitigung derselben die einzige therapeutische Aufgabe. Man hat vielfach vor der Spaltung der Atresien eine grosse Scheu gehabt, weil oft die Kranken theils unmittelbar nach der Spaltung, theils im weiteren Verlaufe zu Grunde gingen. Die Ursache dieses üblen Ausganges wurde theils im Eintritt von Luft in den Hohlraum und die offen stehenden Gefässe gesucht, theils in Zerreissungen, welche bei der Entleerung des Blutsackes in den adhärenten Nachbargebilden eingetreten sind. So sind Fälle bekannt geworden, in welchen bei Entleerung des atretischen Sackes, der aus Scheide und Uterus bestand, Zerreissungen

in einem Blutsack der Tube eintraten, der mit jenem ersten Sack nicht in freier Communication stand, und wo dann durch diese in die Bauchhöhle ergossene Blutung der Tod eingetreten war. Ich kann mich der Annahme nicht verschliessen, dass in vielen solchen Fällen zunächst septische Infection eine verhängnissvolle Rolle gespielt hat und dass man unter dem Banne derartiger Befürchtungen die Eröffnung nicht frei, die Entleerung nur unvollständig gemacht hat.

Meine eigenen Beobachtungen von Spaltungen solcher Säcke haben diese Gefahr nicht erkennen lassen; ich habe die Spaltung unter permanenter Irrigation breit und bis zur völligen Entleerung des verhaltenen Blutes ausgeführt und dadurch vielleicht ebenso dem Lufteintritt wie der Infection vorgebeugt.

Die Eröffnung der hymenalen Atresie erreicht man am besten durch die Spaltung zwischen den Schamlippen, wobei es wohl ziemlich gleichgiltig ist, ob man einen Längs- oder Querschnitt, oder einen H-förmigen Schnitt[1]) macht. Selbstverständlich wird man sich jeden Druckes auf die Geschwulst enthalten. Die vollständige Reinigung des Sackes scheint mir auch dann keinem Bedenken zu begegnen, wenn man etwa noch Bluträume zu vermuthen hat, die oberhalb des zunächst eröffneten liegen. Ich habe die Säcke immer sofort vollständig entleert, die Räume selbst ausgiebig durch Irrigation desinficirt.

Liegt der Sack in der Tiefe, ohne weder von der Scheide, noch vom Darm oder der Blase aus leicht zugänglich zu sein, so haben verschiedene Autoren jeden dieser drei Wege für die Eröffnung in Vorschlag gebracht.

Die Eröffnung vom Darm aus mittelst Troicarts muss als die ungünstigste bezeichnet werden, weil bei aller Vorsicht der spätere Eintritt von Gasen aus dem Darm in die Höhle doch mindestens nicht sicher ausgeschlossen ist.

Die Eröffnung von der Blase[2]) aus nach Dilatation der Urethra wird immer nur als Nothbehelf anzusehen sein. Der gegebene Weg ist, zumal wenn Corpus und Collum annähernd in einer geraden Linie liegen, der durch die Scheide[3]), respective durch den Introitus vaginae. Dieser Weg ist freilich durchaus nicht immer leicht zu finden, denn es kann, wie ich dies auch erlebt habe, das Septum eine ganz ausserordentliche Dicke erreichen. In dem Falle von Atresie nach Typhus war das Septum ungefähr 7 Cm. dick. Ich habe zunächst das Septum quer gespaltet, um nicht in die Blase und das Rectum durch einen verticalen Schnitt zu fallen. Die Blutung der Schnittflächen, die

---

[1]) *Heppner,* Petersburg. med. Wochenschr. 1872, H. 6, S. 552.

[2]) *Simon,* Berlin. klin. Wochenschr. 1875, Nr. 20.

[3]) *Amussat.* Observ. sur une opération de vagin artificiel. Paris 1835.

Enge und Tiefe des eröffneten Canales machen das weitere Vordringen um so schwieriger, als sich durch die Rücksicht auf den Blutsack selbst das Herabdrängen der Geschwulst von oben verbietet. In solchen Fällen ist der Rath gegeben worden, die weitere Ausweitung des Septum in stumpfer Weise vorzunehmen mit Pincette, Scalpellstiel oder Finger; ich habe theils mit einem Troicart, theils mit dem Messer, theils mit der Sonde den Rest des Septum durchbohrt und dann die Oeffnung allmälig zu der nothwendigen Weite ausgedehnt.

Die Narbenbildung muss sorgfältig controlirt werden, da die Verziehung derselben leicht zu einer neuen Atresie führen kann. Ich habe deswegen sofort die Schleimhaut der atretischen Höhle mit dem Schnittrand der äusseren Haut, respective mit der nächstgelegenen gesunden Schleimhaut durch Knopfnähte verbunden und dadurch der Möglichkeit einer neuen Atresie vorgebeugt.

Bei tiefer liegenden Atresien habe ich zunächst einen Drainschlauch eingelegt, und dann nach der Reconvalescenz der Patientin, auch wohl mit Excision der ganzen Narbe, die Vernähung der Schleimhaut der atretischen Höhle mit der Scheidenschleimhaut vorgenommen.

In dem Falle nach Typhus machte sich trotzdem die Narbenretraction wieder geltend. Die Narbe blieb in Folge oft wiederholter Sondirung und Ausweitung lange Zeit weit offen. Als dann aber Schwangerschaft eintrat und jede derartige Ausweitung sich dadurch verbot, hatte sich die Narbe bis zu einer hochgradigen Stenose zusammengezogen, so dass sie zum Zweck der Entbindung des reifen Kindes in ausgiebiger Weise gespalten werden musste.

In meinem letzten Fall von Haematometra acquisita habe ich, wie oben angeführt, ebenfalls die Vernähung sofort vorgenommen und reactionslose Heilung beobachtet. Fortgesetzte Desinfection, eventuell unter Anwendung der heissen Irrigationen zum Zwecke der Involution der Höhle sind nach derartigen Atresieoperationen sehr zu empfehlen.

Um der Gefahr der Narbenretraction vorzubeugen, hat *Heppner* (a. a. O.) vorgeschlagen, die Lappen des **H**-Schnittes einzunähen. *B. Credé* hat eine Transplantation eines äusseren Hautlappens ausgeführt (Archiv f. Gyn. 1884, XXII, S. 229). Gewiss hat *Breisky* sehr Recht zu betonen *(Billroth-Lücke,* Krankheiten der Vagina. 1876, 60, S. 49), dass eine periodische Dilatation für die Verhütung einer Stenosirung ausschlaggebend ist.

### II. Atrophia uteri.

Neben der unvollkommenen Entwicklung der Genitalorgane im Allgemeinen findet sich zuweilen eine Atrophie allein des Uterus bei sonst genügender Ausbildung der übrigen Generationsorgane. Dann ist die Entwicklung des Uterus im Ganzen eine unvollkommene bei vollständig typisch entwickelter Uterusgestalt, oder der Uterus ist während

des geschlechtsreifen Alters mit oder ohne vorausgegangene Erkrankungsprocesse atrophisch geworden.

*A.* Bei der sogenannten angeborenen Atrophie zeigt sich der Uterus entweder in Form und Grösse der Entwicklung im Kindesalter (Fig. 30 und 31), oder wir finden ihn in der verjüngten Form des mannbaren Organes.

Die Atrophie macht bis zur Entwicklung der Pubertät keine Symptome, und auch darnach bleiben viele Trägerinnen eines solchen infantilen Uterus — deren Zahl übrigens nicht so klein ist, wie man es vielfach annimmt — vollständig ohne Beschwerden. Sie haben in ihrer äusseren Erscheinung einen manchmal sehr ausgeprägten, weiblichen Typus und weibliche Empfindungsweise. Wiederholentlich habe ich solche Frauen im Alter von 30—40 Lebensjahren gesehen, die sich eines vollkommenen Wohlbefindens erfreuten und glücklich verheiratet, bis auf

Fig. 30.

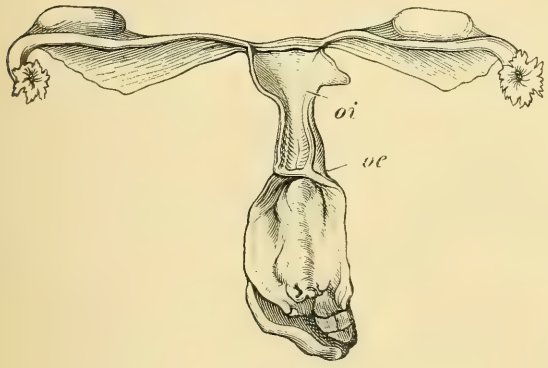


Atrophia uteri nach *Virchow*. *oi* Ostium internum. *oe* Ostium externum.

Fig. 31.

Uterus infantilis.

das Ausbleiben oder die Unregelmässigkeit der Menstruation und die Sterilität, keine Klagen hatten.

Sie sind häufig zu starkem Fettansatz disponirt: andere bewahren sich ein jungfräuliches Aeusseres bis in reife Lebensjahre. Eigenthümlich erscheint bei so beschaffenem Uterus oft das functionelle Symptom seiner Entwicklung: die Menstruation. Bei den einen stellen sich in langen Intervallen, manchmal abhängig von klimatischen und Witterungsverhältnissen, in anderen Fällen abhängig von äusseren Lebensbedingungen, sogenannte Molimina menstrualia ein, die einen oder mehrere Tage andauern und dann ohne Genitalblutungen wieder verschwinden. Diese Molimina bestehen in kolikartigen Schmerzen im Unterleib besonders in den beiden Seiten, in Steigerungen der Secretion, in Druckempfindung auf Blase und Darm, Ziehen in den Brüsten, in hochgradiger Nervosität, häufig auch in gesteigerter geschlechtlicher Erregbarkeit. Zuweilen treten statt dieser mehr oder weniger auf den

Unterleib localisirten Molimina anderweitige Beschwerden auf, besonders von Seiten des Magens, aber auch in der Form heftiger Kreuzschmerzen, Migräne, rheumatoider Beschwerden und Zufälle. Dann kommt es gelegentlich zu starkem Nasenbluten, zu Hämorrhoidalblutungen, auch wohl zu Magenblutungen, starken Anschwellungen von Varicen an den unteren Extremitäten. Andere klagen über heftige Wallungen und Schweisse zu dieser Zeit und ähnliche Beschwerden.

In dieser Weise können die mit Atrophie der Genitalien behafteten Frauen lange Jahre hindurch verbringen, ohne dass ihre Beschwerden sich excessiv steigern, und oft verschwinden dieselben ganz allmälig; es entwickelt sich eine frühzeitige Senescenz. Bei anderen treten unregelmässige Blutungen dazwischen, bald im Verlaufe von mehreren Jahren, bald einmal im Frühjahr, einmal im Herbst, bei noch anderen habe ich häufigere und dann auch wohl recht abundante Blutungen beobachten können. Mehrfach waren diese Blutungen als Aborte angesprochen worden. Solche unregelmässige Blutungen veranlassen diese armen Frauen dann wohl zunächst, ärztliche Hülfe aufzusuchen.

Der Befund des atrophischen Uterus ist oft nur mit sehr grosser Schwierigkeit zu constatiren; entweder sind die Frauen überhaupt sehr schwer zu untersuchen, wegen grosser Empfindlichkeit und Scheu, oder sie haben sehr fette Bauchdecken, eine sehr enge und eigenthümlich lang entwickelte Vagina. Insbesondere leiden gerade solche Frauen an hartnäckiger Obstipation, so dass dann auch noch die Fülle der Därme die genaue Untersuchung erschwert. Man findet bei ihnen am Ende der meist auch noch schwer zugänglichen Vagina ein kleines warzenförmiges Wülstchen mit einer kleinen Oeffnung und fühlt über diesem Wärzchen einen kleinen Fleischklumpen, der, in der Tiefe der Kreuzbeinaushöhlung gelegen, nur mühsam zur genauen Betastung zwischen beide Hände zu bringen ist. Dann findet man entweder ein ganz kleines, etwa 1 Cm. langes Corpus über einem dünnen, bis zu 3 Cm. langen Collum; das Corpus ist stark abgeknickt und hängt am Collum nach vorne oder hinten herab. In anderen Fällen findet man einen in seiner Form dem mannbaren Uterus entsprechenden Körper über einem entsprechend kleinen Collum, der gelegentlich seitlich oder retrovertirt liegt.

Gerade für diese Fälle erscheint die Untersuchung mit der Sonde sehr wesentlich, um das Längenmass von Collum und Corpus festzustellen. Die Sondirung selbst hat mir bei dieser Form des Uterus in der Regel keine Schwierigkeiten gemacht, wenn ich vorher über die Richtung, in welcher die Sonde vorzuführen war, mich unterrichtet hatte. Die Wandungen des Uterus sind nicht selten schlaff und weich, zuweilen sind sie eigenthümlich derb und hart.

Die Diagnose der Uterusatrophie beruht lediglich auf der Palpation. Sind die Frauen im Uebrigen wohl entwickelt, so stellt, wie

oben erwähnt, ihre Empfindlichkeit, der Fettansatz in den Bauchdecken, die Enge und Kürze der Scheide der Abtastung des Uterus schon recht erhebliche Schwierigkeiten entgegen. Andererseits suchen solche Frauen unter dem Eindruck vorausgegangener Blutungen oder heftiger acuter Erkrankung den Arzt auf und präoccupiren dann durch die Vermuthung vorausgegangener Aborte oder heftiger Entzündungen mit ausgiebigen Exsudatbildungen den Untersuchenden. Ich habe mehrfach Damen zu untersuchen und zu behandeln gehabt, bei welchen durch derartige Präsumtionen merkwürdig divergirende Urtheile der behandelnden Aerzte verursacht waren.

Die Prognose der mangelhaften Entwicklung des Uterus wird in den Lehrbüchern als eine ziemlich schlechte hingestellt. Ich finde, dass sie wesentlich davon abhängt, ob diese in noch verhältnissmässig jugendlichem Alter zur Behandlung kommen, ob sie die nöthige Geduld haben, eine manchmal recht mühsame und nicht ganz bequeme Behandlung durchzumachen, und ob auch die äusseren Verhältnisse in entsprechender Weise eine solche lange Allgemeinpflege und ärztliche Behandlung gestatten.

Treffen diese Voraussetzungen in günstiger Weise zusammen, handelt es sich namentlich um verhältnissmässig jugendliche Frauen unter geeigneten äusseren Umständen, dann habe ich in einem allerdings bescheidenen Procentsatz doch nicht allein wesentliche Besserung der Beschwerden eintreten gesehen, sondern auch eine Entwicklung des Uterus beobachtet, ja in zwei Fällen ist sogar darnach Schwangerschaft bis zum normalen Ende erfolgt.

Die Pflege des Körpers ist in diesen Fällen eine unerlässliche Voraussetzung der localen Behandlung. Energische Uebungen im Freien, Zimmergymnastik, Turnen, Aufenthalt im Gebirge, Seebäder, Schwimmen, Reiten, Schlittschuhlaufen sind wichtiger als Stahlbäder, wenn auch bei entsprechendem Verhalten der Verdauung Ferrumpräparate und Hämoglobin nicht zu umgehen sind. Ebenso wichtig sind Fleischkost, Milch, Eier, kleine Mengen gutes Bier und nicht zu schwerer Wein.

Geht übermässiger Fettansatz mit solchen Entwicklungsanomalien einher, so ist die Entfettung der erste Schritt der Therapie. Nicht selten wirken die Curen in Marienbad, Kissingen, Tarasp, Bertrich und ähnliche schon recht günstig auch auf die Menstruation ein; in der neueren Zeit habe ich mehrfach mit recht gutem Erfolg eine streng individualisirte diätetische Entfettungscur eingeleitet.

Bei jugendlichen Personen, besonders bei Mädchen, verschiebe ich die locale Behandlung solange als möglich, während diese bei älteren, namentlich Verheirateten, gleichzeitig einzuleiten ist.

Die locale Behandlung muss zunächst versuchen, auf erhöhte Blutzufuhr, auf die Entwicklung der Muscularis und Schleimhaut des

Uterus hinzuwirken. Diesen Zweck erreicht man sehr häufig durch Scarificationen der Portio, welche zunächst täglich, dann in verschieden langen Zwischenräumen vorzunehmen sind. Ich mache dieselben mit den *Mayer*'schen Scarificatoren (Fig. 32) und ritze vom Muttermund aus die Schleimhaut der Muttermundslippen nach verschiedenen Richtungen. Die Blutung ist anfänglich in der Regel eine nicht erhebliche; dann suche ich sie dadurch zu steigern, dass ich die Patienten anweise, nach der Scarification nicht sofort sich ruhig hinzulegen, sondern $^1/_4$—$^1/_2$ Stunde zu gehen. Allmälig kommt es zu reichlicheren Blutungen selbst bei oberflächlichen Scarificationen. Bei stärkerer Blutung sollen sich die Patienten nach der Scarification eine Stunde oder zwei ruhig verhalten, eventuell mit concentrirter Holzessiglösung Einspritzungen machen. Sobald die Blutungen ausgiebiger werden, wiederhole ich die Scarificationen zunächst nur alle zwei oder drei Tage, dann in der Woche einmal. Um alsdann auch auf die Uterusschleimhaut bis in das Corpus hinauf reizend zu wirken, führe ich des Oefteren die Sonde ein.

Fig. 32.

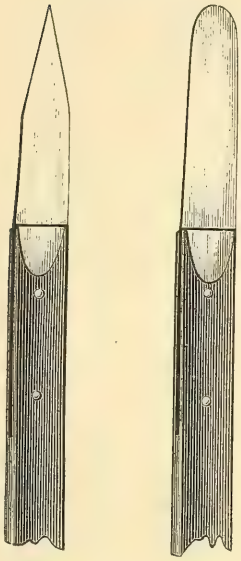

Scarificator nach *C. Mayer*.

Unter einer solchen Behandlung, während deren Sitzbäder mit Kleieabkochung oder Soole gebraucht werden, wird der Uterus und der ganze Beckeninhalt wesentlich weniger empfindlich; man kann meist etwa 6—8 Wochen nach dem Beginn der Behandlung daran denken, zur Etablirung eines andauernden Reizes auf den Uterus einen intrauterinen Stift (Fig. 33 *a*) einzuführen. Dieser Stift übt oft einen recht intensiven Reiz auf die Uteruswand aus. Die durch den Stift verursachte Entzündung der Schleimhaut macht den Uterus deutlich anschwellen, ohne dass er aber in allen Fällen empfindlich wird oder lebhaftere Beschwerden veranlasst. Die Anschwellung bleibt nicht selten über die Zeit, in welcher der Stift liegt, hinaus bestehen, und leitet eine kräftige Entwicklung der Uterusmusculatur und Schleimhaut ein. Das Material zu diesem Stift ist entweder Elfenbein oder eine Combination von Zink und Kupfer, wie sie auch mein Vater in grösserer Ausdehnung anwandte. Ich nehme an, dass diese Zinkkupferstifte einen besonders starken Reiz auf die Uterusschleimhaut ausüben; denn wenn diese Stifte eine Zeit lang getragen worden sind, so ist die Zinkseite rauh, wie angefressen, ja nach langem

Fig. 33.

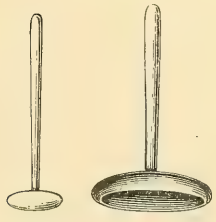

*a* *b*

Intrauterinstift und Träger.

Verweilen des Stiftes habe ich die Zinkseite auch vollständig aufgelöst gefunden. Wie immer man den chemischen Vorgang bei diesen Veränderungen deuten mag, so bleibt doch anzunehmen, dass dieser Vorgang auch auf die Hülle des Stiftes einen reizenden Einfluss ausübt. Die Dicke des Stiftes und seine Länge werden durch das Lumen und die Länge des Uterus bestimmt; der Stift muss etwa $^1/_2$ Cm. kürzer sein als der Uterus selbst.

Einführung der Stifte. Immer unter der Voraussetzung, dass der Uterus selbst und seine Umgebung gegen die Einführung der Sonde unempfindlich geworden ist, legt man die Sonde ein, hebt mittelst derselben den ganzen Uterus soweit als möglich an den Introitus heran und fixirt ihn hier mit der rechten Hand, welche den Sondengriff umfasst hält. Dann wird der Stift, den man mit dem Daumen der linken Hand an den linken Zeigefinger hält, an der Sonde entlang bis in den äusseren Muttermund vorgeschoben und — mit der Spitze im Muttermund — so weit in die Scheide hineingedrängt (während die Sonde den Uterus zurückgleiten lässt), bis der Knopf des Stiftes den Introitus passirt hat. Die Sonde wird zurückgezogen und durch Druck des linken Zeigefingers auf den Knopf des Stiftes statt ihrer der Stift in den Canal vorgeschoben. Oft hat man die Empfindung, als ob der Stift von dem Uteruscanal aspirirt würde, so rasch gleitet das Instrument in die Uterushöhle vor. In anderen Fällen gelingt es leicht, den Stift bis an den inneren Muttermund vorzuschieben, während das Hineinbringen in das Corpus fast unmöglich erscheint. Das Hinderniss ist entweder bedingt durch die Enge des Muttermundes oder die Abknickung des Corpus gegen das Collum. Im ersteren Falle muss man einen dünneren Stift nehmen. Im letzteren muss man das Corpus, wenn es anteflectirt ist, durch das vordere Scheidengewölbe, wenn es retroflectirt ist, durch das hintere aufrichten, bis Corpus und Collum annähernd in einer geraden Linie liegen; dann gelingt das Einschieben des Stiftes leicht. Bei einiger Uebung gelingt die Einführung des Stiftes ohne Verletzung der Schleimhaut, ohne Blutabgang, der übrigens an sich nichts zu sagen hat, wenn nicht die Secrete zersetzt sind oder schmutzige Stifte gebraucht werden. Eventuell kann man natürlich den Stift in Narcose einlegen.

Der Stift bleibt meist ohne weitere Stütze in situ: die Scheidenwand trägt den Knopf, so dass derselbe den Muttermundslippen angepresst liegen bleibt. Sinkt er dagegen aus dem Canal hervor, so muss er mit dem zweiten Instrument (Fig. 33 *b*) festgelegt werden. Die breite Platte soll unter den Intrauterinstift gelegt werden, der Stiel aus der Rima hervorsehen. Man fasst das Instrument so, dass die Platte senkrecht auf den Introitus gestellt werden kann, während der daran befestigte Stift ganz zur Seite liegt. Dann schiebt man die Platte in die Scheide und stellt sie darin, etwa in der Höhe des Scheidengewölbes, quer; die

Spitze des Stiftes sieht alsdann noch aus dem Introitus hervor und verhindert die Drehung der Platte. Auf dieser bewegt sich der Knopf des Intrauterinstiftes unbehindert.

Nach der Einlegung müssen sich die Patienten zunächst einige Tage ruhig verhalten, ohne dass vollkommene Bettruhe nothwendig wäre. Dann, wenn constatirt ist, dass der Uterus und seine Umgebung unempfindlich sind, lasse ich die Patienten ihren häuslichen Geschäften nachgehen. Ich lasse sie auch mit diesen Stiften reisen und die oben beschriebenen allgemeinen Vorschriften weiter befolgen. Jedesmal habe ich nach Einlegung dieser Stifte periodische Blutabgänge eintreten gesehen, ja in mehr als der Hälfte dieser Fälle traten die Perioden sehr reichlich und sehr wohlthätig für das Allgemeinbefinden der Frauen ein. Nach 3—5monatlicher Tragzeit wird der Stift entfernt. In etwa einem Viertel meiner Fälle hat sich der Uterus recht befriedigend entwickelt, ja mehrfach ist Schwangerschaft mit rechtzeitiger Geburt darnach eingetreten. Bei anderen Kranken war der Uterus zunächst in guter Verfassung, die geringe Röthung, welche den Muttermund nach der Entfernung des Stiftes umsäumte, verschwand, die Periode hielt eine Zeit lang regelmässig an, um dann nach einem halben Jahre oder später wieder unregelmässig zu werden. Dann habe ich die Stiftbehandlung wiederholt und nun dauernde Besserung, in einzelnen Fällen wenigstens für längere Zeit Erleichterung erzielt, während der Uterus leidlich entwickelt blieb. In anderen Fällen ist das Resultat ein weniger vollkommenes gewesen; es waren das besonders solche Frauen, die in einem höheren Lebensalter, d. h. über 25 Jahre alt, in Behandlung kamen. Hier habe ich zwar, so lange als der Stift getragen wurde, auch Erleichterung erzielt. Es entwickelte sich unter dem Einfluss dieser Behandlung der Uterus kräftiger und andauernd, aber die Herstellung der Menstruation und damit also vollständige Heilung habe ich in diesen Fällen nicht erreicht. Immerhin fühlten sich diese Frauen bei dem betreffenden allgemeinen Regime und bei zeitweilig wiederholter localer Behandlung recht befriedigend.

Die Fälle von Atrophie erscheinen zuweilen noch dadurch complicirt, dass Catarrhe der Scheide, des Uterus und besonders des Perimetrium hinzutreten. Dann hat jede locale Behandlung mit Schwierigkeiten zu kämpfen. Die Beseitigung der Entzündungen muss ganz in den Vordergrund treten; eine Localbehandlung kommt erst darnach in Frage. Unter den lästigen Complicationen habe ich besonders heftige Magenbeschwerden, Kopf- und Kreuzschmerzen mit Unvermögen zu gehen gefunden. Lassen sich diese Beschwerden anderweitig nicht beseitigen, und wird durch sie der Zustand der Kranken unerträglich gemacht, dann habe ich wohl versucht, die Unempfindlichkeit des Uterus durch Einlegen von Bacillis aus Zinc. sulf. und Morphium bei gleich-

zeitigem Gebrauch von narcotischen Suppositorien herbeizuführen, um die Einführung eines intrauterinen Stiftes zu ermöglichen. Sobald es gelungen, den Uterus unempfindlich zu machen, lassen sich die Beschwerden durch den Gebrauch intrauteriner Stifte wesentlich mildern. In anderen Fällen trat eine so heftige Reaction in diesen alten Entzündungsherden der Umgebung ein, dass ich von jedem Versuch, selbst von dem Gebrauch der Scarificationen Abstand nehmen musste.

Im Allgemeinen findet sich die eben erörterte Form von Atrophie doch so selten, dass ich nur 2—3mal jährlich eine Stiftbehandlung einzuleiten veranlasst bin.

*B.* Die Atrophia uteri im Wochenbett[1]) tritt bei excessiver Steigerung der puerperalen Involution hervor, und führt in zwei eigenthümlichen Formen zu sehr beachtenswerthen Veränderungen. Bei der einen entwickelt sich eine hochgradige Schlaffheit der Uterusmusculatur. Der Uterus wird nicht kleiner, seine Masse ist undeutlich abzuschätzen, da er durch die Bauchdecken nur sehr schwer abzutasten ist. Die Musculatur verfettet, der Uterus verliert vollständig seinen normalen Tonus. Es entwickelt sich eine Weichheit, welche an den zweiten und dritten Schwangerschaftsmonat erinnert. Mit ganz besonderer Vorsicht darf man dabei den Uterus durch die Sonde festzustellen versuchen, denn das sind die Fälle, in welchen die Perforation des Uterus ohne jegliche Gewaltanwendung zu Stande kommt. Selten ist er nur partiell hochgradig aufgeweicht, etwa im Collum oder im Corpus. Zuweilen ist das Collum auffallend dünn, bis zu Bleistiftumfang reducirt, während das Corpus darüber wie eine weiche Pflaume erscheint. Eine solche Atrophie findet sich vorzugsweise bei sehr decrepiden, durch Erkrankung in anderen Organen heruntergekommenen Frauen, zumal wenn ihr Körper durch fortgesetztes Nähren bei mangelhafter Pflege entkräftet wird.

Die andere Form der puerperalen Atrophie führt zu einer Schrumpfung des Uterus, die an die Verhältnisse des Climacterium gemahnt. Wir finden dann den Uterus um fast ein Drittel seines Volumen verjüngt. Besonders fällt die hochgradige Atrophie der Portio auf, welche wie ein warzenartiges Gebilde von derber Consistenz in das Lumen der Scheide hineinsieht. Diese Atrophie habe ich besonders bei solchen Frauen im Wochenbett gefunden, welche nährten, noch nicht wieder menstruirt waren und vom geschlechtlichen Umgange sich frei gehalten hatten; sie ist nur der höchste Ausdruck der normalen puerperalen Involution. Mit dem Aufhören des Nährens, der Wiederkehr der Menstruation, dem fortgesetzten geschlechtlichen Verkehr verschwindet die Atro-

[1]) *Frommel*, Z. f. Geb. u. Gyn. VII u. *Thorn*, Ebenda. XVII. — *P. Müller*, Festschrift f. Kölliker. Leipzig 1887.

phie; der Uterus entwickelt sich zu der normalen Grösse, Gestalt und Consistenz in sehr kurzer Frist.

Diese letztere Art von Atrophie gibt zu therapeutischen Eingriffen keine Veranlassung. Bei der ersteren hingegen müssen wir möglichst schnell die Lactation unterbrechen und gemäss den Indicationen, welche sich aus den Veränderungen der übrigen Organe ergeben, die Ernährung der Frau anregen. Auch für die Entwicklung der Genitalien muss man in diesen Fällen durch Sitzbäder und lauwarme Douchen sorgen. Meist freilich erliegen diese Patienten, die so ziemlich alle der poliklinischen Praxis angehören, unter der Ungunst der äusseren Verhältnisse und anderweiter Organerkrankungen. Dazu trägt ganz besonders eine meist nicht ausbleibende neue Schwängerung bei.

*C.* Eine der puerperalen Atrophie ähnliche Schrumpfung des ganzen Genitalapparates beobachtet man bei Frauen, welche längere Zeit in den Tropen gelebt haben. Sie sind in dieser Zeit steril, werden entkräftet, nervös, amenorrhoisch. Geringe Schleimsecretion, grosse Blässe der Genitalschleimhaut begleitet die Atrophie, welche wie eine Eintrocknung des ganzen Geschlechtsapparates erscheint. In der gemässigten Zone entwickelt sich bei geeigneter Pflege oft mit gleichzeitiger Erholung des Allgemeinbefindens auch der Genitalapparat. Bei den von mir beobachteten Fällen traten dann stärkere Schleimhautschwellung, abundante Secretion und Menorrhagien hervor, so dass eine Localbehandlung nothwendig wurde. Darnach brachte Aufenthalt im alpinen Klima und längeres Fernbleiben von den Tropen die gewünschte Genesung, welche auch unter erneuertem Aufenthalt im heissen Klima anhielt: auch Schwangerschaft kam zu Stande.

*D.* Eine andere Form der Atrophie entwickelt sich sowohl in Folge von Erkrankungen im Wochenbett als besonders auch ausserhalb desselben in der Form der Ernährungsstörung im Becken durch Narbenbildung im Parametrium; über diese atrophisirende Parametritis werde ich unter dem Capitel der Parametritis das Nähere ausführen.

Bei der Therapie der Atrophie wird der Elektrotherapie eine besonders erfolgreiche Wirkung zugeschrieben. Ich habe mehrfach bei den von mir elektrisirten, mit Atrophie behafteten Frauen gute Erfolge erzielt, doch wage ich nicht, zu entscheiden, wie viel davon auf die allgemeine Pflege zu rechnen ist.

### III. Hypertrophia uteri.

Unter Hypertrophia uteri hat man strenge genommen nur diejenigen Fälle zu betrachten, bei welchen eine gleichmässige Entwicklung aller Theile des Uterus ohne intercurrente Entzündungszustände erfolgt. [1])

[1]) *Klob,* Pathol. Anat. d. weibl. Sexualorg., S. 124 u. 203, will die Metritis chronica hierhin registriren, doch widerstreiten dem fast alle Gynäkologen.

Derartige Hypertrophien können die Masse des Uterus sehr erheblich vermehren; sie entwickeln sich an dem ganzen Organ oder an Abschnitten desselben. Nur sehr selten trifft man anatomisch wirklich reine Hypertrophien an: die Volumveränderungen des Uterus erfolgen überwiegend häufig auf Kosten des zwischen den Muskelbündeln eingeschalteten Bindegewebes und überwiegend häufig unter dem Einfluss entzündlicher Reizzustände („Metritis chronica"). Ich selbst kann bei strenger Kritik meines Materials keinen Fall reiner Hypertrophie verzeichnen.

Die Formveränderung, welche durch die partielle Hypertrophie gesetzt wird, führt nach den Beschreibungen der Literatur zu eigenthümlichen Befunden.[1]) Es soll auch ohne Entzündungsprocess ein Bild entstehen, wie ich es bei Besprechung der Metritis und Endometritis zu skizziren habe, eine Elongatio colli, eine Hypertrophia portionis vaginalis bis zu dem Vordrängen der hypertrophischen Masse aus dem Introitus vaginae.

Die Symptome der Hypertrophie sind zum Theil von der Gewichtszunahme des Organs abhängig; sie bestehen in dem Gefühl von Vollsein im Leibe und einem lästigen Drängen nach unten. Diese Empfindung wird recht beschwerlich, sobald sich Druck und Tenesmus in Blase und Darm hinzugesellen. Im Verlauf weiterer Entwicklung treten die unangenehmen Symptome des beginnenden oder auch des voll entwickelten Prolapses hervor. Anderntheils wächst mit der Volumzunahme die secernirende Schleimhautoberfläche. Als Folgen derselben treten profuser Weissfluss, oftmals vermehrter Blutabgang bei der Menstruation auf.

Die Therapie hat diesen speciellen Beschwerden Rechnung zu tragen. Das Gefühl der Fülle wird oft erleichtert durch reichliche Ableitung auf den Darmcanal, durch Sitzbäder, durch heisse Einspritzungen, durch den Gebrauch der Kühlspecula (vergl. Fig. 18). Die vermehrte Ausscheidung schwindet bei dieser Behandlungsweise nicht selten zu gleicher Zeit, eventuell bei dem Gebrauch der Tanninglycerintampons, Scarificationen und den analogen Mitteln, besonders nach Abrasio mucosae.

Bei andauernder Befindensstörung und besonders bei beschwerlicher Empfindung der Senkung kommt die Amputatio colli zur Anwendung, mit entsprechender Modification der Schnittführung, so dass ein Keil mit hoch hinaufreichender Spitze ausgeschnitten wird.

---

[1]) *Säxinger*, Prag. Vierteljahrsschr. 1866, S. 144. *Courty*, Mal. de l'utérus. Ed. II, 1872. *West*. Diseases of Women. Ed. III, S. 111.

## 2. Lage- und Gestaltveränderungen des Uterus und der Scheide.

Seit der Verbesserung unserer Untersuchungsmethoden und der besseren Einsicht in die Pathologie der Beckeneingeweide haben die Gynäkologen gelernt, dass ein nur beschränkter Theil der sogenannten Frauenleiden lediglich einer abnormen Beugung und Lagerung des Uterus zuzuschreiben ist. Aber wenn auch die früher als pathologisch angesprochene Neigung des Uterus nach vorn heute nicht mehr als Gegenstand der Behandlung angesehen wird, wenn auch die Verlöthung des Uterus mit seinen Nachbarorganen unter das Capitel der Perimetritis und Parametritis verwiesen werden muss und die durch Neubildungen in und neben dem Uterus bedingte Lageveränderung zu der der betreffenden Geschwülste gehört, so bleibt immer noch eine nicht unwesentliche Gruppe von Uterusdeviationen übrig, welche zu schweren Leiden Veranlassung wird und als ein sehr wichtiges und dankbares Feld der Behandlung bezeichnet werden muss.

Die Unterscheidung zwischen Version und Flexion galt lange Zeit für sehr bedeutungsvoll. Es ist ja auch durchaus nicht in Abrede zu stellen, dass es einen Unterschied ausmacht, ob die Längsachse des Uterus im spitzen Winkel abgeknickt ist oder, im Gegensatz zu ihrer normalen sanften Beugung, starr und gestreckt verläuft. Im Wesentlichen sehe ich den Unterschied zwischen einer Version und Flexion nur als einen graduellen an, der besonders hervortritt, wenn ein bis dahin normal gebogener Uterus durch Andauer der auf ihn einwirkenden Schädlichkeiten abgeknickt wird und dadurch die Folgen der Circulationsstauung im Uterus oder in den Nachbarorganen hervorgerufen werden.

Wenn ich die eventuelle Bedeutung der Uterusdeviationen ausdrücklich anerkenne, so muss ich doch darauf hinweisen, dass die Mehrzahl der Symptome von zufälligen Reizerscheinungen besonders der Uterusschleimhaut abhängt. Sobald diese zur Heilung gebracht werden, verschwinden die vorher oft sehr dringlichen Symptome: eine sehr grosse Zahl von Uterusdeviationen besteht symptomlos.

Nur diejenigen Formen der Uterusdeviationen, in denen lediglich durch die Lage und Gestaltanomalien selbst die Beschwerden verursacht erscheinen, sollen allein oder doch vorwiegend hier aufgeführt werden. Dabei soll aber nicht unerwähnt bleiben, dass die Entzündungsprocesse an einem solchen flectirten Uterus oft eigenartige Complicationen der Symptome und der Therapie veranlassen. [1])

[1]) Vergl. *E. Martin,* Die Neigungen und Beugungen des Uterus nach vorn und hinten. Berlin, II. Ed. 1870. — *B. S. Schultze,* Naturforschervers. Leipzig 1872. — *Volkmann*'sche Samml. 50, 176. — Archiv f. Gyn. IV, VIII, IX, und Lageveränderungen des Uterus. 1880. — *Winckel,* Die Behandlung der Flexionen des Uterus. Berlin 1872. — *Fritsch,* Lageveränderungen. Stuttgart 1886.

Da die einzelnen Formen der Versionen und Flexionen entsprechend ihrer Aetiologie eine sehr verschiedene Bedeutung haben und der Therapie daraus verschiedene Aufgaben erwachsen, theile ich dieselben ein in solche: 1. die angeboren oder ausserhalb des Puerperium erworben sind; 2. die während der Schwangerschaft sich bemerkbar machen; 3. die sich im Wochenbett entwickeln.

### *a) Anteversionen und -Flexionen.*

1. Die angeborenen oder ausserhalb des Puerperium erworbenen Anteversionen und -Flexionen.

Bei der physiologischen Lage des Uterus nach vorn halte ich die Anteversionslagerung nur dann für pathologisch, wenn das Corpus uteri in Folge abnormer Beweglichkeit sich derart auf die Blase legt, dass es die physiologischen Füllungszustände der Blase und des Rectum behindert. Das Corpus sinkt dann wohl, selbst bei gewöhnlicher Ausdehnung der Verbindung zwischen Collum uteri und Blase, auf diese und hindert sie an ihrer regelmässigen Ausdehnung ebenso, wie bei ungewöhnlich beschränkter Gestaltung dieser Verbindung.

Fig. 34.

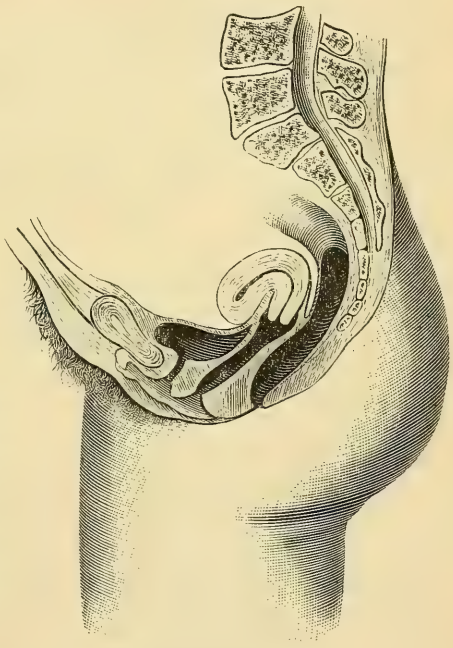

Anteflexio uteri.

Bei der Anteflexion sinkt das starre Corpus vor dem Collum herab und schiebt sich zwischen diesem und der Blase in das vordere Scheidengewölbe hinein (Fig. 34), oder es lagert sich vor dem Collum auf die Excavatio vesico-uterina in ihrer ganzen Ausdehnung und behindert, wie das eines schwangeren Uterus, die regelmässige Ausweitung der Blase.

Die Fälle von angeborenen Anteflexionen sind sehr selten. Häufiger findet sich ein ziemlich gleichartiger Befund als das Resultat von vorausgegangenen Entzündungsprocessen. Dabei besteht eine ungewöhnliche Starrheit des Collum, welches in seinem supravaginalen Theil erheblich verlängert ist. Ich betrachte diese Fälle als das Ergebniss einer

Metritis colli, in Folge von Endometritis colli. Die Anteflexion des Corpus hat dabei nur eine untergeordnete Bedeutung.

Bei Anteflexionen treten, in Folge der Circulationsbehinderung an der Knickungsstelle, Stauungen im Collum und Corpus hervor, die sich besonders in starker Durchfeuchtung des intermusculären Gewebes, Füllung und auch wohl Zerreissung der Gefässe und in massenhafter Schleimhautsecretion äussern.

Nach längerer Dauer des Leidens kann Abschwellung eintreten, es kann sich eine dem gesunden Verhalten nahestehende Weichheit und Dicke bilden. In anderen Fällen entwickelt sich eine ungewöhnliche Härte und Starrheit, unter der auch die Gefässentwicklung des Collum leidet, so dass z. B. Scarificationsschnitte zunächst kaum der Tiefe des Schnittes entsprechend bluten. Die Knickungsstelle selbst wird atrophisch. Dabei findet man aber nicht immer die vordere Hälfte des Collum atrophirt; wie das hochinteressante Präparat von *Winckel* [1]) zeigt, kommt auch gelegentlich Atrophie der hinteren Wand zu Stande.

Unzweifelhaft haben viele Mädchen und Frauen von der excessiven Vornüberlagerung des Corpus keinerlei Beschwerden, bei anderen machen sich die Symptome der Anteversion und -Flexion schon vor dem Eintritt der Menstruation geltend, viel häufiger erst nach demselben. Die Behinderung der Blase habe ich bei noch nicht menstruirenden Mädchen mehrfach auf solche Gestaltverhältnisse des Uterus zurückzuführen gehabt, zumal wenn zur Zeit noch alle Spuren von Menstruation fehlten. Die Menstruation wird häufig mit dem sehr lästigen Gefühl des Drängens und des Tenesmus in Blase und Darm eingeleitet. Beide Beschwerden verlieren sich, sobald die Menstruation in Gang gekommen ist. Oft werden mit jeder neuen Menstruation die Beschwerden intensiver und besonders durch accidentielle Erkrankungen der Schleimhaut oder des Parenchyms bis zur Unerträglichkeit gesteigert. Die Schmerzen sitzen in der Mitte des Leibes, werden kolikartig, gehen auch wohl lange der Menstruation voraus und verlieren sich nicht ganz in der Menopause. So können die unglücklichen Trägerinnen lange Jahre leiden; dann entwickeln sich häufig weithin ausstrahlende Schmerzen, die Erscheinungen des chronischen Blasencatarrhs, Magen- und Darmstörungen, Kopfschmerzen und eine Masse „hysterischer“ Beschwerden. In anderen Fällen verlieren sich bei voller Entwicklung des weiblichen Körpers diese Leiden bis auf ein geringes Maass, um nicht selten im Verlauf der Ehe ganz zu schwinden, namentlich bei Eintritt von Conception. Bleiben die jungen Frauen steril, so wird auch heute noch nur zu häufig der Anteflexion und -Version die Sterilität zugeschrieben, während es doch fraglich bleibt, ob nicht durch die hinzutretende Schleimhaut-

[1]) Vergl. Atlas, Tafel X.

erkrankung diese Folge zu erklären ist oder lediglich durch die Impotenz des Ehemannes.

Die Erklärung der dysmenorrhoischen Beschwerden bei den Anteflexionen hat von jeher grosse Schwierigkeiten gemacht. Man nahm früher an, dass das Secret der Menstruation im Corpus uteri verhalten bleibe, und dass die Schmerzen dann jene wehenartigen Contractionen der Uteruswand andeuteten, welche die Entleerung des Secretes durch den in Folge der Lage- und Gestaltveränderung verlegten oder stenosirten Cervicalcanal bewirkten. Ich glaube bestimmt, dass diese Erklärung für eine Anzahl von Fällen beibehalten werden muss, namentlich für diejenigen, bei welchen sehr starre, meist narbige Verengerungen des Cervicalcanales, sei es in seinem oberen oder unteren Ende, bestehen, und die Narbenbildung über den Canal hinaus das ganze Collum durchsetzt. Oft genug aber findet man ganz dieselben Beschwerden ohne eine Spur jener narbigen Veränderungen und bei einem durchaus nicht beschränkten Lumen des Cervicalcanals, respective des inneren Muttermundes. Hier kann unzweifelhaft von einer solchen Ursache der Schmerzen kaum die Rede sein. In diesen Fällen sind die Beschwerden sehr viel wahrscheinlicher lediglich durch die Schwellung der nicht normal gestalteten Schleimhaut- und Uterusmusculatur zu erklären. [1])

Die intercurrirende catarrhalische Endometritis verläuft bei solchen Anteflexionen, ebenso wie bei Retroflexionen, oft ungewöhnlich hartnäckig, unter auffallend lebhaften Schmerzen.

Nur zu oft kommen solche Kranke erst in Behandlung, wenn der Catarrh sich zu einer unerträglichen Höhe gesteigert hat. Dann bestehen heftige Kreuzschmerzen, Empfindlichkeit des Unterleibes, Schmerzen im Schoss, massenhafte ätzende Absonderung, Harnbeschwerden, Stuhlverstopfung und die bekannten Beschwerden von Seiten des Magens und des Nervensystems.

Die Diagnose der Anteversionen und -Flexionen beruht ganz ausschliesslich auf dem Untersuchungsbefund. Der Fundus wird deutlich hinter der Symphyse gefühlt, das Collum bohrt sich in das hintere Scheidengewölbe oder springt in scharfem Winkel nach vorn ab. Ueber dem vorderen Scheidengewölbe stösst der Finger auf das Corpus, dessen Fundus auch wohl tiefer zum Introitus hinabragt als das Collum. Der Knickungswinkel kann so starr sein, dass man Mühe hat ihn auszutasten.

Die Prognose der Anteversion und -Flexion ist von den Begleiterscheinungen abhängig. Es gelingt nicht immer leicht, die dysmenorrhoischen Beschwerden zu lindern und die complicirenden Catarrhe zu heilen; eine vollständige Heilung des Leidens ist aber nur durch eine vollständige Entwicklung oder Umbildung des Uterus, und dies oft nur durch eingreifende Behandlung zu erreichen.

---

[1]) Vergl. *M. Duncan,* a. a. O. — *Vedeler,* Archiv f. Gyn. XIX.

Therapie. Das Hauptgewicht der Behandlung ist da, wo die Beschwerden der nicht complicirten Anteversion und -Flexion bei jugendlichen Personen sich geltend machen, auf eine entsprechende allgemeine Diätetik zu legen; es muss eine energische Entwicklung des ganzen Körpers angestrebt werden. Man sorge für eine sehr energische und regelmässige Verdauung, lasse möglichst viel körperliche Uebungen machen. Erst wenn auf diesem Wege eine Besserung nicht erzielt wird und die catarrhalischen Erscheinungen nicht verschwinden, darf man sich nicht scheuen, auch jungfräuliche Patienten einer localen Behandlung zu unterziehen.

Die Behebung der Vornüberlagerung, respective der Abknickung der Uterusachse muss dann das Ziel der Behandlung sein.

Wenn aber die locale Behandlung nöthig ist, so muss immer festgehalten werden, dass es für die Kranke, namentlich für die unverheiratete, wichtig ist, dass sie so selten wie möglich untersucht werde.

Liegt der Uterus beweglich auf der Blase und entstehen dadurch die vorher beschriebenen Unbequemlichkeiten, so wird durch oft wiederholte, stundenlange Lagerung der Frauen auf dem Rücken, durch Ausweitung der Blase, durch Anwendung von Narcoticis, eventuell durch Blasenausspülungen Erleichterung erzielt. Bis jetzt habe ich nur ganz vereinzelte Fälle kennen gelernt, in welchen die Blasenbeschwerden und damit die hauptsächlichsten Erscheinungen, die durch die Anteversion oder -Flexion bedingt werden, sich nicht hätten beheben lassen. Scheidenpessarien irgend welcher Art zur Beseitigung der Vornüberlagerung des Uterus habe ich in den letzten Jahren nicht mehr angewandt.

Handelt es sich um sehr schlaffe und unvollkommen entwickelte Uteruswandungen, so wendet man mit oft recht gutem Erfolge die Faradisation des Uterus an; ebenso hat die Massage oft Erfolg, wenn auch gerade bei virginellen Personen der damit verbundene Reiz eine grössere Gefahr bildet als das zu bekämpfende Grundübel. Früher legte ich nach entsprechender Vorbereitung einen intrauterinen Stift ein, wie ich es oben S. 64 beschrieben habe.

Bei hartnäckigen Catarrhen ist die Abrasio mucosae indicirt. Unter der nachhaltigen Einwirkung des dadurch gesetzten Reizzustandes auf den ganzen Uterus bildet dieser sich nicht selten um und entwickelt sich zu normaler Form und Consistenz, die Beschwerden verlieren sich, auch wenn die Anteversion und Anteflexion noch fortbesteht. Dann pflege ich von jeder weiteren localen Therapie ganz abzusehen.

2. Die Anteflexio uteri gravidi, der Hängebauch.

Dieser häufige Uebelstand entsteht in der zweiten Hälfte der Schwangerschaft bekanntlich nicht nur durch die Schlaffheit der Bauchdecken, welche den hochschwangeren Uterus nicht zu tragen vermögen,

sondern, zumal bei Erstgebärenden, bei Abnormität des Beckeneinganges und der Wirbelsäule und anderweitigen pathologischen Verhältnissen des Eies, des Fruchthalters und der Bauchhöhle (Tumoren u. dergl.). In jedem Fall ist eine gründliche Untersuchung dieser Verhältnisse nöthig. Die Beschwerden lassen sich fast immer durch geeignete Stützen, in der Form von Leibbinden, welche mittelst Tragbändern auf den Schultern getragen werden, beseitigen. Die Schwangerschaft nimmt meist einen ganz ruhigen Verlauf. Wiederholentlich habe ich ganz hochgradige Formen des Hängebauches gefunden, bei denen durch Binden und Corsets eher Beschwerden als Erleichterung hervorgerufen wurden, so dass die Frauen es vorzogen, ohne alle Stütze den Uebelstand für die Dauer ihrer Schwangerschaft zu ertragen. Eine sehr wesentliche Bedingung eines erträglichen Befindens bei hochgradigem Hängebauch ist scrupulöse Reinlichkeit, welche die Entwicklung von Schrunden, besonders in der Umschlagsfalte der Bauchhaut, verhindert.

Für die Hülfe bei der Geburt habe ich in dem eigenartigen Vorgehen einer solchen Patientin einen bei allen späteren Gelegenheiten von mir mit Erfolg verwertheten Wink erhalten. Die betreffende Frau kauerte sich, sobald die Geburt in Gang kam, aus eigenem Antrieb, auf der Seite liegend, so zusammen, dass ihre Knie den sehr starken Hängebauch vollständig aufhoben und den Uterus annähernd in richtiger Weise auf den Beckeneingang stellten. Die weitere hierbei nöthige Hülfe will ich an dieser Stelle nicht erörtern.

*Czerny*[1]) hat die prophylactische Verwendung der in England üblichen Wochenbettsbinden warm empfohlen. Es besteht wohl kein Zweifel, dass diese Binden mancherlei Nachtheiliges haben, ganz abgesehen davon, dass sie keineswegs vor der Entstehung des Uebels sichern. Immerhin werden sie von vielen Frauen als eine grosse Wohlthat empfunden; ich lasse sie bei solchen, die für eine sorgfältige Desinfection Sorge tragen können und bei denen die Ueberwachung der puerperalen Uterusrückbildung nicht dadurch gestört wird, anlegen. Häufiger ersetze ich sie durch mehrfach zusammengelegte schwere Wäschestücke (Laken, Tischtücher u. dergl.). Dieselben sind bei der Controle der Involutio uteri leicht zur Seite zu schieben und können oft gewechselt werden.

3. Anteflexio uteri post partum.

Relativ selten wird die Vornüberlagerung des Uterus heute noch als ein pathologischer Befund constatirt, seitdem wir gelernt haben, dass der Uterus im Verlauf seiner puerperalen Umbildung sich weit über die Blase legt und in dieser Lage sich zur Norm zurückbildet.[2]) Eine solche Anteflexion wird erst dann pathologisch, wenn die Ab-

[1]) *Czerny*, Centralbl. f. Gyn. 1886, Nr. 3.

[2]) *Credé*, Archiv f. Gyn. I.

knickung des Corpus gegen das Collum zu einer Verlegung des Canales oder zu Gefässstauung führt und dadurch die Involution leidet.

Ein von *Stratz* in der Gesellschaft für Geburtshülfe und Gynäkologie zu Berlin im März 1886 demonstrirtes Präparat aus der Berliner Anatomie zeigt, wie die Abknickung anscheinend normal in der ersten Zeit nicht am Orificium uteri internum, sondern unter dem sogenannten Contractionsring, d. h. im unteren Uterinsegment selbst liegt.

Es müssen die Fälle getrennt werden, je nachdem die Anteflexion sich noch in der ersten Zeit des Wochenbettes und plötzlich geltend macht oder sich nur allmälig und späterhin im Anschluss an die puerperale Rückbildung einstellt.

Fig. 35.

Anteflexio uteri in Folge mangelhafter Rückbildung der Placentarstelle an der hinteren Wand des Corpus. Nach *E. Martin* (Beitr. z. Geb. u. Gyn. I. 1882).

I. Beispiele der ersten Gruppe habe ich in etwa $^1/_2$% der während meiner Assistentenzeit an der hiesigen geburtshülflichen Klinik klinisch beobachteten, mehr als 1000 Wöchnerinnen gesehen, wenn ich eben hierher nur diejenigen Fälle rechne, in welchen die Vornüberbeugung des Uterus im Wochenbett sich in acuter Weise beschwerlich geltend machte.

In solchen Fällen trat ziemlich plötzlich ein intensiver Harndrang hervor; während der Versuche, denselben zu befriedigen, entwickelten sich profuse, ja erschöpfende Blutungen. Die Schmerzen und die Entkräftung liessen die Frauen tief collabirt erscheinen. Die Untersuchung ergab, dass der noch sehr grosse Uterus früher, als es physiologisch geschieht, hinter der Symphyse in das kleine Becken heruntergeglitten war und nun mit stark gegen die Kreuzbeinaushöhlung angepresstem Collum das ganze Becken ausfüllte. Die Einführung des Fingers in das Corpus war bei dem noch wenig zurückgebildeten Uterushals (in der Regel am 5. bis 7. Tage) doch nicht ganz ohne Schwierigkeiten möglich und ergab in mehr als der Hälfte der Fälle eine unvollkommene Involution der an der hinteren Wand gelegenen Placentarstelle (Fig. 35); in den anderen Fällen war die Placentarstelle gut zurückgebildet, lag an der Seite oder wohl zum Theil an der vorderen Wand und konnte für die Erkrankung nicht verantwortlich gemacht werden. Im Uebrigen liess sich der Uterus immer leicht emporschieben. Meist entleerte sich dabei aus dem Cavum corporis eine erhebliche Masse verhaltenen Blutes und Lochialsecretes.

Sobald nach einer entsprechenden Reizung des Uterus durch die Austastung des Cavum, respective Abkratzung der Placentarstelle, energische Contractionen desselben eintreten, tritt zunächst unmittelbar eine subjective Erleichterung der Kranken ein. Der Gebrauch von Secale u. dergl., von Scheidenausspritzungen mit 50° C. heissem Wasser während der folgenden 3—4 Wochen vollenden die Involution.

II. Die Erscheinungen der Anteflexion im späteren Verlauf des Wochenbettes entwickeln sich meist allmälig zu einer prägnanten Höhe, mag dasselbe nach normaler Beendigung der Schwangerschaft oder nach vorzeitiger Unterbrechung derselben verlaufen; scheinen doch diese letzteren Fälle geradezu eine grössere Disposition zu pathologischem Verlauf der Rückbildung zu haben. Die Klagen werden Wochen und Monate nach der Entbindung mehr und mehr empfunden, so dass die Kranken erst dann ärztliche Hülfe suchen. Nur zu spät beklagen sich dann erst die Frauen über die Behinderung ihrer Urinentleerung und darüber, dass sie weit über die Zeit des Wochenbettes hinaus, in der ja diese Erscheinungen ihnen nichts Auffälliges bieten, Harnbeschwerden haben. Dazu gesellen sich fortwährendes Drängen nach unten, das Gefühl der Schwere im Schooss, auch wohl das sehr lästige Gefühl der Fülle des Darmes. Immer habe ich bei diesen Frauen eine sehr reichliche Lochiensecretion und sehr profuse Metrorrhagien gefunden.

Der locale Befund ergibt ein schlecht involvirtes Corpus uteri, das schwer auf dem vorderen Scheidengewölbe lastet und dieses herunterdrängt. Das unvollkommen involvirte Collum wird nur mit Mühe im hinteren Scheidengewölbe gefunden, theils spitzwinklig gegen das Corpus abgeknickt, theils ganz nach dem Kreuzbein hin gerichtet. Der innere Muttermund kann trotz ziemlicher Weite des Cervicalcanales in der Regel nicht leicht mit dem Finger durchdrungen werden.

Ob diese Fälle alle in der Weise entstanden zu denken sind, wie mein Vater [1]) es mit Bestimmtheit für einige nachgewiesen hat, muss ich dahingestellt sein lassen, denn in meinen eigenen Fällen ist es mir nicht immer möglich gewesen, den Sitz der Placentarstelle mit Sicherheit nachzuweisen. Ebenso überzeugend aber, wie einige Fälle meines Vaters, habe ich auch andere eigene gesehen, und muss die Möglichkeit einer derartigen Entstehung der Anteflexion durchaus aufrecht erhalten. Dass in anderen Fällen lediglich die mangelhafte Rückbildung des Uterus, Verhalten dicker Deciduafetzen oder wieder in anderen ausserhalb des Uterus liegende Umstände die pathologische Anteflexion bewirken, will ich gern zugeben.

Für die Behandlung ist, auch wenn Monate seit der Entbindung verflossen sind, immer die Anregung der Involution ausserordent-

[1]) a. a. O. S. 144. — Vergl. Fig. 35 auf der vorstehenden Seite.

lich wirksam. — Treten die Blutungen im Typus der Menstruation auf, sind sie nicht übermässig stark, so dass sie zu unmittelbarem Eingreifen zwingen, ist die Secretion keine übermässige und sind die Beschwerden zwar lästig, aber doch nicht so, dass die Patientin dadurch an das Bett gefesselt wird, so pflege ich zunächst unter Darreichung von Secale (an 3 aufeinander folgenden Tagen in 3 Stunden jedesmal 1 Grm. Extr. hydrast. canad. fluidum [1]) (4mal täglich 15 Tropfen) oder Hydrastinin [2]) (0·1 in Pillen) und durch Scheidenausspülungen mit 50° C. heissem Wasser die Behandlung einzuleiten. Bei entsprechender Anregung der Verdauung lasse ich gleichzeitig abendlich Sitzbäder mit Abkochung von Eichenrinde geben. Meist schwinden die Beschwerden sehr rasch und andauernd unter solcher Behandlung.

Bleibt der Uterus gross und schlaff, die Absonderung profus, lassen die Blutungen nicht nach, während der Schmerz und das Drängen unvermindert anhält, dann ist die Ausräumung der Uterushöhle, die bei profusen Blutungen ohnehin indicirt ist, auszuführen. Ohne vorherige Ausweitung wird die Curette leicht eingeführt und nach entsprechender Ausräumung in der oben beschriebenen Weise Liquor ferri eingespritzt. Theils um den überflüssigen Liquor ferri zu entfernen, theils um die Uteruswandung energisch anzuregen, spritze ich im Anschluss an die Ausräumung 50° C. heisses Wasser erst für kurze Zeit in die Uterushöhle, dann gegen das Scheidengewölbe, bis die Contraction in der Consistenzveränderung deutlich nachzuweisen ist. Während der Ausspülung kann der Uterus energisch zwischen der aussen aufliegenden und der eingeführten Hand massirt werden. Bei dem längeren Gebrauche von Secale und den verwandten Präparaten, bei Sitzbädern und heissen Einspritzungen kann auf völlige Umbildung und Ausheilung gerechnet werden.

### *β) Retroversionen und -Flexionen.*

Die Neigungen und Beugungen des Uterus nach hinten haben eine wesentlich andere Bedeutung als die Anteversionen und -Flexionen. Besteht bei jenen nur ein Excess in der physiologischen Beugung der Achse, so ist bei diesen die Uterusachse vollständig nach der entgegengesetzten Seite gebogen. Unzweifelhaft würde es berechtigt sein, von diesem Gesichtspunkt aus alle Retroversionen und -Flexionen als pathologische zu bezeichnen und in Behandlung zu nehmen. Dazu habe ich mich in den letzten Jahren nicht mehr entschliessen können. Wenn ich auch anerkenne, dass es berechtigt ist, alle pathologischen Veränderungen um ihrer selbst willen zu bekämpfen, so kann ich doch nicht

---

[1]) *Schatz*, Naturforscherversammlung. Freiburg 1883. Archiv f. Gyn. Bd. XXIV.

[2]) Vgl. *Czempin* u. Discussion. Z. f. Geb. u. Gyn. Berlin 1891. — Z. f. Geb. u. Gyn. XXII.

verschweigen, dass ich oft Retroversionen und -Flexionen als nebensächliche Genitalbefunde constatirt habe, welche gar keine Erscheinungen machten. Weiter ist es nicht zu bestreiten, dass viele Patienten, welche mit lebhaften Beschwerden bei Retroflexion zum Arzt kommen, nach einer mehrmonatlichen Geradelagerung des Uterus im Ring sich völlig gesund fühlen, auch wenn nun das Pessar entfernt wird und der Uterus wieder in Retroversion oder -Flexion sinkt. Diese symptomlosen Fälle zu behandeln habe ich mich schon seit lange nicht mehr entschliessen können; nur dann betrachte ich Retroversionen und -Flexionen als Gegenstand localer Behandlung, wenn der Zusammenhang der Klagen der Patienten mit der Lage- und Gestaltveränderung des Uterus unverkennbar ist.

Fig. 36.

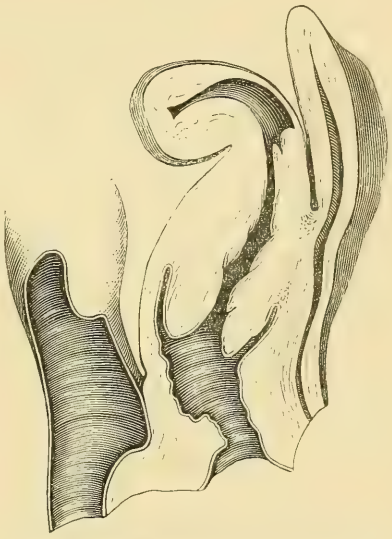

Retroflexio uteri congenita. Nach *C. Ruge.*

Auch bei der Retroversion und -Flexion lege ich keinen besonderen Werth darauf, Version und Flexion zu unterscheiden. Von beiden Formen können ziemlich gleichartige Beschwerden ausgehen; der Uebergang der Version und Flexion wird oft als Folge bestimmter, fast physiologischer Verhältnisse beobachtet. Die Version kann durch starke Anfüllung des Darmes allein schon zur Flexion gesteigert werden und doch geht daraus nur eine nicht einmal constante Steigerung der alten, keine besonderen neuen Beschwerden hervor. Beide Formen sind unter Umständen ohne Symptome anzutreffen und beide können in anderen Verhältnissen wieder in gleicher Weise die heftigsten Beschwerden veranlassen. So will ich auch bei der weiteren Betrachtung die Retroversionen und -Flexionen nicht zu differenziren versuchen.

1. Angeborene oder ausserhalb des Puerperium erworbene Retroflexionen.

Dass eine Retroflexion angeboren vorkommen kann, ist durch Sectionsbefunde von *C. Ruge*[1]) und Anderen[2]) hinreichend erwiesen (Fig. 36), zuweilen, wenn auch recht selten, kommt sie bei Erwachsenen zur Beobachtung. Sie macht wohl immer erst mit Eintritt der Menstruation Beschwerden, ja dieselben treten nicht einmal gleich vom

[1]) Zeitschr. f. Geb. u. Gyn. Bd. I.

[2]) *Winckel,* Lehrbuch, Ed. II, S. 337.

Anfang der Pubertätsentwicklung an auf. Die Trägerinnen können im Allgemeinen recht kräftig entwickelte Frauen sein; sie gehören nicht selten den sogenannten besseren Ständen an. Die geschlechtliche Entwicklung vollzieht sich erst verhältnissmässig spät bei ihnen. Die Menses sind in der Regel von sehr heftigen Schmerzen begleitet, dauern lange an und führen dadurch zu reichlichen Blutverlusten. Häufig bestehen gleichzeitig unangenehme Verdauungsstörungen mit Rückwirkung auf das Allgemeinbefinden; lästige Behinderung beim Gehen, besonders beim Uebereinanderschlagen der Beine wird oft geklagt. Die Patienten sind, wenn verheiratet, steril.

Der Uterus ist durchgehends klein, mit langem, dünnem Hals und kleinem Corpus, so dass die typische kindliche Form deutlich hervortritt. Zuweilen vergrössert sich im Verlaufe der Zeit das Corpus uteri in Folge der übermässigen geschlechtlichen Reizung oder hinzugetretener Catarrhe und anderweitiger Erkrankung, auch wohl in Folge der gestörten Circulation. In allen diesen Fällen habe ich bis jetzt noch den Uterus ziemlich leicht beweglich angetroffen, wodurch die Möglichkeit einer localen Behandlung gegeben war.

Die Diagnose ist oft recht schwer zu stellen, weil die jungfräulich straffen Bauchdecken ein kräftiges Eindrücken des Leibes und eine gründliche combinirte Untersuchung erschweren. Die Untersuchung per rectum ist meist weniger ergiebig als das Vordrängen des Fingers durch das seitliche Scheidengewölbe an der Kante des Uterus entlang, eventuell in der Narcose. Die Sonde muss vom inneren Muttermunde aus mit der Concavität nach hinten eingeführt werden. Es ergibt sich dann unzweifelhaft das Missverhältniss in der Längenentwicklung von Collum und Corpus.

Die Prognose der angeborenen Retroflexion ist nicht gerade ungünstig. Es gelingt nicht nur, die Beschwerden zu beheben; auch die Gestaltanomalie selbst ist zu heilen.

Bei der Behandlung muss auch bei diesen Fällen auf eine entsprechende Anregung der allgemeinen Entwicklung grosses Gewicht gelegt werden.

Die specielle Localbehandlung wird durch die Menorrhagien in erster Linie erzwungen. Secale und analoge Mittel lassen sehr häufig dabei im Stich. Oft werden die Menses geringer, sobald der Uterus durch ein einfaches vaginales Pessar in der physiologischen Lage nach vorn gehalten wird; in anderen Fällen ist das nicht zu erreichen, weil das infantil starre Gebilde wohl eine Verschiebung des Collum nach dem Kreuzbein hin gestattet, das Corpus aber trotz aller Vorsicht doch wieder nach hintenüber sinkt. Die ausserordentliche Enge der oft noch vollständig jungfräulichen Theile und seine auffallende Kürze und Straffheit der vorderen Scheidenwand erschwert die bimanuelle Reposition

des Uterus recht erheblich, so dass man die Reposition mit der Sonde vornehmen muss. Bleibt auch dann, wenn das Collum nach hinten gedrängt ist, die Retroflexion bestehen, so ist die Streckung des Uterus durch einen intrauterinen Stift unerlässlich. Auswahl und Einlegung desselben siehe schon S. 64. Sinkt der durch den Stift gestreckte Uterus doch wieder nach hinten, so kann durch einen vaginalen Ring (Fig. 41, S. 94) die Annäherung des Collum an das Kreuzbein und damit die andauernde Vorwärtsneigung des Körpers bewerkstelligt werden.

Lässt sich eine derartige orthopädische Behandlung aber aus irgend einem Grunde nicht durchführen, so muss man zunächst versuchen, die profusen Blutungen durch heisse Scheidenirrigationen oder auch durch Scarificationen einige Tage vor der Menstruation zu beschränken.

Schliesslich bleibt die Abrasio mucosae zur Heilung der erkrankten Schleimhaut und die Vaginaefixation nach *Mackenrodt* (vergl. S. 100) übrig.

Mehrfach habe ich nach langjähriger Sterilität im Anschluss an eine solche locale Behandlung Schwangerschaft und rechtzeitige Entbindung beobachtet. Wenn sich, wie in anderen Fällen, die Retroflexion auch nicht vollständig verlor, so wurden doch in den späteren Lebensjahren die Blutungen geringer und gestaltete sich bei consequenter Anwendung der angegebenen Mittel und sorgfältiger Pflege, auch gelegentlichem Gebrauch geeigneter Badecuren, das Allgemeinbefinden befriedigend.

Die abnorme Entwicklung des Collum, besonders in seinem supravaginalen Theil, kann sich auch bei der angeborenen Retroflexio uteri einstellen, ja, wie schon ausgeführt, findet sie sich auch hier als Resultat eines Cervixcatarrhes nicht selten. Dagegen habe ich bisher noch keinen Fall beobachtet, in dem bei vorher normalem Uterus durch den Catarrh allein eine Retroflexion verursacht worden ist.

2. Retroflexio uteri gravidi.

Erschien früher, entsprechend den bezüglichen Mittheilungen in der Literatur [1]), die Retroflexio uteri gravidi als eine ausserordentlich gefahrvolle Complication, so hat sich zur Zeit eine wesentlich günstigere Auffassung geltend gemacht. Es ist erfreulich, zu constatiren, dass die verbesserte Untersuchungsweise und die zunehmende Einsicht in diese Schwangerschaftsstörung die rechtzeitige Diagnose viel früher als ehedem ermöglichen. Nur besonders unglückliche Verhältnisse lassen heute noch das Uebel soweit gedeihen, wie man es vordem beobachtete: die Frauen kommen frühzeitiger in Behandlung.

Unter circa 24.000 gynäkologischen Fällen meiner eigenen Praxis habe ich bis 1889 121 Fälle von Retroflexio uteri gravidi gesehen, von denen keiner eine ernstliche Gefahr bot. 27 Frauen concipirten bei angeborener Retroflexion, 94 kamen mit Retroflexio uteri gravidi zur Beobachtung. Nur ganz vereinzelt trat die Conception ein, während ein Pessar lag,

[1]) Mein Vater hat in seiner Monographie „Ueber die Neigungen und Beugungen des Uterus“ überwiegend solche schwere Fälle gesammelt.

wohl aber mussten vorher in vielen Fällen Schleimhauterkrankungen, oder anderweite Erkrankungen des Uterus und seiner Adnexe beseitigt werden.[1])

Die Retroflexio uteri gravidi kommt wahrscheinlich stets durch die Schwängerung des retroflectirten Uterus zu Stande. Die grosse Mehrzahl dieser Fälle kommt gar nicht zur Kenntniss des Arztes, da der Uterus ohne bemerkenswerthe Symptome aus der gefahrvollen Enge in das grosse Becken emporwächst.

In solchen Fällen fühlen sich die Schwangeren kaum mehr belästigt, als wie bei der Entwicklung der Schwangerschaft im normal gelagerten Uterus; sie empfinden nur auffällig die Erleichterung, welche mit dem Augenblick eintritt, in welchem das schwangere Organ aus dem kleinen Becken in das grosse hinaufrückt. Vorher sind sie sich über den Zustand gar nicht klar geworden.

Von den oben citirten 121 Patienten haben 97 ad terminum ausgetragen, 24 konnten nicht bis zu Ende beobachtet werden, respective abortirten. 8 von den 97 Frauen hatten ausgebildete perimetritische Verwachsungen, welche zunächst scheinbar die Reposition verhinderten. Bei geeigneter Ueberwachung der Blase gelang nach lange fortgesetzter Bauchlage die Aufrichtung durch die Repositionsmanöver. Darnach entwickelte sich die Schwangerschaft normal.

Bei einer Minderzahl kommt es zu den bekannten Einklemmungserscheinungen. Das Hinderniss für die spontane Aufwärtsentwicklung liegt theils in der Configuration des Beckens, theils in der raschen Entwicklung des Uterus, theils in der perimetritischen Verlöthung, theils in abdominalen Tumoren. Der Uterus liegt entweder retrovertirt, mit dem Muttermunde gegen die Symphyse, oder oberhalb derselben, ohne dass das Collum im Wesentlichen gegen das Corpus abgeknickt ist (Retroversio uteri gravidi), oder das Collum ist spitzwinklig abgeknickt und liegt der Symphyse angedrängt mit dem Orificium nach unten, so dass man den Winkel, in welchem das Corpus uteri sich scharf nach unten abbiegt (Retroflexio uteri gravidi), dicht hinter der Symphyse fühlen kann.

Unter den Symptomen treten neben dem allgemeinen Gefühl des Vollseins im Becken besonders das der Verlegung der Blase und des Darmes hervor. Die Zunahme der Harnbeschwerden bis zur Harnverhaltung und zur Ischuria paradoxa macht sich so überwiegend geltend, dass die Stuhlverhaltung von Seiten der Patientin kaum erwähnt wird, und doch trägt gerade die Kothanhäufung wesentlich dazu bei, dass der Uterus aus dem kleinen Becken nicht emporsteigt.

Erfolgt die Aufrichtung nicht spontan oder durch Kunsthülfe, so ist der weitere Verlauf ziemlich constant folgender: In der Regel machen die Harnbeschwerden ganz zu Anfang der Erkrankung die Zuziehung

[1]) Vergl. auch Deutsche med. Wochenschr. 1889, Nr. 39 u. Transact. American. Gyn. Soc. Boston 1889.

des Arztes nothwendig. Kommt es nicht gleich zu Anfang zu einer derartig gefahrvollen Steigerung und damit zur Abhülfe der Harnbeschwerden, so wird durch die zunehmende Grösse des Uterus gewöhnlich bald das Missverhältniss zwischen Fruchthalter und Becken durch quälende Stuhlbeschwerden und peritonitische Schmerzen bemerkbar. Oft versuchen die Frauen den vermeintlichen Darminhalt durch heftiges Pressen zum Stuhl zu beseitigen. In anderen Fällen kommt es zu vorzeitigen Uteruscontractionen und zum Abort, respective spontaner Austreibung, sehr selten zu Gangrän des Uterus oder der Blase, Peritonitis und deren Folgen. Der Damm schwillt, besonders die Umgebung des Afters, bis gangrändrohende Infiltration entsteht.[1])

Aber gerade die Diagnose bietet oft recht erhebliche Schwierigkeiten. Charakteristisch für die Einklemmung bei Retroflexio uteri gravidi ist die Dysurie. Die wachsenden Harnbeschwerden müssen die Aufmerksamkeit des Arztes jederzeit, mag die Menstruation ausgeblieben sein oder nur unregelmässig sich verhalten, auf diese Möglichkeit hinleiten. Schon äusserlich wird ein Tumor gefühlt, der auffallend nahe den Bauchdecken anliegt; das untere Ende dieses vermeintlichen Tumors scheint dann bis in die Tiefe des Beckens selbst zu reichen, so dass Irrthümer im gegebenen Falle recht leicht möglich sind; ja in den meisten schweren Fällen, welche die Literatur verzeichnet, sind diagnostische Irrthümer die Quelle der weiteren Complicationen geworden. Wenn die combinirte Austastung irgend welche Schwierigkeiten für die Annäherung der aussen aufliegenden Hand an die eingeführten Finger findet und erkennen lässt, dass sich dort ein Hinderniss dazwischen schiebt, so muss immer die Blase entleert werden, mag die Patientin auch berichten, dass sie vorher Urin gelassen hat oder nicht. Ich empfehle dringend, sich immer eines männlichen metallenen Katheters zu bedienen, denn oft genug ist die Blase durch die Ausfüllung des Beckens sehr hoch emporgedrängt, die Urethra verlängert und vielleicht auch seitlich verlegt, so dass wir mit einem weiblichen und weichen Katheter das Hinderniss nicht überwinden. Nach Entleerung der Blase gibt dann die combinirte Untersuchung in der Regel ein vollkommen klares Bild über den Zusammenhang des Collum mit dem Corpus. Der im kleinen Becken gefühlte Tumor füllt diesen Raum derartig aus, dass die Scheide erheblich verlegt ist. Es macht oft recht grosse Mühe, ganz hinter der Symphyse entlang sich bis an das Collum uteri selbst hinaufzutasten. Eine solche Betastung kann über die Sachlage keine Zweifel übrig lassen.

---

[1]) Vergl. die ältere Literatur bei *E. Martin*, II. Ed. 1870; *B. S. Schultze*, Lageveränderungen. 1882.

Nach alledem wird die Prognose der Retroflexion des schwangeren Uterus nur bedingungsweise eine ungünstige genannt werden müssen. — In frühen Stadien der Schwangerschaft, so lange als der Uterus noch beweglich im kleinen Becken liegt, hat die Retroflexio uteri gravidi kaum eine pathologische Bedeutung. Bei beginnender Einklemmung ist die Beseitigung derselben in der Regel leicht auszuführen, und auch die Fälle von schon eingetretener Einklemmung zeigen da eine verhältnissmässig günstige Prognose, wo die Diagnose noch rechtzeitig gestellt wird.

Die erste Aufgabe der Therapie ist immer die Emporhebung des Uterus aus dem kleinen Becken. In Fällen grosser Beweglichkeit des Organs genügt nach vollständiger Entleerung von Blase und Darm die Bauch- oder Seitenbauchlage. Dann rückt der Uteruskörper oft nach oben, ohne dass man noch irgendwelchen Eingriff (am Uterus) nöthig hat. Ist der Uterus genügend gross, so dass nicht zu befürchten steht, er werde bei irgend einer Anstrengung der Bauchpresse oder bei einfacher Rückenlage wieder in das Becken zurücksinken, so bedarf es keiner weiteren Stütze. Andernfalls muss die Retention durch ein vaginales Pessar gesichert werden.

Ist der Uterus schon so gross, dass seine Aufrichtbarkeit zweifelhaft erscheint, so möchte ich besonders den wenig Geübten, zumal bei sehr empfindlichen Frauen, empfehlen, nach Entleerung von Blase und Darm zunächst versuchsweise die Bauch- oder Seitenbauchlage oder die Knieellenbogenlage in Anwendung zu bringen. Oft fühlen sich die Patienten schon so erleichtert, dass die Reposition nicht dringlich ist. Ich habe auch bei scheinbar ganz fixirtem Uterus eine spontane Aufrichtung unter solchen Umständen doch noch eintreten gesehen.

Erfolgt die spontane Aufrichtung nicht, so muss ebenso wie in allen Fällen, in welchen dringende Indicationen zur sofortigen Aufhebung des Uterus bestehen, die Reposition manuell ausgeführt werden.

Man schiebt das Corpus uteri mittelst zweier Finger durch das hintere Scheidengewölbe, in der Seiten- oder in der Knieellenbogenlage, hinauf; dabei soll man den Uteruskörper nicht in der Medianlinie vorwärtsbewegen, weil hier das vorspringende Promontorium leicht die Aufrichtung erschwert. Man muss vielmehr diesen Druck so einrichten, dass das Corpus vor der einen oder anderen Hüftkreuzbeinfuge emporweicht.

Forcirte Repositionsmanöver haben immer grosse Bedenken gegen sich. Es ist besser, mit allmälig gesteigerter Kraft, eventuell in der Narcose, in verschiedenen Sitzungen die Reposition zu wiederholen, um in der Zwischenzeit für regelmässige Entleerung der Blase und des Darmes zu sorgen.

Die Ursache des Misslingens der Reposition liegt oft nicht so sehr in der Grösse des Uterus, als in der Verbindung, welche meist die hintere Fläche des Corpus mit dem Boden des *Douglas*schen Raumes eingegangen ist. Solche perimetritische Verwachsungen lockern sich unter dem Einfluss der Schwangerschaft allerdings nicht selten auf, so dass der Uterus mit zunehmendem Wachsen sich den Einwirkungen der Adhäsionen entzieht und in die Höhe weicht; gilt doch gerade als das beste Mittel für die Heilung und Beseitigung solcher Schwielen Schwangerschaft mit vollem Recht.

Fig. 37.

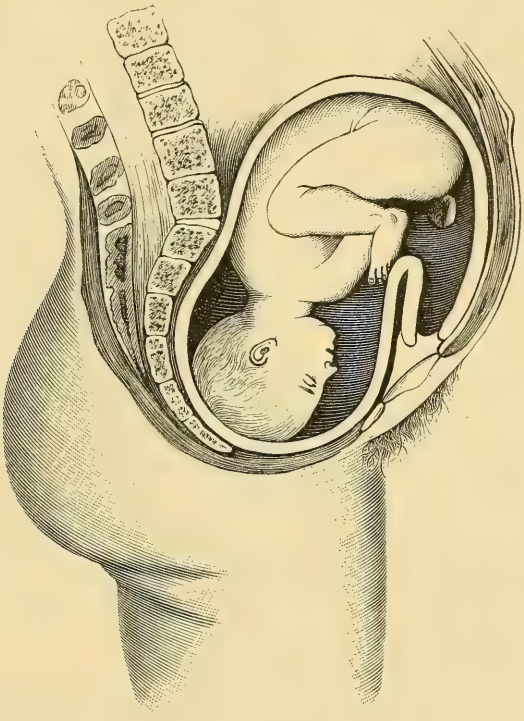

Retroflexio uteri gravidi. Nach *G. Veit*. Nr. 170. *Volkmann*'sch. Sammlung. 1879.

In anderen Fällen bleiben die Verwachsungen bestehen, so dass die Aufrichtung des Uterus andauernd behindert ist. Auch diese Fälle sind nicht von vorneherein als verloren zu betrachten, denn es kann bei ihnen durch eine eigenthümliche Divertikelbildung [1]) in der vorderen Wand des Uterus, trotz fortbestehender Retroflexion und Fixation der hinteren Wand, ein Fruchthalter sich entwickeln, der selbst das reife Kind aufzunehmen vermag (Fig. 37). Nach den allerdings noch ziemlich spärlichen Berichten über derartige Fälle kann die Geburt rechtzeitig

[1]) *G. Veit, Volkmann*'sche Samml. 1879, Nr. 170.

normal vor sich gehen; auch steht einem normalen Wochenbett an sich nichts im Wege.

Wenn es nicht gelingt, in der oben beschriebenen Weise, nöthigenfalls in mehreren Sitzungen, den Uterus aufzurichten, so ist es nicht gerechtfertigt, ohne Weiteres zur Unterbrechung der Schwangerschaft überzugehen, durch die Punction des Eies auf dem Wege des Cervicalcanals oder durch die Wand des Uterus hindurch. Unter steter Controle der Entleerung der Blase und des Darmes kann man abwarten, ob sich weitere bedrohliche Symptome, wie heftig andauernde Schmerzen, Schwellung der Genitalien, blutig gefärbter Ausfluss, einstellen, oder ob eine derartige Divertikelbildung eintritt.

Die Entbindung bei Incarceration des retroflectirten und irreponiblen Uterus, dessen Entleerung nur unvollkommen spontan erfolgt, ist in der Regel nicht leicht. Schon das Eindringen in die Uterushöhle kann sehr schwer sein. *P. Müller* hat ein eigenes Instrument zum Herabführen des unteren Uterusknickungswinkel angegeben.[1]) Die Punction durch das hintere Scheidengewölbe muss als ultima ratio bezeichnet werden. Ich habe selbst keine Erfahrungen damit gemacht; wenn aber der Uterus wirklich durch eine Verwachsung zwischen Corpus und dem Boden des *Douglas*'schen Raumes fixirt ist, so kann ich mir im Uebrigen nicht vorstellen, dass die Punction unbedingt die mehrfach ihr nachgesagten Gefahren mit sich bringt. Auch hier beruht die Schwierigkeit nach meiner Vorstellung wesentlich darin, dass man selbst nach der Verkleinerung des Eies durch den verlegten Hals eben nur schwer in die Höhle hineingelangt. Jedenfalls muss die Höhle auf das Allersorgfältigste ausgeräumt werden, da eine Verhaltung und Zersetzung von Eitheilen oder Lochialsecret in derselben entsprechend der tiefen Lage des Corpus gefährlich sein würde. *Olshausen*[2]) hat in einem Fall von Retroflexio uteri gravidi incarcerata bei Osteomalacie den Uterus von der Scheide aus exstirpirt.

3. Puerperale Retroflexionen.

Die Mehrzahl der Retroflexionen entwickelt sich im Anschluss an ein Puerperium. Jedenfalls macht die Mehrzahl der Retrodeviationen erst nach einem Wochenbette Symptome, mag dasselbe am Ende einer ausgetragenen Schwangerschaft oder nach einem Abort verlaufen sein.

Die Aetiologie der puerperalen Retroflexionen ist (analog den entsprechenden Fällen von Anteflexion) sicherlich nicht ausschliesslich so zu deuten, dass die an der vorderen Wand des Uterus befindliche Placentarstelle sich unvollkommen zurückbildet, dass hier die

[1]) Berl. Beitr. z. Geb. u. Gyn. Bd. III, S. 67.
[2]) Zeitschr. f. Geb. u. Gyn. XVIII.

grossen Gefässlumina mit dicken Thromben längere Zeit mangelhaft zurückgebildet liegen bleiben, dass dagegen die Rückbildung an der von der Placenta nicht eingenommenen hinteren Wand eine normale ist, und dass dadurch der Uterus sich nach der Seite der kürzeren, an der Rückbildung nicht behinderten Wand zurücklegt (Fig. 38). — Hochgradige Schlaffheit der Uteruswandungen, lange fortgesetzte Rückenlage der Wöchnerin, Dehnung und Lockerung des Beckenbodens, ungehörige Verhaltung von Urin, langwährende Füllung der Därme bedingen zuversichtlich ebenfalls solche Retroflexionen.

Fig. 38.

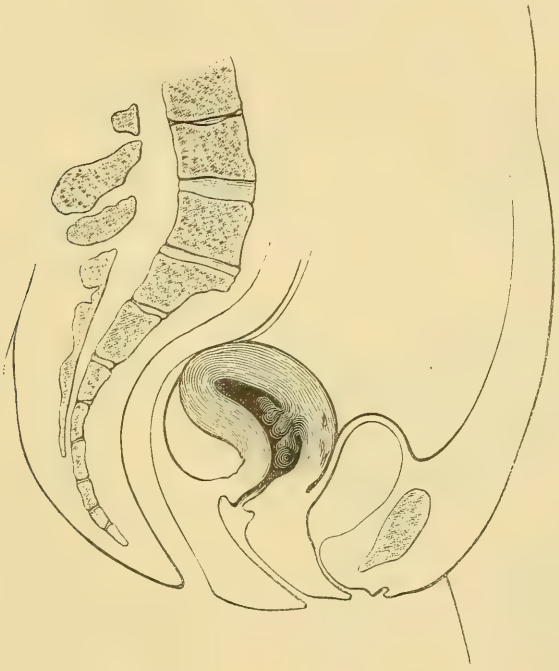

Retroflexio uteri in Folge mangelhafter Rückbildung der vorderen Wand.
Nach *E. Martin* (Berl. Beitr. zu Geb. I, 1872).

*A.* Die Rücklagerung und -Beugung kann schon in der ersten Zeit des Wochenbettes eintreten. Dann pflegen die Erscheinungen dieses eigenthümlichen Vorganges ganz ausserordentlich stürmische zu sein: heftiges Drängen im Darm, arge Unbequemlichkeiten von Seiten der Blase, starke Blutungen.

In allen meinen einschlägigen Beobachtungen war die Noth des Augenblickes so arg, es bestanden so heftige Blutungen und Beschwerden, dass der Arzt sofort herbeigerufen wurde.

Die Diagnose, welche in allen Fällen schon durch die Anamnese nahe gelegt ist, kann nicht fehl gehen; abgesehen davon, dass der

grosse Uterus weder im grossen Becken, noch auch in der Tiefe in normaler Lage zu fühlen ist, findet man die dicke Masse im hinteren Scheidengewölbe und kann in vielen Fällen den Finger noch durch das unvollständig zurückgebildete Collum, welches der Symphyse fest anliegt, einführen. Durch den inneren Muttermund erreicht man die Placentarstelle, wenn auch nicht immer leicht, und fühlt eventuell die Unebenheiten an der vorderen, nach oben liegenden Fläche deutlich.

In der Mehrzahl der hierhergehörigen Fälle, welche ich gesehen habe, handelte es sich um unvollkommene Lösung der an der vorderen Uteruswand sitzenden Placenta. Nur 3mal sah ich die Retroflexion mit auffallender Schlaffheit bei sonst gesunden Wöchnerinnen ohne Retention. Diese drei hatten auffallend schnell geboren, waren alle drei Primiparae am Ende der ersten Woche des Puerperium und nährten ihre Kinder.

Die Therapie kann bei unvollkommener Abstossung der Placenta nur darin bestehen, den Uterus an seiner betreffenden vorderen Wand möglichst rasch von dem, was ihn an einer gleichmässigen Contraction behindert, zu befreien; also je nach der Durchgängigkeit des Cervicalcanals die Placentarstelle mit den Fingerspitzen oder mit der Curette abzuschaben. Ist dies geschehen, so folgt der Uterus meist sehr bald einer energischen Anregung zur Contraction und verkleinert sich z. B. nach Injection von heissem Wasser unmittelbar und gleichmässig. Oft richtet er sich dabei spontan auf. Hebt man von oben her das Corpus nach vornüber, nachdem dasselbe aus dem kleinen Becken emporgedrängt, und schiebt das Collum gegen das Kreuzbein, so bleibt der Uterus nach Entleerung und Anregung energischer Contraction normal liegen. Es tritt normale Involution ein und damit auch definitive Heilung ohne Pessar.

In anderen Fällen tritt nach vollständiger Abkratzung der Uteruswand eine solche Verkleinerung nicht ein; unmittelbar nach der Reposition sinkt der Uterus wieder in Retroflexionsstellung zurück. Dann darf man auch schon während der ersten Woche des Puerperium ein vaginales Pessar einlegen.

Handelt es sich lediglich um eine abnorme Schlaffheit des Uterus oder um die vorhin genannten anderen ätiologischen Momente, so beseitigt man die localen Erscheinungen leicht durch die Aufrichtung des Uterus und Fixirung desselben mittelst eines Pessars. Die heissen Eingiessungen in die Scheide sind zu wiederholen, aber nicht bis in den Uterus, sondern nur an das Collum, auch ganz kalte Einspritzungen, Sitzbäder mit Eichenrinde u. s. w. kommen zur Anwendung. Von Secale und den verwandten Präparaten ist ein ausgiebiger Gebrauch zu machen.

*B.* Kommen die Fälle, welche sich an das Wochenbett anschliessen, nicht so frisch in Behandlung, also etwa in der zweiten bis sechsten Woche, so dass man also mit dem Finger nicht mehr durch den inneren Muttermund hindurch bis zur Placentarstelle

gelangen kann, dann muss man zunächst festzustellen suchen, ob noch anderweitige Spuren der Retention von Eitheilen vorliegen: zersetzte, übelriechende Absonderungen, Abgang von einzelnen Deciduafetzen, Blutungen, welche eine Zeit lang sistiren, dann reichlich wiederkehren, ferner deuten übermässige Grösse und Weichheit des Uterus darauf hin. Dann ist die Entfernung der verhaltenen Eitheile dringend zu empfehlen.

Je nach der Zugänglichkeit des Collum dringt man mit dem Finger oder mit der Curette ein. Die Schlaffheit der so weichen und widerstandsunfähigen Wandungen erheischt grosse Vorsicht bei der Einführung des Instrumentes und bei der Ausschabung.

Die Blutung steht, sobald die Uteruswand völlig abgeschabt ist.

*C.* Die meisten Retroflexionen nach dem Puerperium kommen erst Monate und Jahre nach der Entbindung zur Behandlung; diese sind weitaus die Mehrzahl (Fig. 39 und 40). Die Frauen haben meist die Entbindung unter starken, lang andauernden Blutungen überstanden, es sind Kreuzschmerzen und Stuhlbeschwerden zurückgeblieben, welche die Frauen zunächst als naturgemäss lange ertragen haben. Haben endlich die Beschwerden zugenommen, sind die Frauen nervös geworden, von Kräften und Humor gekommen und abgemagert, dann erst wird ihr Unterleibszustand Gegenstand ärztlicher Berathung.

Fig. 39.

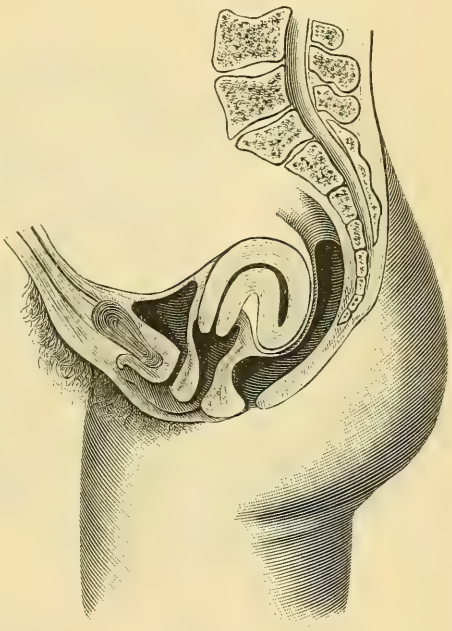

Retroflexio uteri.

Selten treten die Beschwerden in längeren Pausen auf, so dass man ein zeitweises Zurücksinken des Uterus annehmen muss, ohne bestimmt nachweisbare andere Ursachen, als allgemeine Erschöpfung, schwere, aber doch nicht ungewohnte Körperanstrengung, andauernde Verstopfung. Emporgehoben, bleibt er, nachdem einige Zeit hindurch ein Pessar getragen worden ist, für längere Zeit normal liegen, um dann wieder zufällig zurückzusinken, wie ich es oft, besonders prägnant bei der Frau eines Collegen gesehen habe.

Man findet den Uterus schon leidlich zurückgebildet, zwar noch etwas gross, aber nicht mehr weich, das Os ist geschlossen, aus ihm quillt nach der noch immer sehr reichlichen Menstruation ein massiges

„Eiterhaltiges“ Secret. — Das Collum erscheint manchmal unverändert, oft dick, die Lippen wulstig, aus ihnen drängt sich die geschwollene Schleimhaut hervor. Ueber der verhältnissmässig dünnen Knickungsstelle liegt auf dem hinteren Scheidengewölbe das massige Corpus. Das Corpus liegt entweder in gleicher Linie mit dem Collum — in Retroversio — oder mehr oder weniger spitzwinkelig abgeknickt, in den Boden des *Douglas*'schen Raumes hineingedrängt — in Retroflexio. — Dies sind die gewöhnlichen Fälle von Rückwärtsneigung und -Beugung, welche man in der Praxis zu sehen bekommt.

Die Symptome, wenn überhaupt das Befinden der Trägerin gestört ist, ergeben sich aus den veränderten Druckverhältnissen in der Tiefe des Beckens. Die Patienten klagen über andauernde, mehr

Fig. 40.

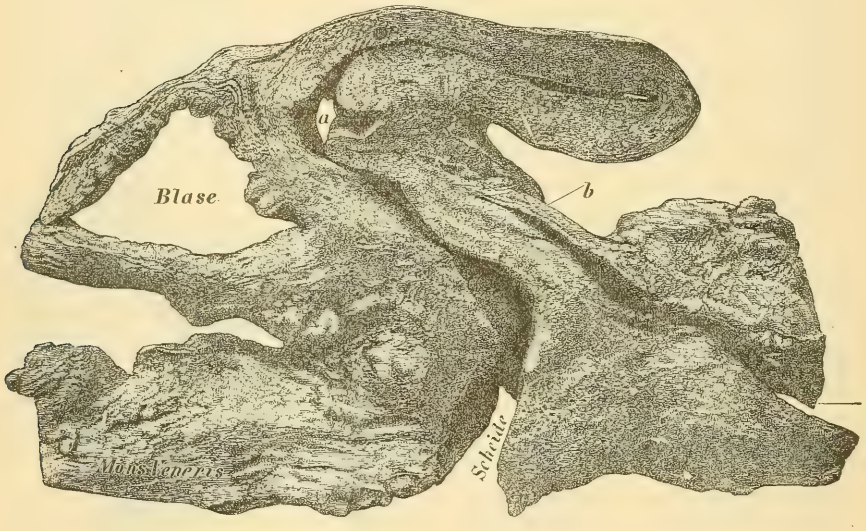


Retroversio uteri. (Nach *F. Winckel*, Lichtdruck-Atlas. Dresden 1877.)

oder weniger heftige Kreuzschmerzen, über das unablässige Gefühl von Druck auf den Darm, das ihnen fortwährend die Empfindung des Stuhlzwanges macht. Oft besteht qualvoller Harndrang, die Empfindung der Senkung des Uterus und des Vorfalls der Beckeneingeweide. Nicht selten gesellen sich hierzu Magenbeschwerden, Schwindelgefühl, Brechneigung, Globus hystericus und Kopfschmerzen. Diejenigen Erscheinungen, welche als ganz besonders den Retroflexionen eigenthümlich angesehen werden, die Rückwirkung auf die Nervengeflechte an der vorderen Wand des Kreuzbeines und dadurch bedingtes Unvermögen zu Gehen und Stehen, gehören viel häufiger nicht zur Retroflexion als solcher, sondern zu einer Perimetritis, die gleichzeitig besteht und in

diesen Fällen gewöhnlich aus demselben Wochenbett stammt wie die Deviation des Uterus, von ihr allein aber nicht verursacht werden.

Eine andere Folge von Symptomen reiht sich in vielen Fällen an die durch die Lage- und Gestaltanomalie bedingte Functionsstörung an. Die Secretion der Schleimhaut ist durch die Stauung im Gefässapparate vermehrt, die Menses sind profus, sie entleeren sich nicht selten unter lebhaften kolikartigen Schmerzen, die dem Blutabgang vorhergehen. Andere Frauen empfinden heftige Schmerzen bei der Cohabitation, andere sind, so lange als die Retroflexion besteht, steril.

Neben solchen Fällen, in denen Symptome der Rückwärtslagerung des Uteruskörpers entschieden ausgesprochen sind, besteht eine nicht kleine Zahl, bei denen erst das Hinzutreten von Catarrhen oder anderweitiger Erkrankungen Befindensstörungen bedingt, die zur Untersuchung und zur Constatirung der Retroflexion führen.

Die Diagnose bietet bei einiger Uebung im combinirten Untersuchen keine Schwierigkeiten: die Portio ist nach vorn gestellt, das Collum bald gegen das Corpus abgeknickt, bald mit dem Muttermund nach der Symphyse gerichtet, das Corpus ist nicht über dem vorderen Scheidengewölbe, sondern erst tief im Becken, in der Kreuzbeinaushöhlung zu fühlen. Es muss gelingen, bei nicht ganz excessiv fetten Bauchdecken bis in die Tiefe des Beckens hineinzutasten, wenn man die Patientin entsprechend bequem lagert, den Kopf niedrig, die Beine etwas erhöht, das Gesäss ganz nach unten an den Rand des Untersuchungstisches vorrückt und aufheben lässt. Wenn man dann den Leib sanft eindrückt, so fühlt man den Uteruskörper in der Regel im hinteren Scheidengewölbe. Zur Diagnose genügt nicht, die Knickungsstelle allein gefühlt zu haben, da die Scheide sich manchmal in einer starken Falte an das Collum ansetzt und eine solche Knickungsstelle vortäuscht: man muss das Corpus selbst über dem hinteren Scheidengewölbe fühlen. — Gelingt es nicht, mit dem Finger von der Scheide aus mit genügender Deutlichkeit den Fundus zu erreichen, so lässt sich der Fundus vom Mastdarm aus leicht durchfühlen, niemals indess, ohne dass die aussen aufliegende Hand controlirt, was die eingeführte Hand berührt. Schneller kommt man zum Ziel, wenn man durch das seitliche Scheidengewölbe den Finger an der Seitenkante des Uterus entlang führt; von hier aus ist die Abknickungsstelle und der Uteruskörper leicht zwischen beide Hände zu bekommen. Andernfalls bleibt nur die Untersuchung in der Chloroformnarcose übrig.

Manchmal kann man noch zweifeln, was hinter dem Collum liegt, denn es scheint auch wohl, als ob hier ein Tumor sich befindet und erst darüber der Uterus liegt. Mit den angedeuteten Mitteln gelingt es aber bei einiger Geduld und Uebung doch regelmässig, den Uterus zu

isoliren. In letzter Instanz bietet die Sonde eine willkommene Controle des Tastbefundes.

Oft complicirt starke Schwellung des Uteruskörpers und des Collum, besonders der Lippen, die Sachlage. Dann quillt die Schleimhaut im ganzen Uterus und drängt sich besonders am Orificium uteri externum in der Form des Ectropion hervor. Selten ist unter dem Einfluss des retroflectirten Uterus, auch bei nicht schwangerem Zustand, der ganze Beckenboden ödematös, so dass er stark aufgelockert und selbst bläulich gefärbt gefunden wird.

Was die Therapie anbetrifft, so halte ich dafür, dass man überall da, wo durch den retroflectirten Uterus Beschwerden verursacht werden, einschreitet, dass man sich aber, wenn die Retroversio-Flexio ein zufälliger Befund ist, und weder subjective Beschwerden noch anatomische Veränderungen damit verbunden sind, der localen Therapie enthält. Ich habe besonders in meinem Privatjournal eine ganze Anzahl von Frauen verzeichnet, wo Retroflexionen ohne jegliche Beschwerden, die auf die Lageanomalie hätten zurückgeführt werden müssen, gefunden wurden; in solchen Fällen sehe ich von jeder orthopädischen Behandlung ab. Unter den Erscheinungen, welche zur Behandlung auffordern, nenne ich:

1. Störungen, die mit der Behinderung der Nachbarorgane in Verbindung stehen;

2. Störungen der Menstruation;

3. Störungen in Beschaffenheit und Function der Schleimhaut oder der Musculatur;

4. Störungen, die sich auf die Conception beziehen.

Macht die Retroflexion Beschwerden, dann muss der Uterus in seine normale Lage gebracht und womöglich in dieser erhalten werden. Gerade dabei aber wird von ganz besonderer Bedeutung sein, dass man sich consequent klar macht, wann wir überhaupt bei Retroflexionen durch eine orthopädische Behandlung etwas erreichen können. — Das ist nur dann zu erwarten, wenn der Uterus beweglich ist und sich ohne Zerreissung von Adhäsionssträngen in seine normale Lage bringen lässt. Besteht die Retroflexion als eine Complication der Perimetritis, dann rathe ich dringlichst, den Uterus in Ruhe zu lassen und nur die Perimetritis zu behandeln. Entstehen aus den Beschwerden, die durch diese Complication verursacht sind, ernste Indicationen, so ist ein sehr vorsichtiger Versuch, etwa durch Einwirkung auf die Schleimhaut oder auf die Musculatur, denselben abzuhelfen, erlaubt; es wird sich dann meist darum handeln, die Schleimhaut abzukratzen oder ein Stück des Uterushalses zu amputiren, — eine Pessarbehandlung ist auch dann nicht rathsam.

Die orthopädische Behandlung besteht darin:

1. den Uterus aus seiner retroflectirten Lage in eine normale zu bringen,

2. ihn in dieser zu erhalten.

1. Die Reposition ist zunächst stets bimanuell auszuführen. In Rücken-, Seiten- oder Bauchlage, oder in Knieellenbogenlage wird das Corpus uteri vom hinteren Scheidengewölbe oder dem Mastdarm aus mit einem oder zwei Fingern emporgedrängt, von oben durch die aussen aufliegende Hand gefasst und nach vorn geschoben, während die in der Scheide liegenden Finger das Collum nach hinten drängen. Gelingt diese Verlagerung des Collum nicht mit den Fingern, so kann man auch mit einer Kugelzange oder Pincette die Portio nach hinten schieben.[1]) Erst wenn man das Corpus durch das vordere Scheidengewölbe auf der vorderen Scheidenwand liegen fühlt, und die Portio ganz nach hinten gestellt ist, darf die Reposition als vollendet angesehen werden.

Wenn die bimanuelle Reposition nicht leicht auszuführen ist, so bediene ich mich der gewöhnlichen starren Sonde zu diesem Zwecke. Ich führe dieselbe in gewöhnlicher Weise bis zu dem inneren Muttermund ein, drehe den Griff in weitem Bogen so, dass die Concavität des Instrumentes nach hinten sieht, und lasse die Sonde in den retroflectirten Uterus hineingleiten. Dass schon hierbei eine Verschiebung des Uteruscorpus unbedingt eintreten müsse, wie angegeben wird, ist nicht richtig; man kann die Sonde in das Corpus einbringen, ohne dasselbe irgend erheblich zu verschieben, während allerdings das Collum stark nach vorn gedrängt wird. Dann drehe ich die Sonde um, indem ich wieder in weitem Bogen den Griff so vor den Genitalien bewege, dass die Concavität nach vorn sieht. Nun hebe ich das Corpus fast nur durch das Gewicht des Sondengriffes selbst, oder durch einen ganz geringen Druck auf den Griff, während der eine Finger unter dem Muttermunde an der Sonde als Stützpunkt dient, empor, bis der Griff ganz nach hinten gerückt ist, der Knopf also nach vorn steht. Ich stelle durch die bimanuelle Untersuchung fest, dass der Uterus normal liegt. Dass bei dieser Art der Reposition gelegentlich ein Tropfen Blut fliesst, ist ganz bedeutungslos; man muss die Patienten darauf vorbereiten.

Wir haben bis jetzt vorausgesetzt, dass der Uterus völlig frei beweglich ist. Die diese Beweglichkeit hemmenden Verwachsungen, Reste oft vor langer Zeit abgelaufener Perimetritiden, lassen sich zuweilen wohl schon ohne ausgiebige Repositionsversuche an ihrer Empfindlichkeit erkennen; dann soll die Reposition zunächst unterbleiben. Sind diese Reste aber sehr beschränkt und gestatten sie dem Uterus eine gewisse

[1]) Vergl. auch *Küstner,* Centralbl. f. Gyn. 1882, Nr. 28.

Beweglichkeit, so werden sie oft erst bemerkbar, wenn der Uterus schon hinaufgeschoben wird.

2. Der aufgerichtete Uterus muss in der normalen Lage festgelegt werden.

Es kann hier nicht meine Absicht sein, eine Beschreibung der vielgestaltigen Apparate zu geben, welche zur Festlegung des Uterus in der normalen Lage empfohlen worden sind. Ich bediene mich entweder des *Hodge*'schen Ringes (Fig. 41), des mit Gummi übersponnenen Kupferdrahtringes oder des ebenso geformten aus Hartgummi, welche ich in den bekannten Grössen von 6—12 Cm. bereit halte. Diese Pessare sind reinlich, bequem einzulegen und zu entfernen; sie müssen natürlich nach der Weite der Scheide gewählt und ferner entsprechend gebogen werden. Ich halte daran fest, dass die Ringe an dem vorderen kürzeren Bügel eine Einknickung haben, weil sonst, wie ich oft gesehen habe, die Urethra belästigt wird. Der grössere Bügel muss nach hinten und oben gebracht werden. Dieser Ring wirkt dadurch, dass der grössere Bügel das hintere Scheidengewölbe nach oben drängt, die Ligg. sacro-uterina einknickt und ihre Endpunkte einander nähert. Hierdurch wird das Collum uteri nach hinten gezogen und der ganze Uterus in seiner normalen Lage fixirt. Der Angriffspunkt der Ringe sind also jene Bänder, nicht der Uterus selbst. Die Möglichkeit, das hintere Scheidengewölbe einzuknicken, wird damit gegeben, dass der vordere Bügel sich gegen die vordere Scheidenwand stemmt.

Fig. 41.

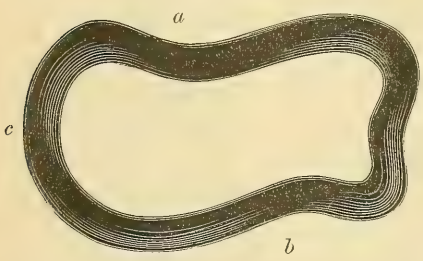


Retroflexionpessar nach *Hodge*.

Einführung des Pessars. Nachdem der Uterus reponirt ist, wird der beölte Ring so gefasst, dass die Längsbügel *a* und *b* zwischen Daumen und Mittelfinger liegen; der Zeigefinger bedeckt den Innenraum des Ringes und berührt mit der Spitze den Bügel *c*. Man hält das beölte Pessar so vor den Introitus, dass Bügel *c* in der Rima liegt. Alsdann drückt man das Instrument gegen die Oeffnung, schiebt mit der Kante *b c* die Commissura labiorum posterior, die nachgiebig und weniger empfindlich ist als die anterior, so weit herab, bis das Instrument mit dem Bügel *c* voran in die Scheide eindringt. In der Scheide stellt man das Pessar so quer, dass der Bügel *c* horizontal in das hintere Scheidengewölbe zu liegen kommt und schiebt ihn hinter die Portio. Diese fällt in die Höhlung des Ringes hinein, während die vordere Kante des Pessar die vordere Scheidenwand ungefähr am oberen Ende des unteren Drittels berührt. Man darf niemals das Pessar liegen lassen oder die Patientin entlassen, wenn man

sich nicht nochmals von der richtigen Lage des Uterus im Ring durch bimanuelle Untersuchung oder durch Einführen der Sonde überzeugt hat.

Das Pessar kann während der Menstruation ruhig liegen bleiben, es hindert weder die Cohabitation noch die Conception. Zur Reinigung genügt es, die Scheide ungefähr zweimal täglich mit einer $1^1/_2$procentigen Carbol-, Lysol- oder anderen desinficirenden Lösung auszuspülen. Der Ring darf 3—6 Monate liegen, der Gummiüberzug ist dann in der Regel durch die Secrete gebleicht, riecht aber bei entsprechender Sorgfalt der Kranken nicht, besonders dann nicht, wenn die Absonderung der Schleimhaut normal ist.

Diese Pessarien haben mir bislang genügt, ich bin mit ihnen bis auf ganz vereinzelte Ausnahmsfälle vollständig ausgekommen.

Die *Schultze*'schen Pessarien werden ebenfalls aus Gummiringen oder neuerdings aus Celluloid hergestellt; die eine Art wird zu Achtertouren, einer kleineren und einer grösseren, gebogen. Die grössere

Fig. 42.

*Schultze*'sches Achterpessar.

Achtertour liegt nach vorn, die kleinere nach hinten; in dieser letzteren soll sich die Portio fangen (Fig. 42). Es verzichtet also auch dies Pessar nicht ganz auf die Wirkung der Ligg. sacro-uterina, es steigert sie, indem es die Portio selbst nach hinten hält. Das *Schultze*'sche Pessar sollen die Frauen selbst ein- und auslegen können. Ich habe mit demselben nur negative Erfahrungen gemacht, indem ich derartige von Anderen eingelegte Instrumente gelegentlich wegzunehmen

gerufen wurde. Das andere *Schultze*'sche Pessar zeigt Fig. 43 in Lage und Wirkungsweise.

Die Beschwerden der Retroflexion werden durch den Gebrauch der *Hodge*'schen Ringe wohl in den meisten Fällen gehoben. Besonders sehen wir oft Catarrhe und Parenchymerkrankungen im Collum, welche während des Fortbestehens der Deviation nicht heilten, nach der Geradstellung im Ring überraschend schnell verschwinden.

Die Frage aber, ob der Uterus, wenn er so gestützt ist, in seiner normalen Lage bleibt, ob also die Retroflexion dauernd heilt, ist wohl für die Mehrzahl der Fälle zu verneinen.[1]) Nur in einem mässigen Procentsatz behält der Uterus die normale Anteflexionsstellung bei, auch nach Entfernung des Ringes. Den meisten Frauen wird der Ring heraus-

Fig. 43.

*Schultze*'sches Schlittenpessar.

genommen, weil der Uterus gut liegt und die Beschwerden aufgehört haben, oder sie nehmen ihn selbst heraus. Manche verlieren ihn und finden es nicht mehr nöthig, sich ärztlich behandeln zu lassen, weil sie sich erleichtert fühlen. Nur eine verhältnissmässig beschränkte Zahl solcher Patienten, besonders aus der poliklinischen Praxis, gestattet consequente Controle während des Tragens des Ringes und längere Zeit darüber hinaus. Dann ist in kaum mehr als 25% völlige Heilung festzustellen; und dennoch glauben sich diese Patienten geheilt. Die Erklärung dieser eigenthümlichen Erscheinung liegt wohl darin, dass eben die Flexion als solche

[1]) *P. Mundé* (Amer. Journ. of Obstetr. October 1881) und *Löhlein* haben ihre diesbezüglichen Beobachtungen gesammelt. Siehe die Discussion über *Löhlein's* Vortrag in den Protokollen der Gesellsch. f. Geb. u. Gyn. zu Berlin 1882. Zeitschr. f. Geb. u. Gyn. VIII, S. 102. Zuletzt *E. Fränkel,* Naturforschervers. 1886. Berlin.

nicht immer die Beschwerden verursacht, dass häufiger erst intercurrente Störungen die Symptome veranlassen und dass diese dann nicht eher heilen, als bis die Retroflexion wenigstens temporär aufgehoben ist. Wenn der Catarrh geheilt ist, wenn die durch die Stauung bedingte Schwellung des Uterus aufgehört hat, so kann der Uterus in normaler Weise fungiren trotz der retroflectirten Lage, bis etwa neue Erkrankungen ein Wiedereinlegen des Ringes auf einige Zeit nöthig machen.

Nach meiner Ansicht sollte man bei Retroflexionen zunächst sorgfältigst den Uterus auf seine Umgebung prüfen: Erkrankungen der Adnexa, Perimetritis, Salpingitis sind besonders in ihren so leicht zu übersehenden Resten stricte Contraindicationen aller unmittelbaren orthopädischen Versuche. Diese Erkrankungen müssen zuerst in Behandlung genommen werden und falls Beschwerden schliesslich nach deren Heilung zurückbleiben, so ist die Flexion dann erst, eventuell auch orthopädisch zu behandeln. Bei beweglichem Uterus indiciren Beschwerden, welche von der Lage und Gestaltveränderung abhängen, die Aufrichtung und Feststellung im Pessar. Wenn aber die Beschwerden dann schwinden und auch Consistenz, Grösse und Function des Uterus gesunden, so setzt man diese Ringbehandlung nicht endlos fort, sondern überlässt die Kranken von Zeit zu Zeit sich selbst, d. h. ohne Ring, mag die Flexion geheilt sein oder nicht. Kehren die Beschwerden nicht wieder, so unterlässt man nun die weitere orthopädische Behandlung; kehren sie zurück, so greift man wieder zum Ring. Nur wenn auch ohne sonstige Beschwerden die Retroflexion als ein Hinderniss der Conception sich darstellt, legt man, allerdings fast experimenti causa, den Ring ein. Tritt Schwangerschaft ein, so dürfte nach dem vierten Monat eine Gefahr durch die Wiederkehr der Flexion nicht mehr bestehen, und ist der Ring dann zu entfernen. Bleibt Conception aus, so ist so lange gegen den Weitergebrauch nichts einzuwenden, als Schaden daraus nicht entsteht.

Das *Hodge*'sche Pessar genügt nicht bei den immerhin seltenen Formen von Retroflexion, in welchen der Uterus mit dem Collum dem Zuge der Ligg. sacro-uterina nicht folgt, in den Fällen von angeborener oder erworbener Kürze der vorderen Scheidenwand, endlich da, wo der Uterus durch entzündliche Vorgänge in seiner Wand selbst so stark und dauernd gekrümmt war, dass seine Lage nicht ohne Weiteres durch den Zug an der hinteren Fläche des Collum verändert wird.

In solchen extremen Fällen hat man früher versucht, den Uterus selbst durch intrauterine Stifte zu strecken und dann durch einen *Hodge*'schen Ring zu stützen.

Noch weiter ging das sogenannte „federnde Pessar", das mein Vater in einer beschränkten Zahl von Fällen angewandt hat: ein Elfenbeinstift, welcher mit einem Buchsbaumholzbügel in einseitig beweg-

licher Verbindung steht. Der Stift wird in die Uterushöhle eingebracht, er verhindert nach Drehung des Bügels das Zurückfallen des Uterus. Die Erfolge mit diesem Instrument waren recht befriedigende, aber die Beschwerden und Unbequemlichkeiten bei demselben doch gelegentlich zu gross, als dass ich es öfters angewandt hätte. Mat hat meinem Vater vorgeworfen, dass er diese Art von Pessarien mit Vorliebe einlegte; das ist unrichtig. Er wandte ausgiebigst *Hodge*'sche Ringe an, nachdem er früher hufeisenförmige Pessare aus Hartgummi gebraucht hatte; diese federnden Ringe hat auch er nur sehr selten benutzt.

Die Misserfolge der Pessartherapie und die durch die Pessare gesetzten Störungen haben seit lange zu den Versuchen einer operativen Heilung der Retroflexion geführt. Sehen wir ab von den Versuchen, welche die Befestigung der Portio an dem hinteren Scheidengewölbe zum Ziel hatten, und wegen der Widerstandsunfähigkeit desselben erfolglos sein mussten, so sind Retroflexionsoperationen von verschiedenen Gesichtspunkten aus vorgenommen worden.

Eine Gruppe von Operationen bezweckt die Normalstellung des Uterus durch die Einwirkung auf die Ligamente. *Alexander*[1]) schlug die Verkürzung der Ligg. rotunda vor, *Freund*[2]) die der sacro-uterina.

Das *Alexander*'sche Verfahren hat in Deutschland nur wenig Anhänger gefunden, da man hier der Leistungsfähigkeit der Ligg. rotunda im Hinblick auf ihre oft schwächliche Entwicklung misstraut.

Das Verfahren besteht in der Freilegung der beiden äusseren Leistenringe. Die Enden der Ligg. rotunda werden vorgezogen, abgeschnitten, die Stümpfe fest mit der Umgebung vernäht.

Ueber das Verfahren von *Freund* hat nur *Frommel*[3]) noch berichtet. Dasselbe besteht darin, dass nach Eröffnung des Leibes die Ligg. sacro-uterina seitwärts oben am Kreuzbein angenäht werden.

*Stratz*[4]) hat ebenfalls das Collum nach dem Kreuzbein verlagert, indem er, von einer Colporrhaphia posterior aus, das Cavum Douglasi resecirt und verengt.

Die Inconstanz der Ligg. rotunda, welche ich bei meinen Laparatomien daraufhin festzustellen mich bemüht habe, hat mich bis jetzt von dem *Alexander*'schen Verfahren abgehalten.

Das *Freund*'sche Verfahren ist mir unausführbar erschienen, so oft

---

[1]) The treatment of backward displacements of the uterus and of prolapsus uteri by the new methode of shortening the round ligaments. London 1884. — Vergl. auch *Doléris*, Traitement opérative etc. etc. Nouvelles arch. d'obstétrique et de gynécol. 1886 u. eod. I, 1889 u. 1890. — Vergl. auch *Werth*, Verh. d. III. Congr. d. deutsch. Gesellsch. f. Gyn. 1889.

[2]) Verh. d. III. Congr. d. deutsch. Gesellsch. f. Gyn. 1889.

[3]) Centralbl. f. Gyn. 1890, Nr. 6.

[4]) Zeitschr. f. Geb. u. Gyn. Bd. XXI.

ich bei Gelegenheit von Laparatomien aus anderen Indicationen versucht habe, das Collum nach hinten bis an das Kreuzbein heranzubringen.

Eine andere Gruppe von Retroflexionsoperationen sucht das Ziel, die Lagerung des Uterus in Anteversionsstellung, durch die Befestigung des Uterusfundus an die Bauchdecken, zu erzielen.

Der erste Vorschlag von *Olshausen*[1]: Annähen der Ligg. rotunda an ihrer Abgangsstelle vom Uterus an die Bauchwand, hat eine ausgedehnte Anregung gegeben.

*Sänger*[2] näht entsprechend dem *Olshausen*'schen[3] Vorschlag. *Czerny*[4] und *Leopold*[5] schlagen vor, die Nähte durch den Uterusfundus zu legen.[6]

Ich habe, wie wohl viele Andere auch schon, früher den Uterus bei Gelegenheit von Laparatomien aus anderen Indicationen in die Bauchwunde eingenäht, besonders bei Myomenucleationen und nach dem Vorschlage von *E. Martin* bei der Sectio caesarea.

Zur Heilung von beweglichen Retroflexionen habe ich, entsprechend meiner skeptischen Auffassung gegenüber der Bedeutung der Retroflexionen überhaupt[7], nur selten die Veranlassung angetroffen. Frei bewegliche Retroflexionen habe ich nur 4mal operirt, den aus perimetritischen Schwielen ausgelösten Uterus 31mal, nach Enucleation von Myomen 8mal. Die Endresultate sind nicht glänzend. Die Verbindung des Uterus mit der Bauchwand hat sich nach 1—4 Jahren so stark gedehnt, dass der Uterus frei lag. Er war allerdings 7mal durch die vor wie nach bestandene Perimetritis wieder in Retroflexionsstellung gebracht, bei den anderen Frauen lag er in Anteflexion. Immerhin waren die Frauen in ihrer Mehrzahl von ihren Beschwerden dauernd befreit geblieben.

Eine dritte Gruppe von Operationsvorschlägen verlegt den Angriffspunkt in die Scheide.

*Schücking*[8] befestigt den Uterusfundus auf das vordere Scheidengewölbe durch eine Naht, welche vom Cavum uteri durch den Fundus nach dem vorderen Scheidengewölbe gelegt wird.

*Dührssen*[9] will zunächst das vordere Scheidengewölbe quer öffnen, die Blase stumpf zurückschieben, dann, ohne die Wundfläche in ihrer

[1] Centralbl. f. Gyn. 1886, Nr. 46.

[2] Centralbl. f. Gyn. 1888, Nr. 2 u. 3; 1891, Nr. 6.

[3] Beitr. f. klin. Chirurgie. IV.

[4] *Volkmann*'sche Samml. 333.

[5] Centralbl. f. Gyn. 1891, Nr. 16.

[6] Vergl. *Kleinwächter,* Zeitschr. f. Geb. u. Gyn. 21. — *Kelly,* J. Hopkins' Hosp. Reports. 1891—1892.

[7] Vergl. Bericht d. Gesellsch. f. Geb. u. Gyn. Berlin. Zeitschr. f. Geb. u. Gyn. XIX.

[8] Centralbl. f. Gyn. 1888, Nr. 12, 1890, Nr. 8 u. 1891, Nr. 13. — Vergl. auch *Zweifel,* Centralbl. f. Gyn. 1890, Nr. 39. — *Klotz,* Centralbl. f. Gyn. 1891, Nr. 4.

[9] Zeitschr. f. Geb. u. Gyn. XXIV.

ganzen Ausdehnung freigelegt zu haben, das Corpus an die Scheide annähen. Ich kann mich zu keinem dieser Verfahren entschliessen, weil ich es für einen bedenklichen Rückschritt in der Technik der gynäkologischen Operationen ansehe, dass eine solche Naht ohne Controle des Auges, durch den Fundus und vor dem Scheidengewölbe gelegt wird.

Die Zahl der berichteten Nebenverletzungen beweist das Unrichtige eines solchen Vorgehens.

Ungleich besser muss dagegen das Verfahren der Vaginaefixation von *Mackenrodt*[1]) erscheinen. Er spaltet die vordere Scheidenwand von etwa 1—1½ Cm. unterhalb der Urethralöffnung auf dem Harnröhrenwulst bis zur Portio, löst die Scheidenwand von der Blase, schiebt diese am Collum empor und sichert sie durch mehrere Catgutnähte, welche die abgelöste Blasenbasis zusammenziehen. Dann führt *Mackenrodt* einige (Silber- oder Fil de Florence- oder Seiden-) Fäden durch die abgelöste Scheidenwand und quer durch die vordere Wand des Uteruscorpus, respective des Collum, durch welche der Uterus auf die vordere Scheidenwand aufgenäht wird.

Oberflächliche Catgutfäden schliessen die übrige Wunde der Scheide. Die nach vorn verschobene Blase wird durch den Uterus nicht behindert. Der Uterus liegt kräftig fixirt nach vorn. *Mackenrodt* hat Schwangerschaft und normale Geburt nach der Operation beobachtet; der Uterus ist auch darnach normal gelagert geblieben. Auch von meinen 30 Operirten sind schon zwei schwanger geworden.

Schliesslich erlaubt diese Art der Freilegung der vorderen Wand des Uterus auch einen Keil aus dem starren und scheinbar inflexibeln Uterus zu schneiden, und vor der Vaginaefixation den Uterus nach vorn zu beugen.

Meine eigenen Erfahrungen mit diesem Verfahren (49 Fälle) zeigen, dass man auf diese Weise den beweglichen Uterus sicher und andauernd nach vorn festlegen kann. Bei perimetritischen Schwielen ist der Uterus auch in der Mehrzahl meiner Fälle ebenso wie nach der Ventrofixation nach nicht sehr langer Zeit wieder zurückgesunken.

Ueber die Dauererfolge aller dieser Verfahren, besonders auch in Bezug auf Schwangerschaft, muss ein grösseres Material nach längerer Beobachtungsdauer entscheiden. Nach meiner Auffassung kommen sie nur bei sehr folgenschweren Formen von Retroflexionen in Frage, und diese sind wenigstens in meinem Material sehr selten.

Ein anderer Weg zur Heilung der Retrodeviationen ist von den Masseuren beschritten worden. Dieselben wollen durch die Massage des hinteren Scheidengewölbes und der Ligg. sacro-uterina die Normalstellung des Uterus dauernd sichern.[2])

[1]) Zeitschr. f. Geb. u. Gyn. XXIV. — Deutsch. med. Wochenschr. 1892, Nr. 2.

[2]) *Thure Brandt,* Nouvelle méthode gymnast. et magnét. pour le traitement des maladies des organes du bassin et principalement utérines. Stockholm 1886. — *O. Bunge,* Berl. klin. Wochenschr. 1882, Nr. 25. — Zuletzt *Arndt,* Ebenda. 1891, Nr. 27 u. 28.

Mir fehlen eigene Beobachtungen über Dauerresultate. Im Ganzen scheint dieses Verfahren nach einem anfänglichen enthusiastischen Beifall zur Zeit mehr in den Hintergrund gerückt zu sein.

Die Fälle von Complicationen von Perimetritis und Retroflexion bedingen eigenartige Indicationen, die unter dem Capitel der Perimetritis zur Erörterung kommen.

## II. Descensus et Prolapsus uteri et vaginae.

Der Prolaps der Genitalorgane ist in der Regel die Folge von Störungen in den anatomischen Beziehungen der Bestandtheile des Beckenbodens. Wenn hier der dünne Schlitz, als welchen sich die Scheide auf dem Durchschnitt des Beckenbodens (Fig. 44) darstellt, ausgeweitet

Fig. 44.

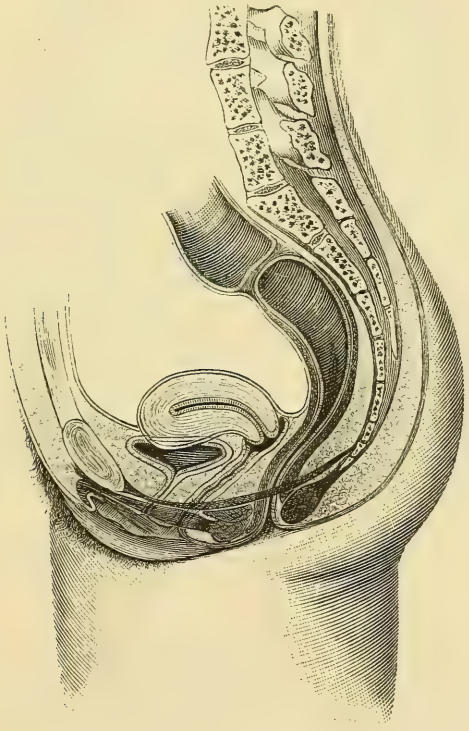

Der Beckenboden.

wird, und die straffen Verbindungen der einzelnen Schichten im Beckenboden untereinander gelockert sind, wird aus diesem Schlitz ein weitklaffender Canal in einer nachgiebigen Umgebung. Die Wandungen des Canals selbst drängen sich in das klaffende Lumen desselben hinein; die oberhalb des Schlitzes liegenden Gebilde folgen, ihres eigenen Haltes beraubt, dem Gesetze der Schwere und senken sich in

den Canal herab, um so eher, in je stumpferem Winkel die Längsachse des Uterus sich mit der der Scheide schneidet. Eine solche Lösung der in jungfräulichem Zustand festen Verbindungen des Beckenbodens tritt am häufigsten im Anschluss an die Geburt ein, und so schliesst sich die Mehrzahl der Fälle von Senkung und Vorfall an Geburtsvorgänge an. Nur selten bedingen anderweite Erkrankungen oder Neubildungen eine Auflockerung im Beckenboden, respective ein Hervordrängen der Wandungen des Genitalcanales.

Die mit der Schwangerschaft verbundene Auflockerung des Beckenbodens und die dadurch dauernd gesetzten Veränderungen der Genitalorgane werden durch die starke Dehnung und häufigen Zerreissungen, mögen sie oberflächlich oder subcutan verlaufen, besonders aber durch die Vermehrung des Uterusgewichtes und die dem Wochenbett eigenthümlichen Umbildungen im Beckenboden verhängnissvoll gesteigert. Hier ist besonders die oft ganz rapid verlaufende Resorption des massenhaften Fettgewebes, welches sich zwischen den einzelnen Schichten des Beckenbodens ausbreitet, zu nennen. Die von *Mackenrodt*[1]) betonte Umbildung des bindegewebigen Stützapparates im Beckenboden erscheint mir als eine physiologisch unvermeidliche Begleiterscheinung des Puerperium, doch vermag ich nicht ihre präponderirende Bedeutung anzuerkennen. Mag die Umbildung der Genitalien im Allgemeinen, oder eine an die Rückbildung sich anschliessende schwere Allgemeinerkrankung (meist septischer Natur) oder die mit der Wochenbettspflege zusammenhängende mangelhafte Ernährung die Schuld tragen, — sehr häufig tritt vollständiger Schwund des Fettes und Erschlaffung des Bindegewebes gerade an dieser Stelle ein. Die Umbildung des ohnehin stark gedehnten Beckenbodens wird durch eine unzeitige Anstrengung der Bauchpresse gestört, wie sie so häufig bei mangelhafter Abwartung im Wochenbett eintritt, wo die Frauen nicht nur ihre Kinder selbst versorgen müssen, sondern auch noch zum Unterhalt der übrigen Familie mitzuerwerben gezwungen sind. Oft genug widersteht die kräftige Natur der Frau diesen Einwirkungen lange Zeit; erst nach wiederholten Schwangerschaften und nach der Erschöpfung des ganzen Körpers durch Noth, Arbeit, rasch aufeinander folgende Schwangerschaften, auch durch intercurrente Krankheiten, treten diese Folgen in ihrer ganzen Grösse hervor. Oft steigert der Fettschwund und die der Senescenz eigenthümliche Atrophie aller Gewebe in den Genitalien die Auflockerung der Theile untereinander in dieser Lebensphase; der lange bestandene Descensus wird im Klimacterium zum Prolaps. Selbst ohne vorausgegangene Geburtsarbeit tritt bei sonst gesunden Frauen in dieser Zeit die Procidenz hervor. Aehnlich wirken consumirende Erkrankungen, z. B. Tuberculose, Dysen-

[1]) Gesellsch. f. Geb. u. Gyn. Berlin, 11. Nov. 1892. — Zeitschr. f. Geb. u. Gyn. XXV.

terie, Sepsis, maligne Neubildungen auch abseits der Genitalien. Gleichzeitig mit dem Prolaps entwickelt sich häufig die aus gleicher Ursache entstehende Wanderniere. — Unter den zum Prolaps disponirenden Veränderungen der Beckeneingeweide sind die Lage- und Gestaltsveränderungen des Uterus zu nennen, Retroflexio und Retroversio, Hypertrophia colli et corporis, bei denen der voluminöse Uterus mit seiner Längsachse in die der Scheide geräth und das Scheidenrohr invertirt. Hochgradige Rückwärtsbeugung kann allerdings gelegentlich auch geradezu vor Prolaps bewahren, indem der Uteruskörper auf dem durch diese Belastung herabgedrängten Boden der *Douglas*'schen Tasche einen Halt

Fig. 45.

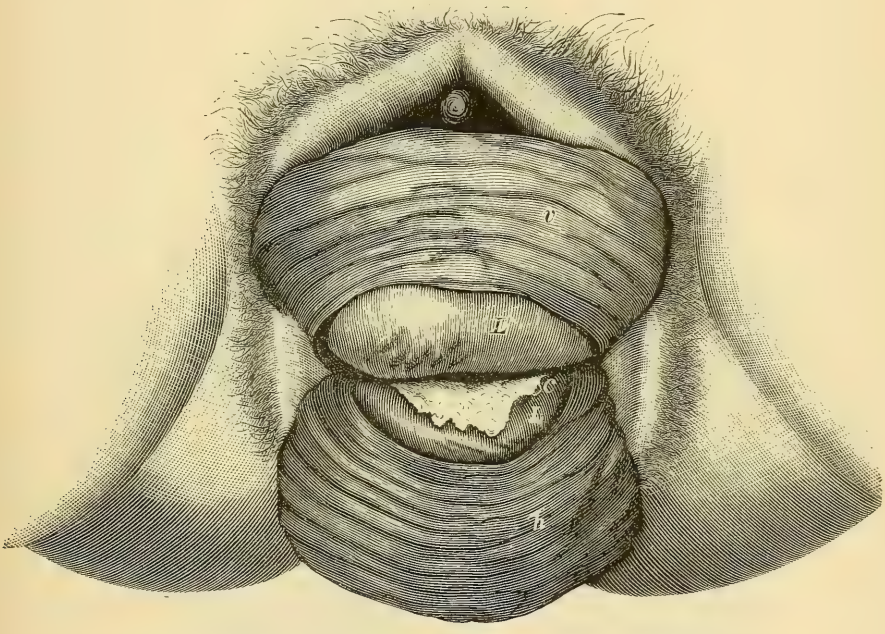


Prolapsus vaginae anterior et posterior, Prolapsus colli uteri.
*v* Vordere Scheidenwand. *h* Hintere Scheidenwand. *L* Muttermundslippen. *C* Cervixschleimhaut.

findet. Partielle Procidenz entsteht gelegentlich bei Neubildungen in den Scheidenwänden selbst, bei Tumoren im Becken, welche den Uterus nach unten drücken und bei Beckenexsudaten. Eine vollständige Herausstülpung wird zuweilen durch übermässigen Druck von oben bei der Entwicklung von Neubildungen oder massigen, flüssigen Ergüssen in der Bauchhöhle verursacht, wie auch durch uterine oder vaginale Neubildungen, welche aus dem Introitus hervortreten, durch Zug von unten den Genitalschlauch invertiren.

Ausgedehnte Erschlaffung des Beckenbodens und der Scheidenwand ist auch als Folge von Masturbation, von Kummer und Nahrungssorgen bei schwerer Arbeit zu beobachten.

Pathogenese. In der Regel drängt aus der weit klaffenden Rima, deren Continuität überwiegend häufig an der hinteren Commissur durch eine breite Narbe zerstört ist, der untere Abschnitt der Scheide in unregelmässigen, fast knolligen Wülsten hervor (Descensus vaginae). Hinter dem hypertrophischen Urethralwulst kommt die vordere Scheidenwand heraus (Fig. 45). Darunter schiebt sich die hintere Scheidenwand hervor. Nur selten drängen sich seitliche Wülste und dann nur in geringer Ausdehnung neben und zwischen die Wülste der vorderen und hinteren Scheidenwand. Der Uterus liegt meist tief und ist mit dem Fundus in die Kreuzbeinaushöhlung gerückt, mag er nun nur in Folge

Fig. 46.

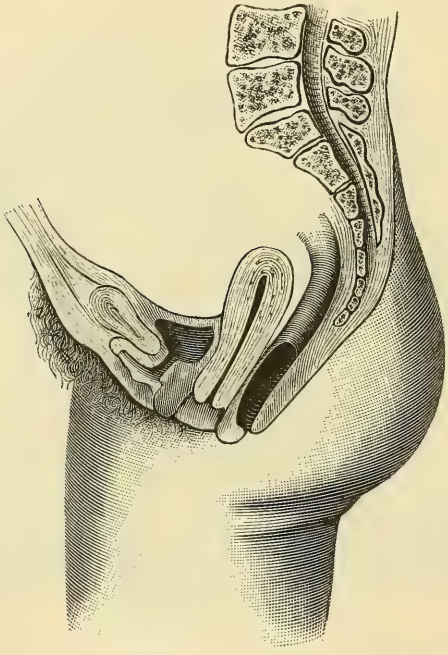

Descensus vaginae et uteri.

des Herabrückens oder durch eine Rückwärtsbeugung oder Neigung des Corpus in die gerade Verlängerung der Scheidenachse gerathen sein. Er erscheint zwischen den beiden vor die Rima herabgesunkenen Wülsten (Fig. 46) im Introitus.

Aus diesem Anfangsstadium entwickeln sich die einzelnen Formen des Prolapses.

1. Unter allen am häufigsten tritt die untere Hälfte der vorderen Scheidenwand in das Lumen der Scheide hinab (Prolapsus vaginae anterioris).

Nach der Geburt dauert die Erschwerung der Ausdehnung der während der Schwangerschaft bedenklich behinderten Blase bei dem

Nachvornsinken des Uteruskörpers fort. Wenn sich die Blase nicht leicht nach oben ausdehnen kann, so drängt sie die durch die puerperale Auflockerung zur Ausdehnung disponirte vordere Scheidenwand in das Lumen der Scheide hinein. Die unvermeidliche Anstrengung der Bauchpresse zur Entleerung des Blaseninhaltes schiebt die Blase in der Richtung nach der Scheide vor. Es wölbt sich ein immer grösseres Stück der vorderen

Fig. 47.

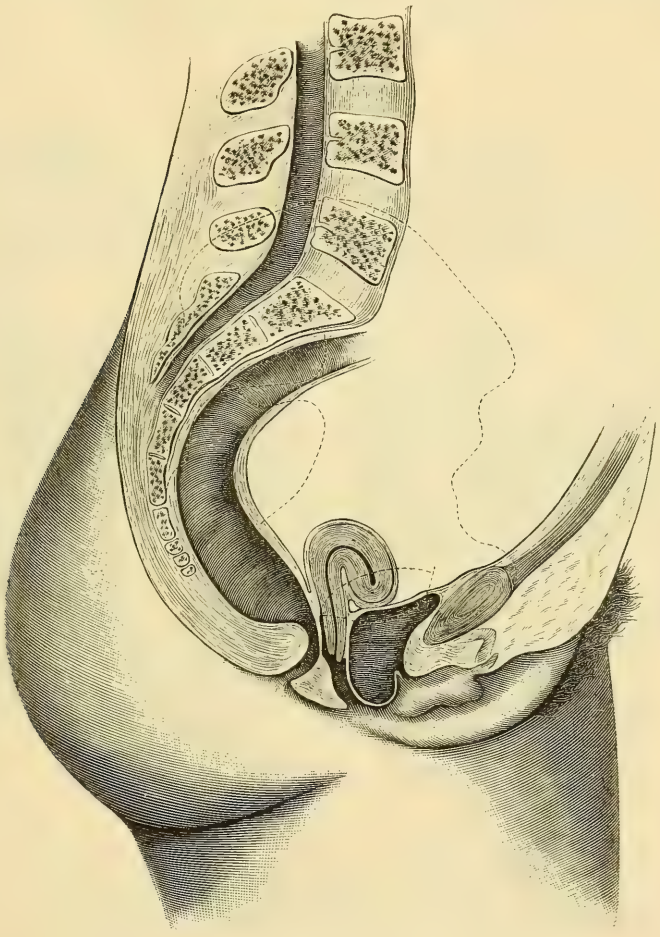

Prolapsus vaginae anterioris.

Scheidenwand aus der Rima hervor, zumal wenn der Damm durch einen Defect an der hinteren Commissur und den höheren Theilen des Septum rectovaginale zerstört, nicht mehr das Widerlager bietet, auf welchem die vordere Scheidenwand ruhen kann. Im weiteren Verlauf kann die vordere Scheidenwand mit dem Urethralwulst in nahezu völliger Ausdehnung aus der Scheide hervortreten, so dass die Harnröhre an dem Orificium urethrae internum vollständig abgeknickt ist, und die Blase

in ihrem grösseren Abschnitte in die vor der Rima liegende Ausbuchtung der vorderen Scheidenwand hineinragt. Nur selten bleibt der Uterus bei grösserer Wulstbildung vor der Rima unverändert liegen (Fig. 47), er sinkt gleichzeitig herab.

Dieselbe Vorbuchtung der vorderen Scheidenwand habe ich bei fast orangegrossen Cysten, respective Neubildungen, zwischen Blase und Scheidenwandung gesehen (Fig. 48). Ich konnte nach Ausweitung der Harnröhre die Geschwülste deutlich umgreifen. Die Blase lag fast in ihrer normalen Lage und ebenso dahinter der Uterus.

Fig. 48.

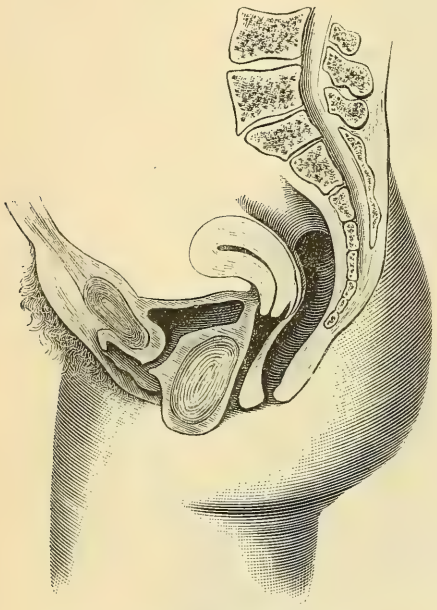

Prolapsus vaginae anterioris. Tumor vaginae anterioris cysticus.

Fig. 49.

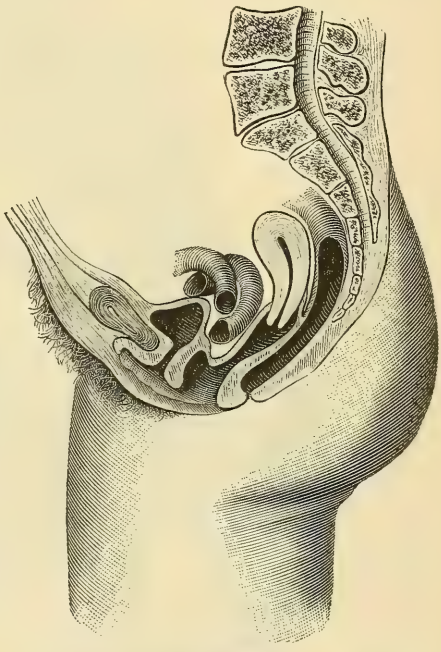

Prolapsus vag. ant. mit Enterocele vag. ant.

2. Das obere Drittel der vorderen Scheidenwand (Fig. 49) wird allein nur sehr selten durch Darmschlingen zwischen Uterus und Blase herabgedrängt. Einen solchen Prolapsus vaginae anterioris superioris mit Enterocele vaginalis anterior, ähnlich dem von *E. Martin*[1]) durch Section bestätigten, habe ich selbst einmal bei einer poliklinischen Patientin gesehen. Die Möglichkeit muss a priori zugegeben werden, da die Verbindung des Collum uteri mit der Blase zuweilen so locker und dehnbar ist, dass eine solche Ausstülpung des oberen Drittels der Scheide als durchaus möglich erscheint.

[1]) *E. Martin,* Monatschr. f. Geb. 1866, 28, S. 168. — Auch *Breisky,* Krankheiten der Vagina. 1886, S. 69.

3. Etwas häufiger dürfte der Prolapsus vaginae posterioris mit Enterocele vaginalis posterior sein. Ohne dass der Uterus oder die untere Hälfte des Scheidenrohres wesentlich in ihrer Lage verändert sind, wird das hintere Scheidengewölbe durch die den *Douglas*'schen Raum ausfüllenden Darmschlingen in das Lumen der Scheide hineingedrängt (Fig. 50). Mit nur sehr geringer Dislocation des Uterus habe ich selbst bis $1\frac{1}{2}$ faustgrosse Wülste aus der Rima hervorkommen gesehen, die nur aus diesem Abschnitte des Scheidenrohres bestanden.

Fig. 50.

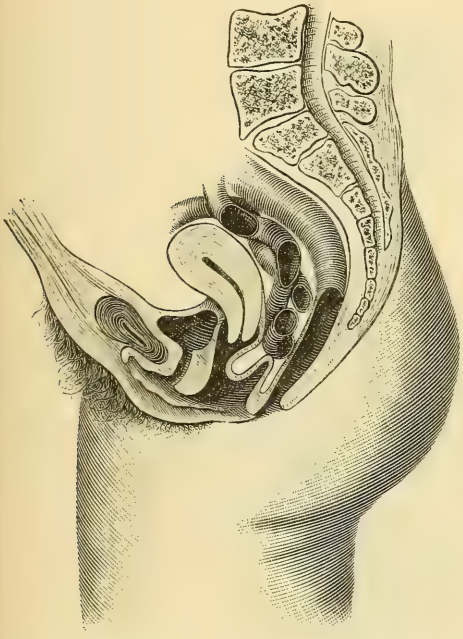

Prolapsus vag. post. mit Enterocele vag. post.

Fig. 51.

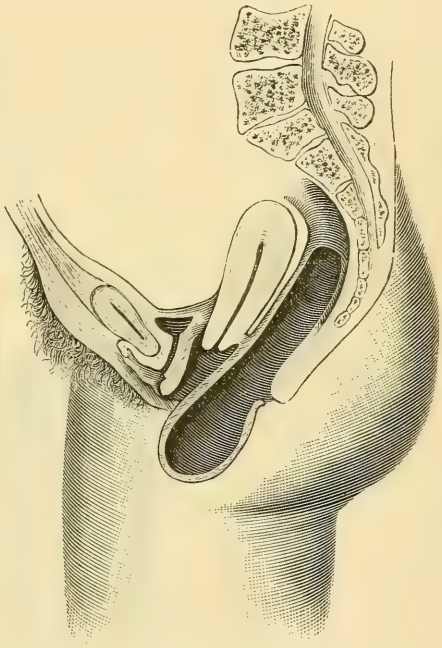

Prolapsus vag. post. mit Rectocele.

4. Unzweifelhaft sehen wir sehr viel häufiger als diese immerhin recht seltenen Formen den Vorfall der unteren Hälfte oder von zwei Dritteln der hinteren Scheidenwand. Ueber einer ziemlich straffen Narbe des weit eingerissenen Dammes stülpt sich eine anfänglich pflaumengrosse Wulstung der hinteren Scheidenwand hervor, in die ein entsprechend grosses Divertikel der vorderen Mastdarmwand hineinragt (Fig. 51). Die hintere Scheidenwand kann allein über faustgrosse Wülste, die vor der Rima liegen, liefern. Das sie ausfüllende Divertikel der vorderen Mastdarmwand birgt Kothmassen und Gase (Prolapsus vaginae posterioris mit Rectocele).

Die verschiedenen Formen von Scheidenvorfällen finden sich in der Regel untereinander combinirt, bei allen aber ist fast immer nur die vordere und hintere Scheidenwand betheiligt. Die seitlichen Scheidenwandungen sind durchaus nicht fester mit der Umgebung verbunden; sie sind, wie die massigen Wülste an ihnen beweisen, in ganz ähnlicher Weise zu solchen Bildungen disponirt, aber sie werden nicht durch die in sie hineinragenden Nachbarorgane mit gleicher Naturnothwendigkeit vorwärts getrieben. Wenn in ihnen Cysten oder andere Neubildungen eintreten, so können auch sie ganz ähnliche Geschwulstformen bilden wie jene, wie ich dergleichen Fälle ebenfalls beobachtet habe.

Fig. 52.

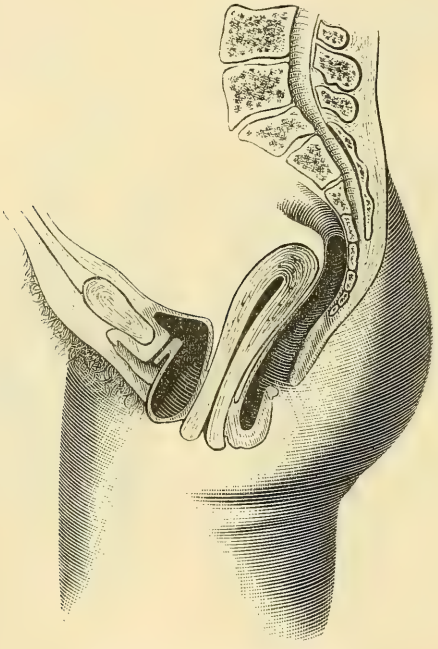

Prolapsus vag. et uteri elongati.

5. Der obere Theil des Genitalschlauches, der Uterus, kann isolirt oder mit dem Prolaps der Scheide complicirt hervortreten. Selten sinkt der Uterus vollständig unverändert in Gestalt, Consistenz und Gewicht unter Ausstülpung des Scheidengewölbes tief in die Scheide bis zur Rima hinab. Am häufigsten besteht ein Elongatio colli (Fig. 52). Es kann der vaginale Theil verlängert sein oder die sogenannte Portio media, also der Abschnitt, welcher von senkrechten Linien begrenzt wird, die von den Insertionen des vorderen und hinteren Scheidengewölbes auf die Längsachse des Collum gezogen gedacht werden. Auch die Hypertrophie des supravaginalen Theiles bringt

Vorfall zu Stande. Primäre Hypertrophie des Collum ist selten, häufiger entwickelt sich die Verlängerung durch den Zug, welchen die herabsinkende Blase mit der hervortretenden vorderen Scheidenwand auf das Collum ausübt.

Das lange Collum ist in der Regel stark verdünnt, fast atrophisch. Ob dieser Zustand ein Rückbildungsstadium nach der entzündlichen Schwellung darstellt, oder ob der Zug der Blase und des vorderen Scheidengewölbes die Ursache zugleich auch der Atrophie ist, muss dahingestellt bleiben. Ich kann mir das letztere nur dann vorstellen, wenn das Corpus uteri irgendwie im Becken fixirt ist und dadurch verhindert wird, dem Zug der Blase nachzugeben. Meist findet sich

Fig. 53.

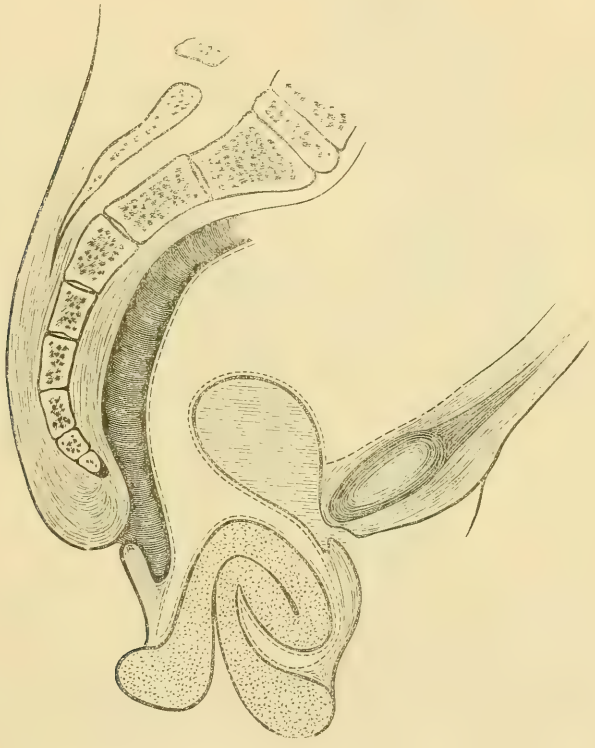

Prolaps des anteflectirten Uterus, Ectropium des Muttermundes.
*Freund*, Zur Pathol. u. Therap. der veralteten Inversion. Breslau 1870.

dabei eine sehr ausgiebige Zerstörung im Beckenboden[1]; das Septum recto-vaginale ist durch schlaffes Narbengewebe nach subcutanen Trennungen in partu ersetzt: die Auflockerung in den einzelnen Schichten des Beckenbodens hat grosse Ausdehnung gewonnen. Dann sinkt auch wohl der Uterus vollständig anteflectirt oder retroflectirt in den Prolaps hinab

[1]) Siehe *Schatz*, Naturforschervers. Freiburg 1883.

und kann auch schliesslich an der Spitze des bis über Zweifaustgrösse sich entwickelnden Tumor (Fig. 53) liegen, bald in normaler Weise gekrümmt, bald posthornförmig aufgerollt und mit dem Fundus dicht vor dem Collum hinabgeschoben sein, so dass die Blase hier kaum noch bis an das Collum hinabreicht. In anderen Fällen liegt der Uterus retroflectirt in allen denkbaren Variationen dieser Gestaltveränderung.

Die Scheide liegt wie eine Manschette um den Uterus. [1]) Es drängen sich, wie ich in solchen Fällen gesehen habe, die Darmschlingen in grosser Menge in die ausgestülpte Masse, auch Tuben und Ovarien sinken in den Vorfall mit hinein, der ganz constant die Blase und meist auch ein grosses Divertikel des Rectum aufnimmt.

---

Die häufigste Form von Vorfall ist der Prolapsus vaginae anterioris mit Cystocele und Descensus uteri mit Elongatio colli. Nächst häufig ist die Complication mit dem Vorfall der hinteren Scheidenwand und der Ausstülpung des Rectum. Seltener besteht der Prolapsus vaginae anterioris mit Cystocele allein, oder Prolapsus uteri mit Einstülpung des Scheidengewölbes oder Prolapsus vaginae posterioris. Dieser letztere ist verhältnissmässig häufig bei älteren Frauen zu finden, bei denen in der Zeit der senilen Involution der bis dahin nur geringfügige Descensus der hinteren Scheidenwand durch die so häufig in diesem Lebensalter auftretenden Beschwerden der Darmträgheit, Koprostase und Gasentwicklung gesteigert wird. Nicht immer ist der Damm durch eine alte Narbe ersetzt: er ist aber sehr häufig erheblich gedehnt und unfähig, den Druck der herabdrängenden Scheidenwandung zu ertragen.

Die Verbindung der einzelnen Theile mit einander kann eine ganz ungewöhnliche Form annehmen; so habe ich einmal die Blase nicht vor dem Uterus nachweisen können, sondern über dem posthornförmig gekrümmten, nicht gerade sehr kleinen Gebilde; ohne Mühe konnte man den in die Blase eingeführten Katheter über dem Uterus vom Mastdarm aus tasten, durch ein sehr dehnbares Divertikel der vorderen Darmwand, das sich über die vordere Uteruswand hinzog (Fig. 54).

Das Verhalten des Peritoneum folgt den verschiedenen Arten des Prolapses in sehr verschiedener Ausdehnung. Die Tiefe des *Douglas*'schen Raumes rückt bis unter die hintere Kante des Collum in den Vorfall hinein; sie kann aber auch unter auffallender Verdickung des Septum über dem hinteren Scheidengewölbe weit oberhalb dieses liegen. Dabei werden die Ligg. sacro-uterina bald als langgestreckte Falten bemerk-

---

[1]) Vergl. *Michelsen,* Centralbl. f. Gyn. 1882, S. 65.

bar, bald atrophiren sie so, dass sie weder der Betastung, noch der Betrachtung zugänglich werden, wie ich bei Exstirpation des prolabirten Uterus öfters constatiren konnte. Aehnliche Schwankungen finden sich an der vorderen Fläche des Uterus; auch hier erscheint die Blase bald in grosser Ausdehnung mit dem Collum verbunden, bald ist sie fast vollständig davon getrennt, so dass sie kaum mit dem Uterus in Berührung kommt (vergl. *Fritsch,* a. a. O. S. 206).

Bei completem Prolaps des Uterus stülpen sich die Ligg. lata mit Tuben und Ovarien in den Trichter hinein. *Fritsch* hebt hervor, und meine Beobachtungen stimmen damit ganz überein, dass die Verziehung

Fig. 54.

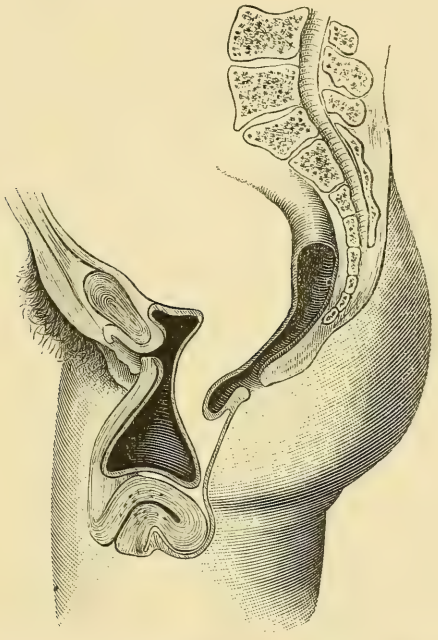

Inversio vaginae, Cystocele. Rectocele. Prolapsus uteri retrofl.
Nach einer eigenen Beobachtung.

im Peritoneum an der Linea innominata eine Grenze findet. Das scheint mir besonders bemerkenswerth, da man versucht hat, die Procidenz der Genitalien für Verziehungen im Peritoneum bis nach der Niere hinauf verantwortlich zu machen. Dagegen, dass Prolaps der Genitalien an der Entwicklung der Wanderniere schuld sein kann, spricht ferner das Vorkommen beider Zustände, jedes für sich und ohne den andern; endlich auch die Beobachtung, dass in Fällen von Complication beider Zustände Wandernieren lange bestehen, ehe es zur Procidenz der Genitalien kommt.

Naturgemäss leidet zunächst nur die Schleimhaut des prolabirten Theiles. Die Plattenepithelbekleidung und die Armuth an drüsigen Ele-

menten begünstigt das Eintrocknen der aussen liegenden Scheidenschleimhaut, nicht selten schon bei jugendlichen Personen, so dass ihre Oberfläche einen völlig epidermoidalen Charakter annimmt. Auch die im Muttermund sichtbare Cervixschleimhaut trocknet bei Berührung mit der Luft ein; es kann, soweit als das klaffende Orificium die Cervixschleimhaut heraustreten lässt, diese das Cylinderepithel verlieren und ebenfalls epidermoidal werden. Eine solche Umbildung der herausgetretenen Oberfläche erfolgt nur bei sehr reinlichen Frauen, ohne dass die Berührung mit der Luft, mit den Kleidern, die häufige Beschmutzung mit Koth, Urin, Staub und Schweiss die wundgeriebenen Stellen inficirt und eine intensive Entzündung erzeugt. Aus dem acuten Entzündungsstadium entwickeln sich tiefgreifende Ulcerationen. Die Ulcera des prolabirten Theiles haben scharf ausgeschnittene Ränder, die sich steil über den Substanzverlust erheben, in zackiger und ungleichmässiger Gestaltung kleinere und grössere Inseln von Ulcerationsflächen umziehen. Die Geschwürsflächen selbst haben meist schlaffe Granulationen, sind oft ziemlich tief infiltrirt, bluten leicht bei jeder Berührung und secerniren eine klebrige, seröse Flüssigkeit, welche die Verklebung des Geschwürs mit der Wäsche oder mit dem zufällig berührten Hauttheil führt. Die Ulcerationen sind bei wenig reinlichen Frauenzimmern mit stinkenden Borken bedeckt. Sie heilen nach sehr langer Pflege und Behandlung auch wohl spontan; dann verunstalten sie in ganz absonderlichen Narbenzügen die Masse des Prolapses.

So hartnäckig die Ulcerationen auch sind und so leicht sie durch ihre Verjauchung und Blutung das klinische Bild der malignen Entartung vorzutäuschen vermögen, so selten sieht man an prolabirten Genitalien maligne Erkrankungen auftreten. Die früher hierfür angenommene Immunität besteht allerdings nicht, denn wie auch Andere[1]), habe ich 9mal ausgesprochene Carcinome an prolabirten Theilen beobachtet.

In der Regel ist die Entwicklung der Procidenz, entsprechend den geschilderten Verhältnissen, eine sehr allmälige. Selten erfolgt sie acut.

Ich habe zwei Fälle von acuter Entwicklung des Vorfalls gesehen. Den einen bei einer Wöchnerin, die angeblich vorher gesund gewesen war und in Folge eines heftigen Darmcatarrhes am 7. Tage post partum plötzlich während einer qualvollen Darmentleerung ohnmächtig umfiel. Hinzugerufen, fand ich den Uterus unter Inversio vaginae bis zur Hälfte des Corpus prolabirt: Darüber anscheinend ein intraligamentärer extraperitonealer Bluterguss. Hochgradiger Collaps der Frau. Ich reponirte, liess die Kranke liegen und konnte die Resorption des Hämatoms verfolgen. Als Patientin wieder aufstand, trat der complete Prolaps wieder hervor. — Die andere Frau hatte ich vorher gynäkologisch behandelt: nach Beseitigung von Abortresten war sie völlig genesen. Ungefähr ein halbes Jahr später bekam sie nach dem Tragen einer schweren Last unter lebhaften Schmerzen einen completen Uterusvorfall mit Inversion der Scheide. Auch hier konnte ich, etwa vier Tage später, das Vorhandensein eines Hämatoms constatiren. Dasselbe resorbirte sich,

[1]) Vergl. *Fritsch*, a. a. O. S. 212.

während der Prolaps bestehen blieb. Ich heilte ihn durch die entsprechende Colporrhaphie. Patientin ist ein Jahr darnach an rapid wucherndem Carcinom zu Grunde gegangen. — Aehnliche Beispiele berichtet *Fritsch* (a. a. O.).

Das Anfangsstadium des Herabsinkens, der Descensus uteri, kann spontan oder unter entsprechender Beihülfe heilen, es braucht nicht immer zur weiteren Entwicklung des Vorfalls zu kommen. — Ist aber der Prolaps erst aus der Rima hervorgetreten, dann kommt eine Spontanheilung kaum vor. Während des fünften bis achten Monats der Schwangerschaft verschwindet der Vorfall, ebenso bei Entwicklung von Neubildungen im Uterus und in den Ovarien, wenn diese mit dem Uterus verwachsen sind und durch ihr Wachsthum in das grosse Becken aufsteigen. Im günstigsten Fall kommt es zu einem gewissen Stillstand in der Entwicklung, viel häufiger aber in regelmässiger Steigerung der Procidenz bis zur vollständigen Ausstülpung der Theile. Dieses letzte und äusserste Stadium kann allerdings dadurch verhindert werden, dass der Uterus selbst im Becken durch Verwachsung fixirt ist und bleibt. Die senile Involution, welche sonst nach so vielen Richtungen heilbringend auf Genitalerkrankungen wirkt, führt hier nur das Gegentheil herbei, indem durch die Resorption des Fettes, Umbildung des Bindegewebes und die Auflockerung der Verbindung der einzelnen Theile des Beckenbodens mit einander die weitere Procidenz mit fast unfehlbarer Sicherheit zur weiteren Entwicklung gebracht wird.

Die Complication des Vorfalls mit Schwangerschaft führt in der Regel nicht die Gefahren mit sich, welche der Anblick solcher vorgefallener Theile vermuthen lässt. Der in dem kleinen Becken liegende Uteruskörper entwickelt sich fast regelmässig nach oben in das grosse Becken hinauf und zieht dann, wie oben erwähnt, die prolabirte Scheide und das Collum mit sich, so dass diese Patienten sich zu keiner Zeit ihres Lebens leichter und besser befinden, als in den letzten Schwangerschaftsmonaten. Ihre Hoffnung, für immer befreit zu bleiben, ist allerdings in der Regel trügerisch, denn trotz aller Vorsicht drängt sich früher oder später im Puerperium die Scheide mit dem Uterus wieder aus der Rima hervor. Nur selten, bei Verwachsungen im Becken, oder wenn der ganze Uterus vor den äusseren Genitalien liegt, kommt es schliesslich zur Einklemmung des schwangeren Uterus. Liegt der Uterus vor den Genitalien, so entwickelt sich jene eigenthümliche Monstrosität, dass der zum Fruchthalter des reifen Eies entwickelte grosse Uterus an der enorm gedehnten und invertirten Scheide hängend zwischen den Beinen der Frau liegt. Naturgemäss bleibt in diesem letzteren Falle die Austreibung des Eies der Uterusmusculatur allein überlassen, so dass nicht selten Kunsthülfe nothwendig wird.

Die Narben am Collum machen in der Regel nicht das von ihnen befürchtete Geburtshinderniss. Weicht im Verlauf der Schwangerschaft

der prolabirte Uterus in die Scheide zurück, so lockern sich die Narben durchgehends vollständig auf. Bleibt das Collum aussen liegen, so kann allerdings während der Geburt dadurch eine eigenthümliche Schwierigkeit entstehen, dass die vernarbte, eingetrocknete und epidermoidal veränderte Oberfläche ihrer Ausweitung durch den Kopf einen gelegentlich sehr ernsten Widerstand entgegensetzt, der nur auf Kosten der Continuität dieser starren und unnachgiebigen Wand gelöst wird. Aber auch hier kann eine geeignete Unterstützung, wie ich selbst mehrmals beobachtet habe, ernstere Gefahren abhalten.

Die Symptome des Prolapses bestehen zunächst in dem Gefühl des Offenstehens der Genitalien, in der Empfindung, als ob die Eingeweide vor die Füsse fallen wollten und einer daraus hervorgehenden Unsicherheit im Stehen und Gehen. Gleichzeitig sind die Functionen der Blase und des Rectum in hohem Grade erschwert. Im Liegen und manchmal auch im Sitzen verschwinden die Beschwerden anfangs nahezu vollständig, so dass die Frauen nicht selten im Anfangsstadium nur eine mangelhafte Abwartung als die Quelle ihrer Beschwerden beschuldigen und dadurch verleitet werden, sich nicht schon jetzt ärztlicher Hülfe zu unterziehen. Je weiter sich der Vorfall entwickelt, um so qualvoller steigern sich diese Beschwerden. Die Kranken verlieren den Appetit, magern ab. Das Gefühl der Entkräftung und das in seiner Rückwirkung auf das Gemüth so verhängnissvolle Bewusstsein, geschlechtsunfähig zu sein oder zu werden, tritt hinzu. Zuweilen wird aber auch ein solches Leiden ertragen, die Erwerbsfähigkeit nicht gestört. Ganz ohne einen Versuch der Abhülfe habe ich allerdings nur ganz vereinzelte indolente Personen gesehen; resolute Frauen, welche einem schweren Broterwerb nachgehen, helfen sich in eigenthümlicher Weise durch Bandagen und Stützen, wie sie eben nur die Findigkeit solcher Frauen ausklügeln lässt. Die meisten, besonders die Unbemittelten, werden arbeitsunfähig, sie können sich nicht ordentlich bewegen, verlieren die Fähigkeit regelmässig zu verdauen und kommen so weit körperlich und geistig herunter, dass sie sich und den Ihrigen zur Last werden.

Die Diagnose des Prolapses macht in der Regel keine Schwierigkeiten. Auch die Beziehungen der einzelnen Theile zu einander in dem Descensus oder Prolaps sind leicht festzustellen. Man lässt die Patienten in der Rückenlage zunächst intensiv pressen, um den Vorfall völlig zu entwickeln und hilft durch Zug mit einer Kugelzange an der Portio, eventuell auch durch einen Druck auf den Bauch nach.

Nachdem Lage und Länge des Uterus geprüft, wird mit der Sonde oder dem Katheter die Betheiligung der Blase an dem Prolaps möglichst genau festgestellt, zuletzt das Rectum untersucht und seine Betheiligung an der Procidenz. Zum Schlusse schiebt man die ganze Masse in das Becken hinein, untersucht hier nochmals die Lage des Uterus, die Ver-

hältnisse des Dammes, das Scheidengewölbe und die seitlichen Scheidenwandungen.

Die Prognose des Prolapsus kann nach dem vorher Gesagten eine günstige nicht sein, so lange das Uebel sich selbst überlassen bleibt. Wohl aber sind wir in der Lage, die Prognose günstig zu nennen, sobald die Kranken den Muth finden, sich einer entsprechenden Behandlung zu unterziehen.

Die Prophylaxe des Vorfalles wird noch immer zu sehr vernachlässigt. Wir müssen noch viel energischer dahin wirken, die Wöchnerinnen vor vorzeitigen Anstrengungen zu bewahren, durch eine kräftigere Kost den Kräftezustand nachhaltiger zu fördern und die Involution der Genitalien durch frühzeitige Anwendung adstringirender Einspritzungen und Sitzbäder zu steigern.

Sobald die Anzeichen des Descensus vaginae et uteri bemerkbar werden, muss man auf Vermeidung körperlicher Anstrengung und auf einer energischen Körperpflege, besonders kräftiger Ernährung, leichter Defäcation bestehen. 50° C. heisse Scheidenausspülungen, eventuell im Sitzbad, Sitzbäder von 32·5° C. wirken nachhaltig heilsam. Zwei Hände voll Eichenrinde werden mit 2—3 Liter Wasser abgekocht, dazu so viel Wasser gesetzt, als zur entsprechenden Füllung nöthig. Von einer solchen Abkochung kann auch ein Viertel Liter zu den Einspritzungen (1 Liter Wasser) zugesetzt werden. Tampons aus desinficirter Watte können des Nachts oder über Tags 10 bis 12 Stunden getragen werden; sie bleiben ohne Bedenken auch noch länger liegen. An die Stelle der Tampons kann man auch Globuli von Gelatine oder Cacaobutter mit Tanninzusatz setzen. Auch kühle Sitzbäder wirken oft sehr günstig; während des Badens wird kaltes Wasser zu dem lauwarmen zugegossen. Ist die Temperatur auf 18·75° C. und dann auf 12·5° C. vermindert, so gehen die Patienten nach 5—10 Minuten in das Bett, um sich zu erwärmen.

Vor allen Dingen ist bei Descensus die Einführung vaginaler Pessare zu meiden.

Nicht selten gelingt es, bei rechtzeitiger und consequenter Anwendung dieser Mittel das Gefühl des Descensus zu beseitigen und eine bemerkbare Kräftigung, später auch zunehmende Fettanbildung — also völlige Heilung zu erzielen.

Entwickelt sich der Prolaps unaufhaltsam oder kommt die Patientin mit vollständig entwickeltem Prolaps zur Behandlung, so erübrigt nur eine locale Behandlung.

Dieselbe kann nur in einer operativen bestehen. Da wir im Stande sind, das Uebel zu heilen, so ist es unsere Aufgabe, mit allen Mitteln die Kranken zur Operation zu bestimmen.

Je mehr unsere Technik ausgebildet wird, umso sicherer genügen wir der uns obliegenden Aufgabe. Misserfolge werden immer seltener.

Unter mehr als 1000 Prolapsoperationen habe ich weniger als 3% Misserfolge gesehen, die theils in der ungeeigneten Pflege, selten in einer ungewöhnlichen Schlaffheit aller Gewebe, oder in der erneuten Einwirkung alter Schädlichkeiten ihren Grund haben.

Ich bestehe auf einer operativen Behandlung, wenn nicht der allgemeine Kräftezustand jede Operation ausschliesst.

Früher, vor 18 Jahren, als Verfasser als Erster in Berlin consequent die operative Prolapsbehandlung durchführte, weigerte sich die Mehrzahl der Frauen, diesem Rathe zu folgen. Heute sind diejenigen, welche nicht folgen, die kleinere Minderheit.

Die Beschreibung der Stützen, welche für Prolapsretentionen erfunden sind[1]), unterlasse ich absichtlich. Bei den Decrepiden lasse ich entweder breite Binden tragen, die zwischen den Schenkeln durchgezogen, an einem Leibgürtel befestigt werden, oder ich wende die gestielten Ringe an (Fig. 55). Diese werden in geeigneter Grösse wohl beölt so vor die Rima gehalten, dass der Stiel horizontal und quer vor der Rima liegt, natürlich nachdem der Vorfall reponirt und auch der Uterus in die normale Lage gebracht ist. Der Ring wird in die Rima hineingedrückt, und sobald er das untere Drittel der Scheide überwunden hat, quer gestellt, so dass der Stiel nach unten sieht. Der Ring füllt die obere Hälfte der Scheide aus und wird durch den nach aussen hängenden Stiel daran verhindert, dem Druck der vorderen oder hinteren Scheidenwand nachzugeben, sich auf die Kante zu stellen und herauszufallen. Die Ringe müssen durch regelmässig zweimal täglich wiederholte Vaginalausspülungen mit einer desinficirenden Lösung (ich lasse gewöhnlich 3 Esslöffel Holzessig auf 1 Liter Wasser nehmen) rein gehalten werden. Es ist ferner nothwendig, sie mindestens alle Vierteljahre herauszunehmen und zu revidiren (aber nicht während der jedesmaligen Menstruation) und durch neue zu ersetzen; oft gebraucht man dann etwas grössere Nummern, selten kleinere. Zuweilen kommt unter dem Druck des Pessars eine chronische Peri- oder Parametritis zu Stande, welche dann Heilung und vollständige Beseitigung des Prolapses herbeiführen kann.

Fig. 55.

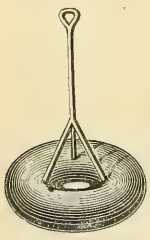

Gestieltes Pessar nach *Valleix* und *E. Martin*.

Die operative Behandlung der Prolapse hatte anfangs das Ziel, die Oeffnung, aus welcher die Masse hervordrang, zu verengen oder nahezu vollständig zu verschliessen.[2]) Diese Art von

[1]) Vergl. *v. Franqué*, Der Vorfall d. Gebärm. Würzburg 1860. — *Breisky*, Prager med. Wochenschr. 1884, IX, 321. — *Löhlein*, Gesellsch. f. Geb. u. Gyn. Berlin 1885.

[2]) Siehe die Geschichte der Prolapsoperationen bei *Hegar-Kaltenbach*, Ed. III, *Fritsch*, *Hofmeier* u. A.

Operation kann einen dauernd günstigen Erfolg nicht haben, denn wenn auch schliesslich die angefrischten Theile des Introitus wirklich aneinander heilen, so ist das Gewebe doch so dehnbar, dass es eine dauerhafte Stütze für den herabdrängenden Vorfall nicht abgibt.

Auch das Scheidenrohr ist für sich allein ungeeignet für die Retention des Prolapsus. Der neueste hier zu nennende Vorschlag ist der von *F. v. Winckel*.[1]) *Winckel* beschreibt (a. a. O.) seine frühere Operation folgendermassen:

Anfrischung in dem unteren Drittel der Scheide. Der vordere Saum ist der Rand der Hymenalreste, die Breite in der Scheide beträgt nur 2—2·5 Cm. Ihre seitliche

Fig. 56.

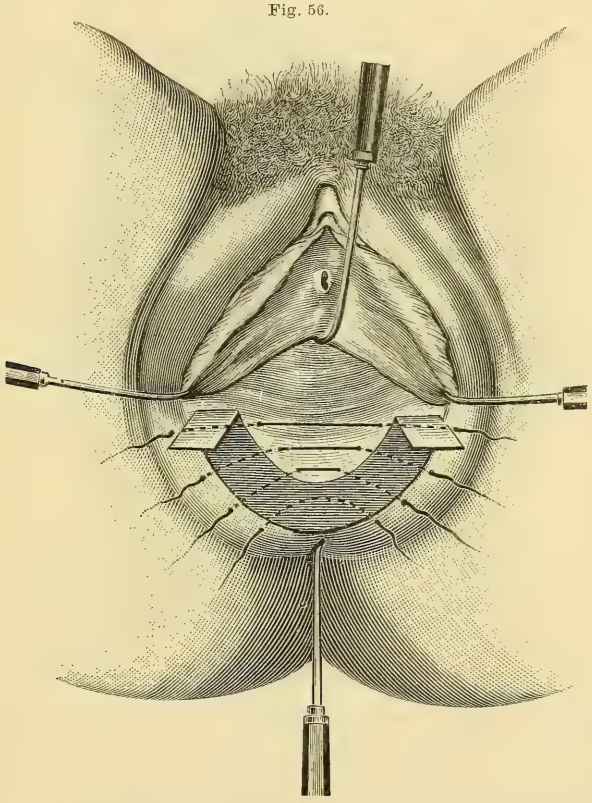

Prolapsoperation nach *Winckel*.

Höhe reicht bis etwa 3—4 Cm. unter das Orificium urethrae hinauf. Nachdem man die Labia majora auseinandergezogen und durch einen daumendicken langen Urethralkatheter die vordere Vaginalwand zurück und die hintere nach oben gedrängt hat, beginnt man mit Abwaschung der Vaginalwand durch 5procentige Carbollösung, legt sich, wie Fig. 56 zeigt, das Operationsfeld mit vier Häkchen bloss und durchschneidet über der Fossa navicularis die hintere Vaginalwand in einer Breite von 2 Cm., nachdem man sich die zu excidirende Partie durch Umschneidung der Contouren aufgezeichnet hat. Demnächst präparirt man erst links etwa 6 Cm. weit hinauf und dann auch rechts. Mit ihrer Basis

[1]) Lehrb. d. Frauenkh. Ed. II, 358.

bleiben diese beiden Lappen in Zusammenhang mit der Scheide, man verkürzt sie aber etwa auf die Hälfte, so dass jeder nur 2—3 Cm. lang ist. Nach gehöriger Desinfection werden die beiden Lappen durch 2—3 Fäden in der Mitte zusammengenäht, so dass sie nur eine Brücke über den Anfrischungsflächen bilden. Alsdann beginnt man durch lauter tiefliegende Nähte mit Fil de Florence von unten herauf die Wundflächen in der Mitte zusammenzunähen, so dass schliesslich die Wundnaht ein **T** bildet, wobei die vorderen und hinteren Seitenränder der beiden oberen Lappen durch oberflächliche Nähte je einer auf jeder Seite nach innen und aussen angeheftet werden. Wenn die Nähte alle gelegt sind, so füllt der daumendicke Katheter, welchen der eine Assistent stets gehalten hat, das Lumen des Introitus vaginae gerade aus. Durch ihn wird alsdann die Vagina nochmals ausgespült, von Coagulis gereinigt und darauf auch die

Fig. 57.

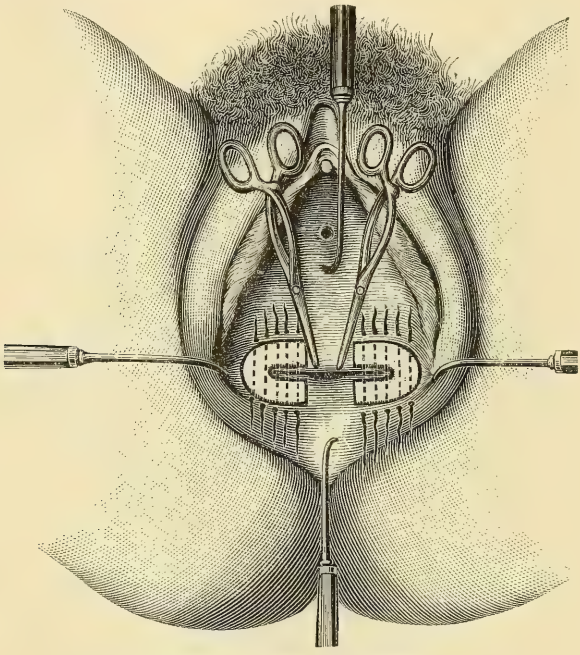

Colporrhaphia post. nach *Winckel.*

Vulva. Legt man die Schenkel nun aneinander, so ist von der verticalen Naht nichts zu sehen, weil sich vor ihr die Schamspalte schliesst.

Neuerdings fixirt *Winckel* die zu einander passenden Falten der vorderen und hinteren Vaginalwand durch zwei Kugelzangen, deren Entfernung von einander der übrig bleibenden Oeffnung entspricht (Fig. 57). Nach Blosslegung der daran liegenden Operationsfelder durch vier Häkchen werden zwei hufeisenförmige, $2^1/_2$ Cm. breite Anfrischungen, deren Basis nach innen, deren Convexität nach aussen zu legen ist, angefrischt und in ganz gleicher Weise wie bei der Operation der queren Obliteration vereinigt.

Ein anderes hier zu nennendes Verfahren ist das von *Neugebauer*[1]) zuerst in die Praxis eingeführte, welches, von verschiedenen Seiten

[1]) Zuletzt *Neugebauer's Sohn,* Centralbl. f. Gyn. 1885, S. 6.

versucht[1]), auch befriedigende Heilungsresultate gegeben hat. Dieses Verfahren bezweckt einen medianen Scheidenverschluss. Es werden an den einander gegenüberliegenden Wülsten der Scheidenwand gleichgrosse Theile ausgeschnitten und durch die Naht vereinigt (Fig. 58 und 59). Dann liegt vordere und hintere Scheidenwand fest durch diese Narbe verwachsen, zugleich derartig verkürzt sich gegenüber, dass die ganze Masse sich in den Introitus hineinsenken kann, der Prolaps selbst aber nicht wieder hervortritt. Es ist unverkennbar, dass

Fig. 58.

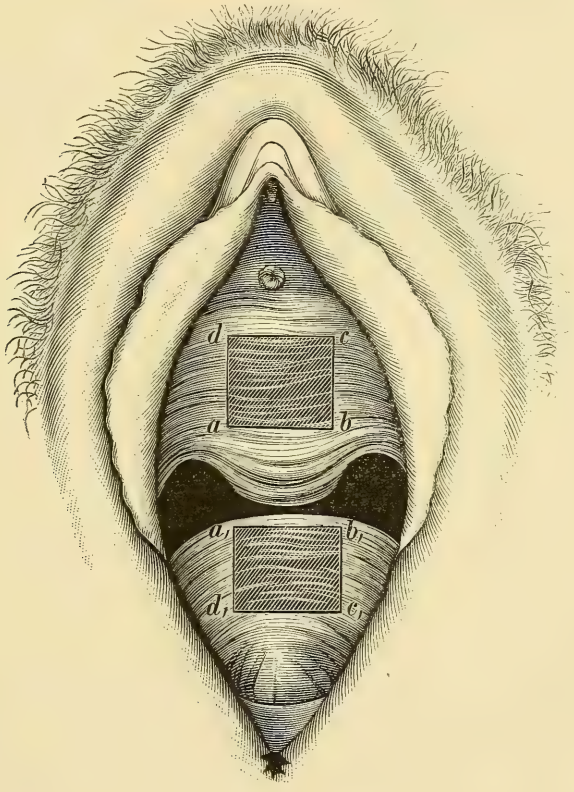


Anfrischung nach *Neugebauer*.

dieses *Neugebauer*'sche Verfahren ein verhältnissmässig sehr einfaches ist, und aus einem Fall, den ich, von anderer Seite operirt, nachher gesehen habe und aus einer eigenen derartigen Operation kann ich die Art der Wirkung vollkommen bestätigen. In dem von mir operirten Fall war die etwa 6 Qcm. grosse Vereinigungsfläche so fest geworden, dass sie geeignet erschien, den grossen Prolaps zurück zu halten. Diese Colporrhaphia mediana wirkt wie eine T-Binde, die durch die

[1]) *Spiegelberg*, 1872. — *L. Lefort*, Annal. de Gyn. 1877, S. 299.

Brücke zwischen der vorderen und hinteren Scheidenwand gebildet wird. Allein diese beiden Fälle, die ich gesehen habe, bestätigen mir vollkommen den Einwand, welchen ich gegen dies Verfahren von vorneherein erhoben habe; die Frauen werden durch diese Operation in hohem Grade entstellt, es wird ihre Cohabitationsfähigkeit beeinträchtigt, wenn auch in einigen Fällen, wie *Neugebauer* berichtet, Schwangerschaft eingetreten ist. Es sollen in diesen Fällen die Geburtsvorgänge ziemlich günstige gewesen sein. Ein gewichtiger Einwand ist der, dass durch diese Colporrhaphia mediana Theile mit einander vereinigt werden, die physiologisch nicht zu einander gehören.

Fig. 59.

Colporrhaphia nach *Neugebauer* (*Fritsch*, a. a. O.).

Meine eigene Beobachtung ist an einer Frau gemacht, die mit einem über zweifaustegrossen Prolaps zur Behandlung kam; ich machte ihr erst die Colporrhaphie nach *Hegar* mit ungenügendem Resultat, dann die Prolapsoperation, so wie ich sie weiterhin beschreiben werde, und erzielte vollkommene Prima reunio der Wunde und Heilung bei der sehr kräftigen 31jährigen Frau, so dass ich sie in ihre allerdings sehr ärmlichen Verhältnisse entliess. Trotzdem blieb der Vorfall nur kurze Zeit beseitigt, mag nun die Nothwendigkeit zu schwerer Arbeit, mag die rohe Behandlung von Seiten ihres Mannes oder der Mangel an entsprechender Ernährung die Ursache gewesen sein. In diesem Falle habe ich dann, bevor der Vorfall die frühere Grösse erfahren hatte, die *Neugebauer*'sche Operation ausgeführt. Die Patientin hatte 6 Monate in ihrer Häuslichkeit zugebracht und war von dem Erfolg dieser Operation sehr befriedigt. Die Rima klaffte, in derselben erschienen die unteren Stücke der vorderen und hinteren Scheidenwand mit ihrer neugeschaffenen Brücke, aber keine höher gelegenen Theile des Genitalschlauches; die seitlichen Oeffnungen waren minimal und bis dahin durch die Cohabitation noch nicht gedehnt. Da musste die unbemittelte Frau ihre volle Arbeit wieder aufnehmen; bei dem ersten Versuch, einen vollen Eimer Wasser zu tragen, platzte die scheinbar so feste Narbe. Ich habe die noch blutende Fläche gesehen und ihre grosse Ausdehnung feststellen können. Sofort hatte sich der Vorfall in alter Ausdehnung wieder eingestellt.

Eine andere Bedeutung hat die Art der Operation, welche *Simon* angegeben hat. *Simon*[1]) wollte die hypertrophischen Wülste der Scheide besonders an der vorderen Scheidenwand beseitigen und dann durch die Anfrischung der hinteren Scheidenwand „ein Postament bilden, auf welchem der Uterus und die vordere Scheidenwand ruhen sollte“. Diese *Simon*'sche Operation combinirt also das Verfahren der Verjüngung des Lumen der Scheide mit dem der Bildung einer Stütze für den Uterus und die anderen herabdrängenden Gebilde (Fig. 60 und 61). Die An-

[1]) Mittheilungen aus dem Rost. Krankenhaus. 1868. Prager Vierteljahrsschr. 1875, Bd. II. — *Engelhardt*, Retention des Gebärmuttervorfalls durch die Colp. post. Heidelberg 1871.

frischungsfigur liegt auf der hinteren und der seitlichen Scheidenwandung, sie geht von der Medianlinie ziemlich steil nach den seitlichen Wandungen hinauf, läuft an diesen etwa in halber Höhe nach vorn und endigt im Introitus. — Die angefrischte Fläche wird durch

Fig. 60.

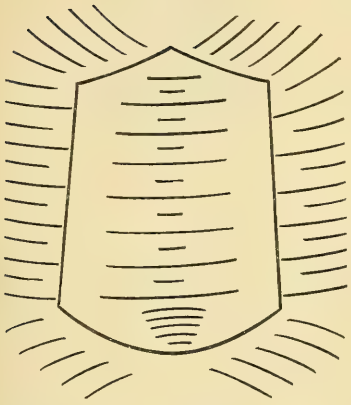

Anfrischung zur Colporrhaphia poster. nach *Simon.*

Fig. 61.

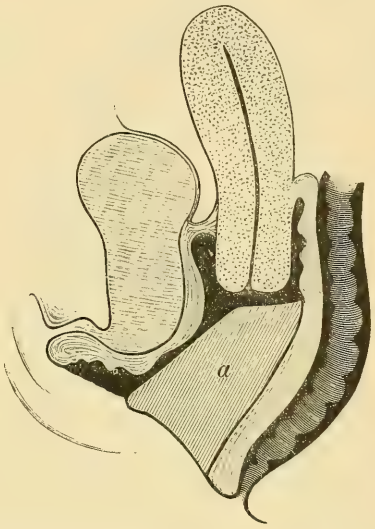


Colporrhaphia post. nach *Simon (Fritsch,* a. a. O.). *a* Das aus der hinteren Scheidenwand gebildete Postament.

dicht aneinander gelegte Nähte vereinigt und ergibt eine Wulstung an der hinteren Scheidenwand, die sich steil aus dem Scheidengewölbe erhebt und zunächst gewiss eine vorzügliche Stütze für den Uterus und das Scheidengewölbe selbst liefert, im Weiteren aber auch für die vordere Scheidenwand ein sehr mächtiges Widerlager darstellt.

Diese *Simon*'sche Anfrischungsfigur ist von *Lossen* [1]) durch eine etwas grössere Ausdehnung der seitlichen Anfrischung am untersten Theil modificirt worden (Fig. 62).

Narbenschrumpfung und Druck des Uterus beseitigen nur zu häufig und allzu schnell diesen Halt; der Prolaps tritt wieder hervor.

*Fritsch* [2]) hat die *Simon*'sche Figur etwas anders als *Lossen* modificirt (vergl. Fig. 63). Er will durch die Abknickung der seitlichen Anfrischungslinien des *Simon*'schen Planes der Spannung entgegentreten, auf die ich im Folgenden bei der Naht nach *Hegar* hinzuweisen habe. *Fritsch* selbst räumt (a. a. O.) ein, dass dadurch bei *e* (Fig. 63) eine

[1]) Berl. klin. Wochenschr. 1879, Nr. 40.

[2]) Lageveränderungen u. Entz. d. Geb. 1885, S. 239. — Krankh. d. Frauen. Ed. V, 1892.

Grube entsteht, die leicht Secreten zum Aufenthalt dient. Er will diesem Uebelstand durch fleissige Vaginalausspülungen entgegentreten, die ich freilich als eine nicht unbedenkliche Störung des Heilungsvorganges betrachte.

Fig. 62.

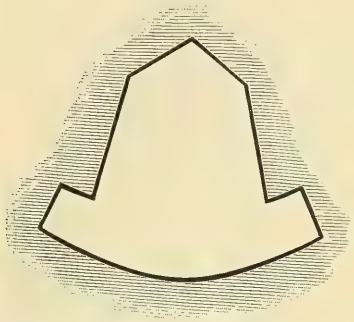

Anfrischung nach *Simon*, modificirt von *Lossen*.

Fig. 63.

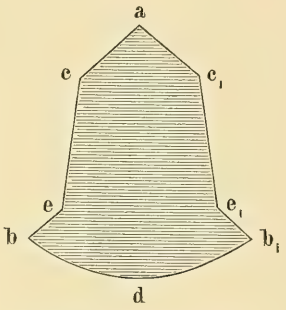


Colporrhaphia post. nach *Fritsch*.

Die weitere Entwicklung der Prolapsoperation verdanken wir *Hegar*[1]), der vor Allem in der Herstellung eines straffen Beckenbodens die Beseitigung der Procidenz sucht. Auch *Hegar* nimmt zuerst die Scheidenwülste, besonders die gewulstete vordere Scheidenwand, fort und sucht dann die hintere Scheidenwand umzubilden (Fig. 64 u. 65). Er will nicht ein Postament schaffen, auf dem der Uterus ruht, sondern durch die Verziehung der ganzen Gewebsmasse des Beckenbodens nach der Medianlinie hin den Tonus des Beckenbodens herstellen und zugleich die Narbe selbst so fest gestalten, dass an ihr der Uterus gewissermassen aufgehängt ist und am Herabgleiten verhindert wird. Die Anfrischung wird bis in das hintere Scheidengewölbe, eventuell bis an die Portio heran geführt. Von der hinteren Scheidenwand ausgehend wird ein spitzwinkliges Dreieck ausgeschnitten, das bis etwa zur Mitte der Scheide in der hinteren Scheidenwand liegt, von da auf die Seiten übergeht und an den seitlichen Scheidenwandungen entlang bis nach aussen hin geführt wird. Diese Anfrischungsfigur wird durch sehr nahe aneinandergelegte feste Nähte vereinigt und gibt, wenn Verheilung eintritt, eine sehr feste Narbe, welche sowohl den Beckenboden andauernd spannt, als auch den Uterus verhindert herabzugleiten. Die Verheilung ist aber nicht immer vollständig zu erzielen, besonders in ihrem unteren Drittel. An der Stelle, wo die Narbe durch die Verziehung der seitlichen Scheidenwandungen gebildet wird, schneiden die Fäden durch, so dass kleinere und grössere Defecte entstehen.

---

[1]) Vergl. Operative Gynäkologie, dann *Hüffel*, Anatomie u. operat. Beh. d. Geb.- und Scheidenvorf. 1873. — *Dorff*, Wiener med. Blätter. 1879, 47, 52; 1880, 1, 4, 5.

Die *Hegar*'sche Anfrischungsweise hat der ganzen operativen Prolapsbehandlung eine wesentliche Stütze verliehen. Auch ich halte heute noch

Fig. 64.

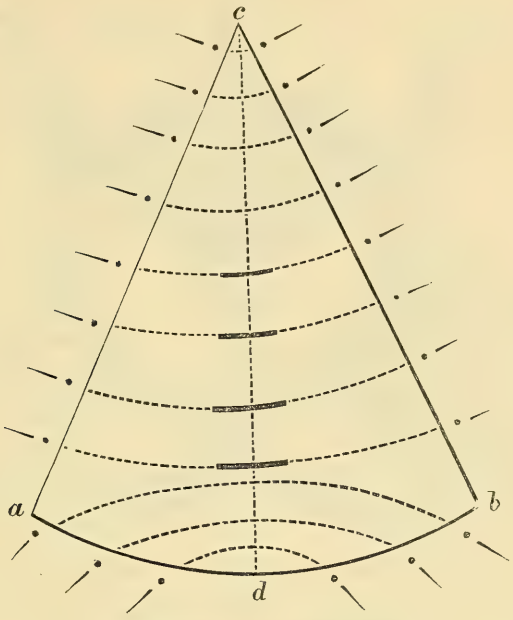


Colporrhaphia anterior nach *Hegar*.

daran fest, dass wir zur Heilung des Prolapses den Beckenboden selbst straffen müssen und durch die Narbe das Herabsinken der höher gelegenen Theile zu verhüten haben. Die Verengerung des Schlussapparates der Scheide ist minder wichtig, wie Fälle von vollkommener Retention bei mangelhaftem Schluss beweisen. In diesen Fällen ist der Beckenboden in der entsprechenden Straffheit erhalten.

Die Anfrischungsfigur von *Bischoff*[1]) ähnelt im Wesentlichen der von *Hegar* gewählten (Fig. 66 und 67). Die Abweichung besteht darin, dass die obere Spitze des Dreieckes nicht excidirt wird, sondern dass etwa in der Gegend, in welcher die *Hegar*'sche

Fig. 65.

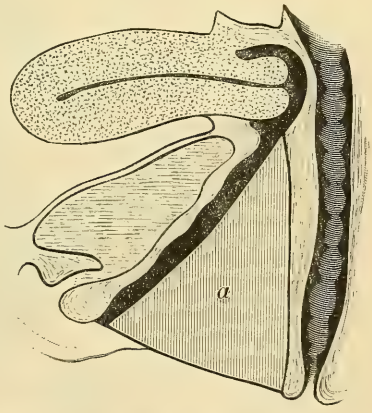


Colporrhaphia post. nach *Hegar (Fritsch*, a. a. O.).

[1]) *Banga*, D. i. Basel 1875. Die Colpoperineoplastik nach *Bischoff*. — *Egli Sinclair*, Correspondenzbl. f. Schweizer Aerzte. 1877, Nr. 17. — *Matzinger*, Wiener med. Bl. 1880, pag. 27—38.

Anfrischungsfigur die hintere Scheidenwand verlässt, aus dieser eine Zunge ausgelöst wird, die bis weit herunter in der hinteren Scheiden-

Fig. 66.

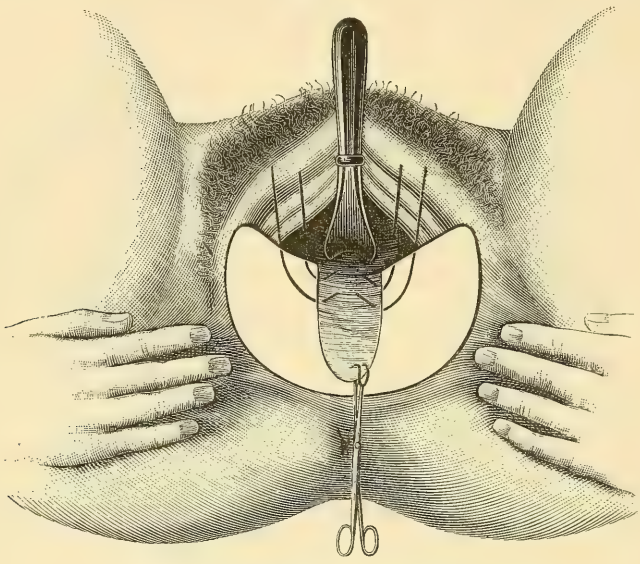

Colporrhaphie nach *Bischoff (Hegar* und *Kaltenbach).*

wand umschnitten ist. Die Zunge soll in der ganzen Dicke des Scheidenrohres abpräparirt werden. Ausser diesem Defect im Scheidenrohr wird

Fig. 67.

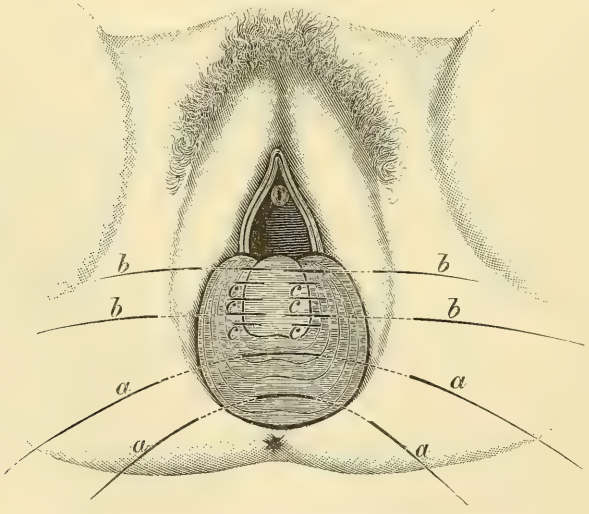


Colporrhaphie nach *Bischoff (Hegar* und *Kaltenbach).*

die Wundfläche aus dem übrig bleibenden Theil der hinteren Scheidenwand und aus den seitlichen Scheidenwandungen hergestellt, so dass

schliesslich, wenn die aus der hinteren Scheidenwand ausgeschnittene Zunge in die Höhe geschlagen wird, die ganze hintere Scheidenwand etwa in zwei Dritttheilen ihrer Ausdehnung und die unteren Hälften der seitlichen Scheidenwandungen angefrischt sind. Die ausgelöste Zunge bleibt nach oben in unmittelbarer Verbindung mit der Scheidenwand. Sie wird mit ihren Seiten an die seitlichen Grenzen der Anfrischung — an den Seitenwandungen der Scheide — angenäht. Die unter der abgehobenen Zunge klaffende Wundfläche wird durch tiefe, vom Damm ausgehende Suturen geschlossen.

Der Defect ist bei der *Bischoff*'schen Operation sehr gross, die Blutung dabei häufig eine ungewöhnlich abundante. Der Lappen kann gangränesciren, wie ich es gesehen habe. Bei dem Fehlschlagen der Operation tritt keine Linderung ein, sondern in jedem der von mir gesehenen Fälle dieser Art eine Steigerung der Beschwerden. In den Buchten der grossen Wundfläche staut sich das Wundsecret.

---

In 96% meiner Beobachtungen war der Uterus nicht normal. Endometritis, Metritis, Hypertrophie, Elongatio colli sind fast regelmässig zu finden.

Gewiss können diese Veränderungen theilweise als eine Wirkung des Vorfalles angesehen werden, die bei Zurücklagerung des Uterus auch wohl heilen. Ich ziehe es aber vor, mich nicht auf diese Möglichkeit zu verlassen. Zudem wird durch die Beseitigung der pathologischen Zustände am Uterus auch die Heilung der Scheidennarbe gesichert.

Nach meiner Auffassung hat jede Prolapsoperation zu beginnen:

1. mit der Heilung des Uterus, eventuell durch Abrasio mucosae oder Excisio colli. — Eine weiter gehende Indication entsteht dadurch, dass der prolabirte Uterus maligne erkrankt ist, oder dass er in Folge von perimetritischen Verwachsungen irreponibel ist, endlich dadurch, dass der Uterus in der Tiefe des ausgestülpten Scheidenbeutels ohne reconstructionsfähige Verbindung mit den Beckenwandungen liegt und eine directe Gefahr für die Dauerheilung bildet. In solchen Fällen ist die Exstirpation des Uterus der einzige Ausweg. Naturgemäss bieten sich diese Indicationen selten. Liegt ihre Berechtigung in der Natur des einzelnen Falles, so wird sie durch die sicheren Erfolge gestützt, welche bislang dabei erzielt sind.[1])

2. Sobald die vordere Scheidenwand nicht ganz normal in Lage und Consistenz ist, wird in derselben Sitzung die Colporrhaphia

---

[1]) Ich habe über meine eigenen Erfahrungen in Halle 1891 auf der Naturforscherversammlung berichtet. Vergl. auch Berlin. klin Wochenschr. Nr. 45, 1891. — Siehe auch *Fritsch* bei *Asch*, Archiv f. Gyn., Bd. XXXIV und *Schauta*, Indication und Technik der vaginalen Totalexstirpation. 1891. — *B. Mc Monagle*, The New-York Journ. of Gyn. and Obst. Nov. 1892, S. 1040.

anterior gemacht. Die hypertrophischen Wülste werden entfernt, der vorderen Scheidenwand der nöthige Halt gegeben, die Blase und den intraabdominalen Druck zu tragen.

3. Zuletzt schreite ich — immer noch in derselben Sitzung — zu der Herstellung der hinteren Scheidenwand. Ich straffe den Beckenboden von der hinteren Scheidenwand aus durch die Verziehung des Gewebes nach der Medianlinie hin und lege hier Narben an, welche geeignet sind, den Uterus und das Scheidengewölbe vor dem Herabsinken in diesen Schlitz des Beckenbodens, in die Scheide, zu verhindern und anderseits der vorderen Scheidenwand eine entsprechende Stütze zum Tragen der Blase zu gewähren.

Es ergibt sich daraus, dass die in einer Sitzung auszuführende Prolapsoperation besteht:

1. in den Eingriffen am Uterus, welche dessen jedesmalige Verfassung erheischt;

2. in der Colporrhaphia anterior;

3. in der Colporrhaphia posterior.

Die Patientin wird narcotisirt[1]), nachdem sie in gehöriger Weise abgeführt hat und desinficirt worden ist. Sie wird in die Steissrückenlage gebracht, zwei Assistenten halten die Beine angezogen und sind bereit, mir die Instrumente zur Freilegung des Operationsfeldes zu halten (vergl. S. 25, Fig. 14).

1. Die Beschreibung der Operationen am Uterus ist an den betreffenden Stellen einzusehen.

2. Colporrhaphia anterior.

Die vordere Scheidenwand (Fig. 68) wird durch 4 Kugelzangen gespannt, die oberste liegt dicht unter dem Urethralwulst, an jeder Seite eine an der Uebergangsfalte der vorderen in die seitliche Scheidenwand, die vierte dicht vor der Portio. Zwischen diesen vier Instrumenten kann man in der Regel das ganze Operationsfeld gut spannen. Es wird eine ovoide Figur umschnitten, die ihre Spitze dicht unter dem Orificium urethrae hat und in mehr oder weniger grosser Ausdehnung die vordere Scheidenwand einnimmt. Jedenfalls müssen die Wülste, welche wir so häufig nahe an der äusseren Urethralöffnung bemerken, mit umschnitten werden. In dem so umschnittenen Rahmen wird die Schleimhaut abgelöst. Ich bediene mich hierzu eines kolbigen Messers, das über seine Spitze geschliffen ist (Fig. 69*a*). Dieses von Frau *Horn*, meiner langjährigen, verständnissvollen Gehilfin, angegebene Messer gestattet

[1]) Die Versuche einer lediglich localen Anästhesie, z. B. durch Cocain, entheben weder Patientin, noch Arzt aller der Uebelstände, welche mit einer solchen immerhin ungefähr 40 Minuten, unter Umständen aber auch erheblich länger währenden Operation verbunden sind.

nach jeder Richtung hin zu schneiden; ich bin zu seinem Gebrauch dadurch gekommen, dass ich die sonst von mir gebrauchten einfachen Bistouris bei diesen Operationen immer nur an der Spitze abnutzte und dadurch bald unbrauchbar machte, während die Schneide im Uebrigen noch wenig abgenutzt war.

Ich löse, so wie ich es bei *Hegar* gesehen habe, die ganze umschnittene Fläche auf einmal aus, indem ich von allen Seiten her

Fig. 68.

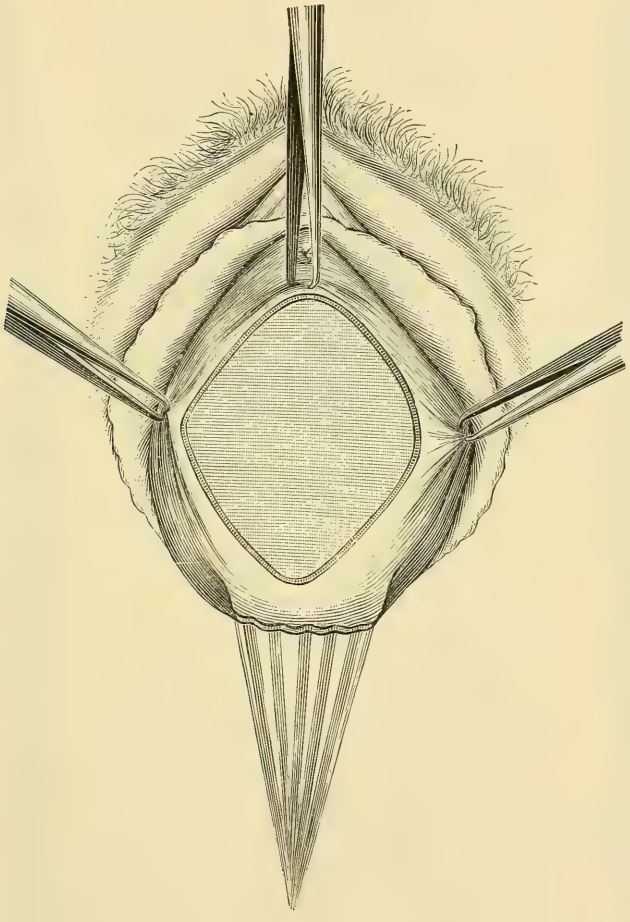

Colporrhaphia anterior.

nach der Mitte vordringe. Zu diesem Zwecke bediene ich mich bei sehr grossen Prolapsen des in Fig. 69 *b* abgebildeten, ebenfalls von Frau *Horn* angegebenen Instrumentes. Der Lappen wird dann von unten her abgelöst. Das abgelöste Stück wird auf die Zähne gelegt und aufgerollt, während das Messer in langen Zügen darauf hin und her bewegt wird. Bei weniger ausgedehnten Lappen löse ich jetzt gewöhnlich von der linken Seite her ab. Mit einer *Cowper*'schen Scheere

werden etwa stehen gebliebene Kanten und Gewebsunebenheiten entfernt. In der Regel blutet die Wundfläche wenig, auf spritzende Gefässe legt ein Assistent den Finger. Ist die Fläche dann vollständig geglättet, so schreite ich zur Vernähung, betreffs welcher ich weiter unten, S. 131, berichte.

Fig. 69 *a*.



Messer zur Colporrhaphie. Nach Frau *Horn*. Natürliche Grösse.

Nachdem die Schleimhautwunde linear vereint ist, wird Uterus und vordere Scheidenwand reponirt. Dabei ist sorgsam darauf zu achten, dass der Uterus, wenn irgend möglich, in die normale Lage kommt. Gelingt das nicht leicht, so bediene ich mich auch wohl der Sonde, um damit die Geradestellung des Uterus zu sichern.

*Fehling* [1]) hat vorgeschlagen, die grosse mediane Auffrischung, in zwei kleinere seitwärts von der Mittellinie anzulegende zu theilen.

3. Colporrhaphia posterior.

Meine Operationsweise stützt sich auf die physiologischen Verhältnisse des Scheidenrohres. Sie ist aus der Betrachtung der *Freund*schen Zeichnungen zur Dammplastik (Naturforscherversammlung, Wiesbaden 1873) entstanden. *Freund* wies darauf hin, dass wir bei der eigenthümlich H-förmigen Gestalt des Scheidenlumens (Fig. 70) die derberen Gewebsmassen an der vorderen und hinteren Scheidenwand zu suchen haben. Die seitlichen Wandungen sind als Reste der *Müller*'schen Gänge übrig geblieben, die Verschmelzung der-

Fig. 69 *b*.



Rechen zur Aufrollung des Hautlappens. Nach Frau *Horn*. Nat. Gr.

[1]) Naturforschervers. Heidelberg 1889. Archiv f. Gyn. XXXVI.

selben in der Medianlinie lässt vorn und hinten die von reichlichen fibrösen Zügen durchsetzten Gewebsmassen bestehen, welche wir in der Columna rugarum ant. (Urethralwulst) und der Columna rugarum post. im extrauterinen Leben so lange deutlich sehen und fühlen, als nicht durch häufige Cohabitation und viele Geburten ihre Falten verwischt werden. Aber selbst wenn diese Falten der Scheidenschleimhaut ausgeglichen sind, können wir doch beim Durchschneiden die fibrösen Elemente noch nachweisen. Mit Rücksicht darauf lege ich an der hinteren Scheidenwand meine Anfrischungsfigur nicht so, dass diese fibrösen Faserzüge bei der Anfrischung wegfallen, wie es bei der Methode von *Simon* und *Hegar* geschieht, noch auch löse ich diesen Lappen ab in der Weise wie *Bischoff*. Ich benutze vielmehr diese derben Gewebsmassen zur Stütze der neugebildeten hinteren Scheidenwand, schneide an den Seiten derselben das Scheidenrohr ein und löse die Scheidenschleimhaut jederseits von da bis etwa an die halbe Höhe der Seitenwandung aus. Dadurch entstehen in der hinteren Scheidenwand oberhalb des Introitus vaginae zwei Wundflächen, welche ungefähr dem unteren Abschnitt des Restes der *Müller*'schen Gänge entsprechen. Bei der Vernähung kommt die Kante der Columna rugarum etwa in die halbe Höhe der seitlichen Scheidenwandungen zu liegen, die Columna rugarum posterior selber wird mit ihrer derben Gewebsmasse nach oben gelagert. Wenn die Scheide selbst in dieser Weise verengt und durch die an beiden Seiten angelegten Wundflächen eine sehr derbe Verziehung des Gewebes im Beckenboden nach der Medianlinie hin erreicht ist, — eine Verziehung, die, weil sie sich auf zwei Stellen vertheilt, der Verheilung weniger hinderlich ist, als wenn sie nach einer einzigen Linie hin erfolgte — dann erst mache ich mich an den Abschluss der Operation durch die entsprechende Verstärkung und Vergrösserung des Perineum.

Fig. 70.

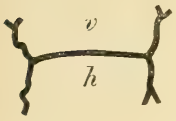


Meine Art der Colporrhaphia posterior setzt sich also aus zwei zeitlich zu trennenden Operationen zusammen, aus einer Elythrorrhaphia duplex lateralis und einer Perineauxesis.

Elythrorrhaphia duplex lateralis. Um diese Operation auszuführen, ziehe ich die hintere Scheidenwand mit der am unteren Ende der Columna rugarum posterior ($\alpha$, Fig. 71) eingesetzten Kugelzange herab. Selbst bei sehr alten Prolapsen ist dieselbe, wenn auch nicht mehr oberflächlich, so doch in der Tiefe fühlbar nachzuweisen. Ich fixire das obere Ende der Columna mit zwei Kugelzangen (bei *2 2*, Fig. 71), ebenso das Ende der Anfrischung an der seitlichen Scheidenwand zu beiden Seiten (Fig. 71 bei *4*) — etwa an der unteren Grenze des

Vaginalrohres. Hierauf schneide ich zunächst auf der einen Seite, in der Regel auf der linken, an der Kante der Columna in gerader Linie bis an das untere Ende (Fig. 71, *2—1*) und umschneide von dem oberen Ende dieser Anfrischung an die Falten an der Seitenwand (Fig. 71, *2—3—4*) bis nach unten an die hier liegende Kugelzange. Der so umschnittene Schleimhautlappen (zwischen *1, 2, 3* und *4*, Fig. 71) wird ausgelöst und die Wunde sofort fest vereinigt, so dass also *A—A* (Fig. 71) zu-

Fig. 71.

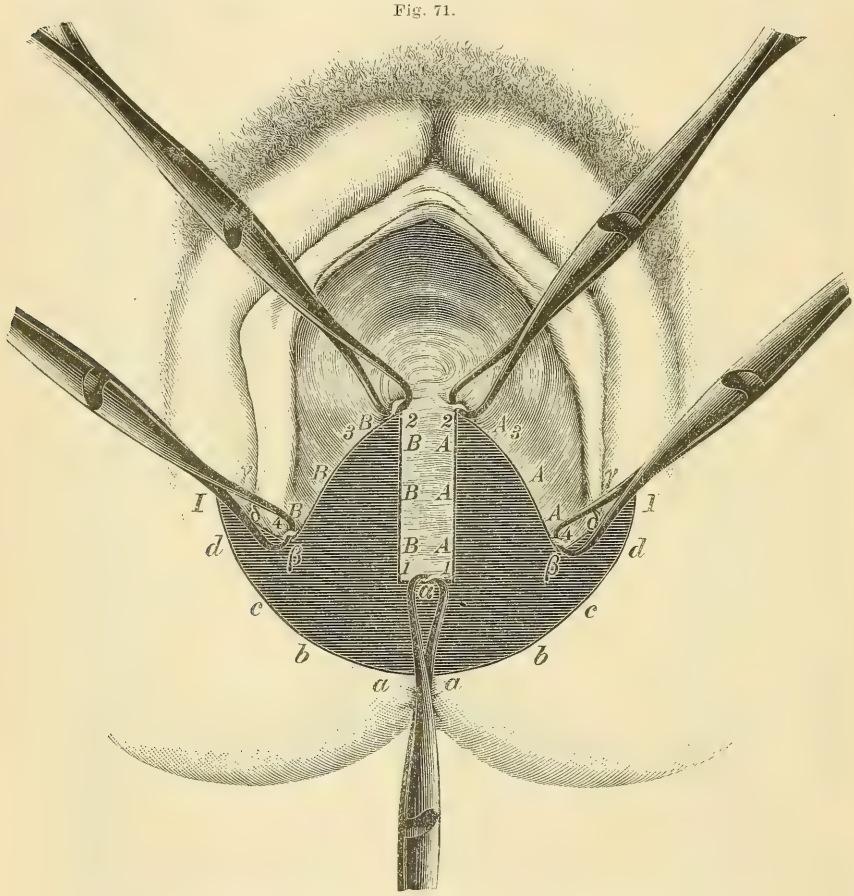


Anfrischungsfläche bei Colporrhaphia post. nach *A. Martin.*

*1—2* Schnitt seitlich neben der Columna vag. post. *3—4* Schnitt an der seitlichen Scheidenwand. *I* Ende der Anfrischung in dem Introitus. *A—A*. *B—B*. *a—a*. *b—b*, *c—c*. *d—d*, *β—α—β*, *δ -δ*, *γ—γ* bezeichnen die mit einander zu verbindenden Punkte.

sammen liegen. In derselben Weise umschneide ich dann die Falten an der anderen Seite, frische die umschnittene Fläche an und lege die Naht an (*B—B*, Fig. 71 und 72). Darauf werden die an den Enden der bisherigen beiden seitlichen Schnitte eingesetzten Kugelzangen entfernt; die Elytrorrhaphie ist beendet.

Bei der Naht muss darauf geachtet werden, dass die Columna zugleich mit ihrer Verlagerung an der seitlichen Scheidenwand auch in

ihrem Längsdurchmesser verkürzt wird. Man erreicht das dadurch, dass man die Fäden an der Seitenwand jeden eng neben den zuletzt eingeführten, in der Columna etwas weiter auseinander einlegt.

Sodann wird die Perineauxesis damit begonnen, dass die Columna rug. post. von den unteren Enden der Elytrorrhaphienarben aus quer (bei *III*, Fig. 73) umschnitten wird.

Von den Endpunkten dieses Schnittes aus werden beiderseitig Schnitte bis etwa an die untere Kante der Nymphen in die Vulva hineingeführt (*β—I*, Fig. 71 und *III—I*, Fig. 73). An der Grenze des

Fig. 72.

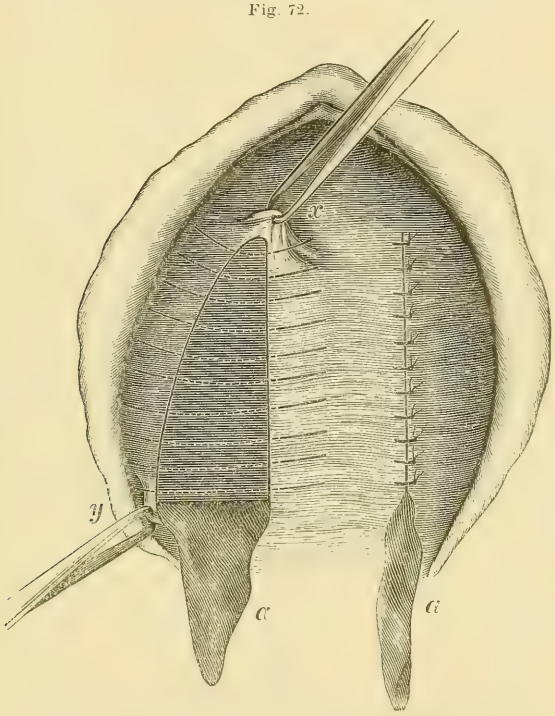


I. Theil der *Martin*'schen Operation bei der Herstellung der hinteren Scheidenwand. Elytrorrhaphia dupl. lat., Kopfnaht. *a* Die abpräparirten Hautlappen. *x* Stelle der Kugelzange am oberen Ende der Columna rug., *y* an der Seite. Die linke Seite ist angefrischt und vernäht, die rechte ist angefrischt, die Fäden sind vorgezeichnet.

Pronäus wird zum Schluss der Introitus vaginae umschnitten (*a b c d*, bis *I*, Fig. 71 u. 73, *I—II*), so dass dieser Schnitt in die Endpunkte jener seitlichen Schnittlinien (Fig. 73 von *III* bis *I*) an der unteren Grenze der Nymphen fällt. Die so umschnittenen Gewebstheile werden angefrischt, sorgfältig geglättet und vernäht.

Die Vernähung beginnt zunächst damit, dass die Schnitte an den seitlichen Scheidenwandungen (*III—I*, Fig. 72) mit einander vereinigt werden; es werden dementsprechend kräftige Fäden an der Seitenwand da eingelegt, wo deren Umschneidung den Winkel bildet zwischen

der Scheidenanfrischung und der Anfrischung im Introitus ($\alpha$—$\beta$, Fig. 71 und Fig. 73). Der erste Faden wird unter der ganzen Gewebsmasse hindurch geführt, in der unteren Grenze der Columna ($\alpha$, Fig. 73) ungefähr in der Mitte herausgestochen, dann wieder dicht daneben eingestochen und unter der ganzen Wundfläche durch bis an die entsprechende Stelle — zwischen seitlicher Scheidenanfrischung und seitlicher Anfrischung im Introitus — auf der anderen Seite herausgeführt. Dieser Faden wird geknotet und durch diesen, respective einen zweiten, dicht daneben gelegten Faden die Columna rug. post. vollständig nach unten hin be-

Fig. 73.

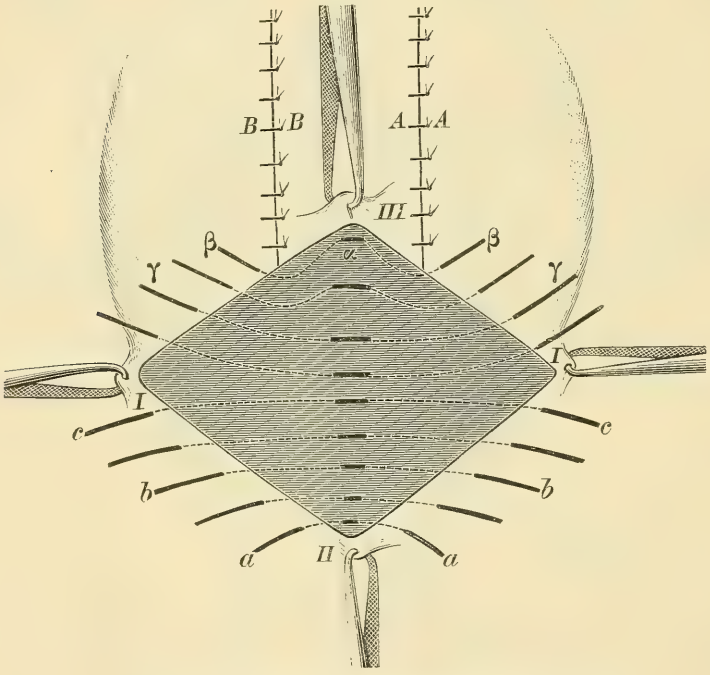


II. Theil. Perineauxis, nach Beendigung der Elytrorrhaphie.

*I—I* Die Endpunkte der seitlichen Anfrischung im Introitus. *II* Mittelpunkt des Schnittes um die hintere Commissur dicht vor dem Anus. *III* Unteres Ende der Columna rugar. post.

deckt; damit ist die Vereinigung der Anfrischungsfläche im Introitus eingeleitet; sie wird bis zum Abschluss fortgeführt ($\gamma$—$\gamma$, *I—I*, *a—a*, *b—b*, *c—c*, Fig. 73).

Die Patientin wird mit zusammengebundenen Beinen in's Bett gebracht. Ein weiterer Verband wird auf die Naht nicht gelegt.

Zur Naht habe ich mich bis zum Herbst 1885 geflochtener Seide (*Turner*'sches Patent) bedient und kann die damit erzielten Erfolge als constante wohl rühmen. Manchmal eiterten die Stichcanäle, sehr lästig ist die Entfernung der Fäden aus der so verengten Scheide.

Nachdem ich das nach *E. Küster* präparirte Juniperuscatgut (8 Tage in Sublimat 1 : 1000, dann Aufbewahrung in einem Theil Oleum Juniperi und zwei Theilen Alkohol) aus der Empfehlung von *Schröder* (Gesellsch. f. Geburtsh. und Gyn. zu Berlin, 1885 [1]) kennen gelernt, bediene ich mich zu diesen Plastiken nur noch des Catgut. Seide kommt überhaupt nur noch bei vereinzelten Gelegenheiten, constant bei der Naht der Bauchwunde und der Ventrofixation zur Verwendung. Bei Blasenscheidenfisteln gebrauche ich Silberdraht.

Ich nähe fast überall mit dem fortlaufenden Faden [2]), jedenfalls in der Tiefe der Wundfläche. Oberflächliche Nähte werden da als Knopfnähte geknotet, wo die Adaptirung der Wundflächen es erheischt (z. B. Fig. 73, $\beta$—$\alpha$—$\beta$). Die Nadel wird, mit einem langen Catgutfaden versehen, in den oberen Wundwinkel eingestochen, unter der Wundfläche durchgeführt, in entsprechender Entfernung an der anderen Seite herausgestossen und nun der Faden nahe an seinem hinteren Ende geknotet. Das kurze Endchen wird vom Assistenten fixirt, wozu die *Baumgärtner*'schen Halter (Fig. 74) vortrefflich geeignet sind. Dann wird die Nadel in der

Fig. 74.

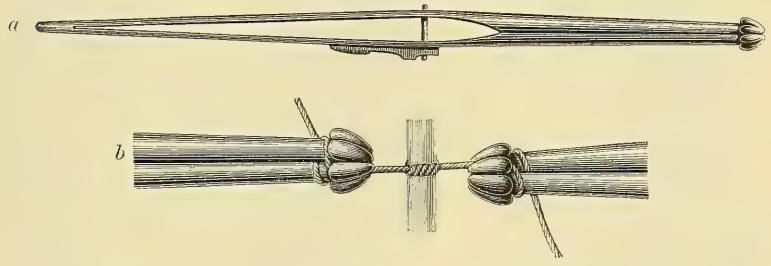


Schnürpincette nach *Baumgärtner.*

*a* Die Pincette in halber natürlicher Grösse, *b* die Enden mit Fäden armirt.

Wundfläche eingestochen, etwa die Hälfte der Wundfläche auf die Nadel genommen, der Faden durchgeführt und fest angezogen. Während der Assistent diesen Faden mit zwei Fingern hält, wird die Nadel nahe bei dem vorigen Stich wieder eingestochen und durchgeführt, und so weiter, bis die Tiefe der Wundfläche von einem Ende der Wunde bis zum entgegengesetzten anderen vernäht ist. An diesem entgegengesetzten Ende wird die Nadel wieder durch den Rand der äusseren Hautwunde geführt. Ist durch diese Vernähung in der Tiefe die Wundfläche so weit reducirt, dass die äusseren Wundränder sich ohne Mühe aneinander bringen lassen, so erfolgt die Vereinigung derselben, immer mit demselben Faden, in Stichen, welche an beiden Seiten die noch klaffenden Theile der Wund-

[1]) Zeitschr. f. Geb. u. Gyn Bd. XII, S. 213.

[2]) Vergl. *Schröder,* a. a. O., auch *Bröse,* ebenda.

flächen fassen und sie dabei so weit und in so dichter Aufeinanderfolge unterstechen, dass die Wundfläche innig vereinigt ist. Das Ende des Fadens kann mit dem durch den Fadenhalter am oberen Wundwinkel fixirten Fadenende geknotet werden, wenn die Naht zu ihrem Anfang zurückgeführt war oder aber, nach Art des Knotens der Thierärzte, dadurch, dass man den im Oehr zurückgeschlagenen Fadentheil mit dem an der Nadel befindlichen Ende knotet (Fig. 75, 76, 77, 78).

Ist die über der tiefen Naht liegende Wundfläche noch zu gross, um sofort abschliessend vereinigt zu werden, so legt man eine zweite

Fig. 75.

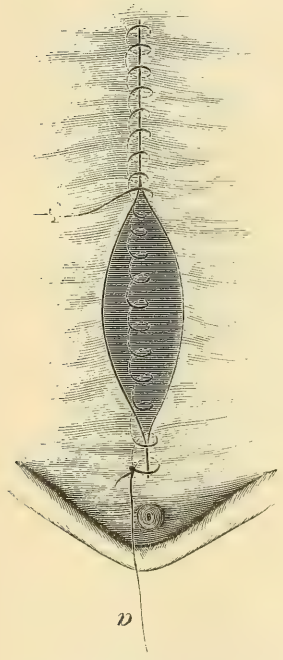


Colporrhaphia anterior. Fortlaufende Etagennaht. *a* Oberes, *b* unteres Fadenende.

Fig. 76.

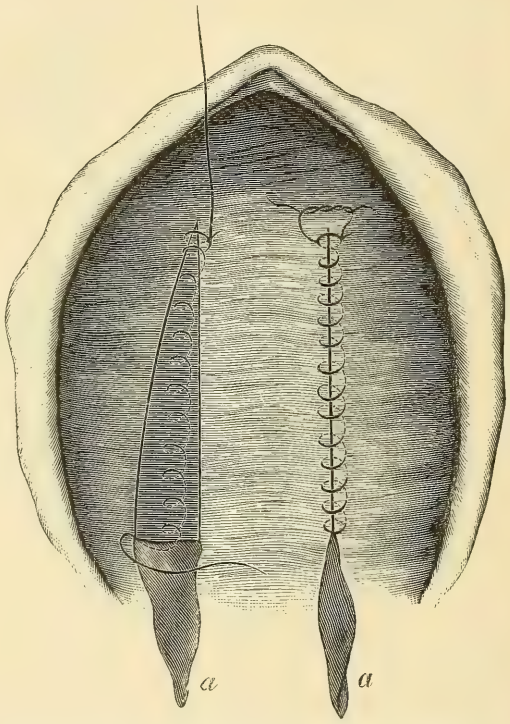


I. Theil der *Martin*'schen Operation bei der Herstellung der hinteren Scheidenwand (Prolapsoperation). Elytrorrhaphia dupl. lat. Fortlaufende Etagennaht. *a* Die abpräparirten Hautlappen.

Etage an, welche den Faden also wieder zur oberen Wundecke führt und schliesst erst von da aus die äusseren Wundränder. Solche Etagen bringen eine sehr ausgiebige Vereinigung der Wundfläche zu Stande und sichern hierdurch und durch die Vermeidung der Spannung die Heilung in sehr vollkommener Weise. Die von *Werth* [1]) angegebenen versenkten Catgutfäden werden damit überflüssig. — Je nach dem Fortschritt der Vereinigung der Wundränder entfernt man die Kugelzangen, zuerst

[1]) Centralbl. f. Gyn. 1879, Nr. 23.

die an den Seiten. Der Catgutfaden erweist sich gelegentlich als ungenügend lang: dann kann man leicht einen anderen Faden kurz davor einlegen und mit dem Ende des ersten knoten, oder man knotet den ersten definitiv, auch in der Tiefe der Wundfläche, und beginnt mit dem neuen Faden eine völlig neue Naht. Der Juniperus-Catgutfaden reisst weniger durch Zug, als in Folge einer oft nur leisen Berührung mit der Nadelkante. Damit ist die bis dahin eingelegte Naht keineswegs verloren. Man fängt den Faden auf, zieht ihn an und knotet ihn in den neuen Faden, welchen man unter das Ende der bis dahin geführten Naht legt. Ist die Wundfläche soweit reducirt, dass die äusseren Ränder nahe aneinander kommen, so kann man dann den Verschluss der Wunde mit Catgutknopfnähten besorgen.

*Lauenstein* hat (Centralbl. f. Gyn. 1886, Nr. 4) den Vorschlag gemacht, die Fäden ganz unter der Oberfläche zu führen, so dass aussen kein Faden und kein Stichcanal die Continuität der Wundränder unterbricht.

Den Verlauf der Naht bei der Colporrhaphia anterior vergegenwärtigt Fig. 75. Ich rathe besonders den Ungeübten die Wundfläche nicht zu gross zu machen, weil man sonst leicht Schwierigkeiten bei der Vereinigung der Wundränder und bei der Reposition findet.

Fig. 77.

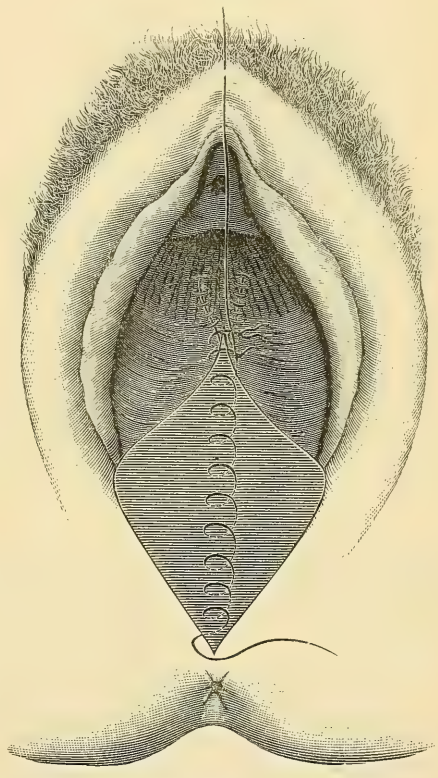

Fortlaufende Etagennaht bei Perineauxesis.

Bei der Verwendung von Knopfnähten ist in der Regel von oben anzufangen (Fig. 79). Man legt abwechselnd einen Faden unter die ganze Wundfläche, dann einen mehr oberflächlichen und führt, indem man die Fäden sofort knotet, die Vereinigung der Wundfläche möglichst rasch herbei. Je mehr sich die Wundfläche verkleinert, um so mehr wird die Spannung durch die Kugelzangen überflüssig und können abgenommen werden. Gelingt es nicht gleich, einen tiefen Faden unter vollständiger Vereinigung der Wundränder zu schliessen, oder spannen sich die Gewebe in einer für die Verheilung vielleicht verhängnissvollen Weise, dann legt

man nach *Hegar* erst vor, dann hinter den tiefen Faden oberflächliche Suturen ein, und wenn durch diese die Wundränder gut aneinander gepresst worden sind, knotet man den tiefen Faden. Zum Schluss entsteht auf diese Weise eine geradlinige Narbe, die von einer grossen Zahl von Fäden zusammengehalten wird.

Bei der Colporrhaphia posterior nach meiner Methode wird, bei Verwendung der fortlaufenden Catgutfäden, jede einzelne Anfrischungsfigur sofort geschlossen.

Fig. 78.

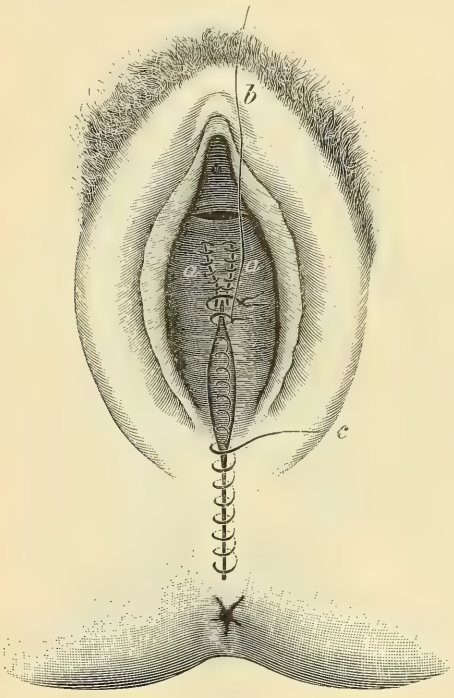


II. Theil der *Martin*'schen Prolapsoperation. Perineauxesis. *a a* Elytrorrhaphia lat. dupl. *b* Oberes Fadenende. *c* Unteres Fadenende.

Fig. 79.

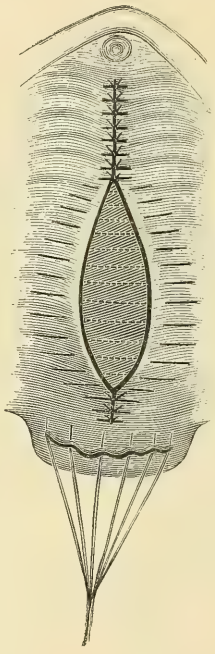

Seidenknopfnähte bei der Colporrh. anterior.

Um die Perineauxesis an die Elytrorrhaphie anzureihen, bediene ich mich zum Anschluss, also $\beta$—$\alpha$—$\beta$, Fig. 73, mehrerer besonders starker Catgutfäden. Dieselben werden links neben dem Ende von *A* in die seitliche Scheidenwand eingeführt, unter der Wundfläche durch in der Spitze der Columna rugarum heraus, dann dicht daneben wieder ein und aussen an der Seitenwand, neben dem Ende von *B* heraus. Diese Fäden haben einen starken Zug zu halten. Erst $\gamma$ oder eventuell der nächste Faden wird mit dem fortlaufenden Catgutfaden gemacht und von hier aus in der Tiefe der Wunde bis dicht vor dem Anus eine erste Etage gelegt. Meist geht die zweite Etage wieder zurück bis in

die der Scheide zugewandten Wundränder und nun erst erfolgt die Vereinigung der äusseren Wundränder mittelst des nämlichen Fadens. Derselbe ist dann aussen, dicht vor dem unteren Ende der Anfrischung, zu knoten. Bei geringer Ausdehnung der Perineauxesis kann man nach Beendigung der ersten Etage schon die äusseren Ränder vernähen, dann kommt der Knoten nach der Scheide hin zu liegen.

Bei Verwendung der Seidenfäden werden die Fäden in *A* und *B* in gewöhnlicher Weise eingelegt; $\alpha$ und $\beta$ liegen wie bei der Catgutnaht. Ihnen gleichen $\gamma$, $\delta$, $\varepsilon$ u. s. w. (Fig. 73).

Die Fäden werden kurz abgeschnitten, eventuell werden sie in der Medianlinie einmal herausgeführt, damit nicht zuviel Gewebe auf einmal über die Nadel zu liegen kommt. Ist der Introitus bis dicht unter die Nymphen (Fig. 73) geschlossen, so bleibt in der Verlängerung der Raphe perinei ein oberflächlicher Schlitz, zu dessen Vereinigung oberflächliche Nähte in geringer Zahl genügen (*a, b, c, d*, Fig. 73). Die Nahtfigur erhält zum Schluss das Aussehen von Fig. 80.

Fig. 80.

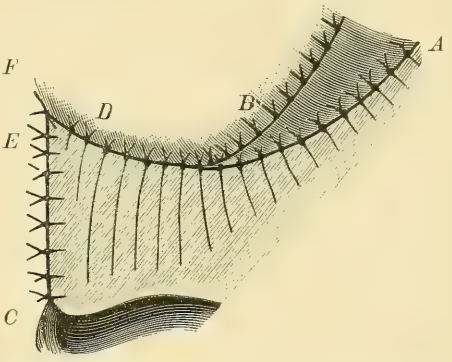


Profilansicht der Colporrhaphia posterior nach *Martin*. Knopfnähte. *A—B* Elytrorrhaphie. *D—F* und *C—E—F* Perineauxesis.

Die beständige Berieselung während der Operation ist eine grosse Erleichterung, da sie das Wundfeld rein erhält (vergl. oben S. 24) und den Gebrauch von Schwämmen und Tupfern überflüssig macht.

Die Nachbehandlung ist eine möglichst exspectative. Die Patienten müssen 17—19 Tage streng auf dem Rücken liegen mit fest zusammengebundenen Beinen. Zur Verrichtung ihrer Bedürfnisse werden niedrige Bettschüsseln untergeschoben. Wenn die Urinentleerung Schwierigkeiten macht, wird sehr vorsichtig von geübter Hand ein Katheter eingeführt. Vom vierten Tage an wird die Defäcation durch Oleum Ricini, Sennainfus oder Mittelsalze befördert. Die Scheide wird nicht ausgespült, sondern nur nach jedesmaliger Urinentleerung zwischen den nur wenig von einander getrennten Beinen die Vulva äusserlich abgespült. Die Wundlinien selbst bleiben völlig unbedeckt.

Nach dem 17.—19. Tage dürfen die Patienten sitzen, am folgenden Tage aufstehen. In der Regel haben die Patienten dann noch einige Tage eine gewisse Steifheit im Rücken und in den Beinen, erholen sich aber sehr rasch, zumal das Verschwinden der früheren Beschwerden ihnen eine sehr viel freiere Bewegung gestattet.

Seidenfäden müssen nach 24—25 Tagen entfernt werden.

Die Heilung ist nur selten eine unvollständige, bei Unruhe der Kranken, vorzeitigem Aufstehen, ungeschickter Bedienung durch ungeeignete Wärterinnen.

Dann empfiehlt sich die secundäre Naht[1]), die ich besonders bei der Rectoplastik mit sehr gutem Erfolge angewandt habe (siehe diese).

Volle Freiheit der Bewegung gewinnen die Frauen in der Regel erst zwei Monate nach der Operation. Den geschlechtlichen Verkehr lasse ich noch 2—3 Monate aussetzen, ebenso schwere Arbeit. Nach der Entlassung (22.—24. Tag p. op.) machen die Frauen nun auch selbst, natürlich mit gebotener Vorsicht, Vaginaleinspritzungen mit Acetum pyrolignosum rectificatum, einer Jodlösung (Tinct. jodi 25·0, Kal. jodat. 5·0, Aq. 170·0, 1 Esslöffel zum Liter laues Wasser) oder einem sonstigen schwachen Desinficiens, respective Adstringens. Sitzbäder werden erst nach einer weiteren Woche, dann aber zu grosser Annehmlichkeit der Patienten verordnet.

Diesem Operationsverfahren vindicire ich in erster Linie den Vorzug vor den anderen bisher bekannten, dass es sich an die anatomischen Verhältnisse der Theile unmittelbar anschliesst. Die Operation ist durchaus nicht complicirter als bei den sonstigen Verfahren, ja sie ist einfacher, weil die anzufrischenden Flächen in jedem Abschnitt der Operation kleiner sind. Demnach wird auch der weniger Geübte in geringerem Grade Gefahr laufen, dass die Wundränder sich nicht genügend zur Vereinigung bringen lassen. Dieses Verfahren ist weniger eingreifend, weil in jedem Zeitabschnitt die freiliegende Wundfläche kleiner ist, als bei den anderen Operationsplänen und dadurch einen grösseren Blutverlust vermeiden lässt. Endlich erfolgt die Heilung in der Scheide jedenfalls mit grosser Regelmässigkeit; dadurch ist schon sehr viel gewonnen, selbst wenn die Verheilung in der Raphe perinei misslingt, wie dies wohl gelegentlich durch Zufälle herbeigeführt werden kann, z. B. vorzeitiges Aufsitzen ungeduldiger Patienten, ungeschickte Handhabung von Seiten des Wartepersonals.

Ueber meine Erfahrungen mit diesem Verfahren habe ich in einer Mittheilung an die Gesellschaft für Geburtshülfe und Gynäkologie zu Berlin am 11. Dec. 1885 (vergl. Deutsch. med. Wochenschr. 1886, Nr. 2) berichtet.

Ueber die Entwicklung der Frequenz der Prolapsoperationen gibt folgende Tabelle Auskunft.

---

[1]) *J. Veit*, Gesellsch. f. Geb. u. Gyn. 1881. — Deutsch. med. Wochenschr. 1881, S. 280.

| | 1886 | 1887 | 1888 | 1889 | 1890 | 1891 | 1892 | Summa |
|---|---|---|---|---|---|---|---|---|
| Colporrhaphia ant. . . . . | 45 | 39 | 60 | 98 | 128 | 123 | 118 | 611 |
| Colporrhaphia post., *Martin* . . . . | 38 | 36 | 51 | 95 | 110 | 97 | 102 | 529 |
| Colporrhaphia post., *Hegar* . . . . . | 13 | 18 | 25 | 22 | 48 | 65 | 62 | 253 |
| Rectoperineoplastik . . . . . | 5 | 6 | 7 | 5 | 6 | 9 | 11 | 49 |
| Summa . . | 101 | 99 | 143 | 220 | 292 | 294 | 293 | — |

In kaum 4% war der Uterus soweit normal, dass ich auf seine Behandlung verzichten konnte; die Endometritis, Metritis, Lage- und Gestaltsveränderungen wurden in entsprechender Weise operativ angegriffen, wobei 12mal ohne weiteren Nachtheil der Douglas eröffnet wurde. 21mal wurde nach der Amputation und Aufrichtung vor der Prolapsoperation der Scheide dauernde Heilung von Retroflexion beobachtet. In den anderen Fällen (mehr als 90% litt an Retroflexion) trat dieser Gestaltfehler früher oder später wieder ein. Seit dem Sommer 1892 übe ich bei Retroflexion mit Scheidenprolaps das Verfahren der Vaginalfixation von *Mackenrodt* (S. 61). Dazu muss bei der Colporrhaphia anterior die Anfrischung vorn an dem unteren Drittel der Scheide weniger ausgiebig gemacht werden, damit für den das Corpus fassenden Faden genügender Halt bleibt. Die Ablösung der Blase bietet keine Schwierigkeit, ebenso wenig das Einnähen des Uterus in die vordere Scheidenwand.

Die Combination der vaginalen Totalexstirpation, welche oben erwähnt worden ist, habe ich bis Ende 1892 in 32 Fällen ausgeführt, *Mackenrodt* hat 6 Fälle in meiner Anstalt operirt. Nachdem der Uterus in der weiter unten zu beschreibenden Weise ausgelöst, wird die Colporrhaphia anterior mit breiter Gestaltung der Anfrischung im vorderen Scheidengewölbe vorgenommen. Der einzige Todesfall wurde durch eine am 16. Tage erfolgte Embolie der Art. pulmonalis herbeigeführt.

Bis Ende 1892 ist nur bei einer Patientin ein Recidiv des Prolapsus nach dieser Combination beobachtet worden. Die arme Frau musste schwer arbeiten, ohne ausreichende Mittel zum Sattwerden zu gewinnen.

Bei der Colporrhaphia anterior lege ich mehr Gewicht auf die Herstellung einer normalen Straffung im unteren Theile der vorderen Scheidenwand als im Scheidengewölbe. So nehme ich jedenfalls die starken Wülste unterhalb der Urethra weg, während ich die Anfrischungsfigur im Ganzen nicht allzugross mache. — Um einer dem Endresultat gefährlichen Verkürzung der vorderen Scheidenwand vorzubeugen, wird die straffe Entfaltung der vorderen Wand bis zum Ende der Naht beibehalten. Je mehr Etagen gebildet werden, um so weniger ist eine solche unerwünschte Verkürzung zu befürchten.

Die Colporrhaphia posterior operire ich nach *Hegar* bei geringer Erschlaffung des Beckenbodens und mässigem Descensus vaginae, sonst stets nach meiner Methode.

Nachblutungen kommen nur sehr selten vor, wenn die Wundflächen richtig aufeinander adaptirt sind.

In 9 Fällen entwickelte sich unter andauernder Temperatursteigerung eine mehr oder weniger ausgedehnte Parametritis. Von diesen 9 trat trotzdem in 7 Fällen sehr befriedigende Heilung ein, 1mal wurde wenigstens eine genügende Vermehrung des Septum recto-vaginale erreicht. Zweimal folgte eine lange dauernde Schmelzung des Exsudats. Einer dieser Fälle ist von anderer Seite etwa 9 Wochen nach der Operation durch Incision geheilt worden. Infection der Wunden ist sehr vereinzelt zu constatiren gewesen. Ich habe die Wunden nicht wieder aufgeschnitten.

Unvollkommene Heilung der Anterior kommt in etwa 3% vor. Die beiden seitlichen Anfrischungen der Posterior heilen constant, die Perineauxesis ist in circa 85% eine perfecte. Ungefähr in 12% kommen Unregelmässigkeiten der Narbe vor, die das Endresultat nicht stören, nur in 3% erfolgt die Vernarbung des Dammes per secundam intentionem. Berücksichtigt man, wie oft Prolapse mit alten Narben, chronischer Para- und Perimetritis, und Verlagerungen aller Art verbunden sind, so muss ein solches Resultat doch immerhin wohl als recht günstig bezeichnet werden, zumal wenn man bedenkt, dass dieses Complicationen sind, welche unter dieser Zahl von Fällen bei so ausgedehnten Wundflächen und so verschiedenartig vorher complicirten pathologischen Verhältnissen im Becken aufgetreten sind.

Von meinen Kranken ist nach Alter und Civilstand ungefähr der vierte Theil in der Lage, nach der Operation wieder schwanger zu werden. (Das Durchschnittsalter meiner Prolapspatienten beträgt etwas über 40 Jahre.) Von diesen habe ich nur 6 selbst oder meine Assistenten bei der Entbindung beobachtet. Eine grössere Zahl habe ich nach überstandenem Wochenbette früher oder später wieder zu untersuchen Gelegenheit gehabt; von wieder Anderen ist mir auf Umwegen von Schwangerschaft und späterem Befinden Nachricht zugegangen. Die, welche ich selbst in partu oder post partum gesehen habe, sind an ihrer Operationsnarbe intact über diese Prüfung des Operationsresultates hinweggegangen, es hatte die Geburt mit wenigen Ausnahmen einen durchaus normalen Verlauf gehabt. Wenn man bedenkt, wie oft man nur auf allerhand Umwegen von solchen Dauererfolgen Nachricht bekommt, und wie oft man besonders bei einer Clientel, die sich in ihrer Mehrzahl nicht am Orte des behandelnden Arztes befindet, überhaupt von den genesenen Patienten Nachrichten nicht mehr bekommt, so muss dieser Erfolg immer doch als ein recht befriedigender bezeichnet werden.

Jedenfalls kann ich nach diesen meinen Erfahrungen für mein Vorgehen bezüglich der Prolapsoperation dasselbe in Anspruch nehmen, was von anderen Operateuren ihrem Verfahren vindicirt wird: dass durch diese Art der Prolapsbehandlung weder das Geschlechtsleben der Frauen, noch auch ihre Fortpflanzungsfähigkeit beeinträchtigt wird, und dass auch in dieser Beziehung eine Art von Restitutio ad integrum erreicht wird.

Ich würde es als eine Unterlassungssünde betrachten, wenn ich nicht auch von denjenigen Fällen berichten wollte, in welchen das Resultat auf kürzere oder längere Zeit nur vorgehalten hat, also Recidive des alten Leidens eingetreten sind. Ich habe im Ganzen von 13 Fällen Nachricht bekommen, in denen Recidive eingetreten sind, und zwar waren darunter solche, bei denen theils durch Complicationen, wie Operation mit wahrscheinlich ungenügend präparirtem Catgut, durch Blutungen und die dadurch nothwendige Tamponade oder unvollkommene Abwartung der Reconvalescenz von Seiten der Patienten das Auftreten eines Recidives, ich möchte sagen, von vornherein wahrscheinlich gemacht worden war. Dahin sind von den 13 Fällen 7 zu rechnen.

Hierher rechne ich auch eine Frau, bei der das Recidiv, nachdem ich mit fortlaufenden Catgutfäden zunächst ein scheinbar ideal gutes Resultat erreicht hatte, schon drei Monate nach der Operation hervortrat; die Narbe in der Scheide und am Damm war auch dann noch als ausgezeichnet verheilt zu erkennen; es entwickelte sich ein eigenthümliches Oedem von der rechten Seite her, welches vielleicht nichts als eine allerdings sonst noch nicht beobachtete Wirkung der Verziehung in dem Beckenboden und von vorübergehender Bedeutung war, das aber immerhin die Empfindung des Recidivs in sehr qualvoller Weise bedingt und auch beim Pressen die rechte Seitenwand der Scheide im Introitus erscheinen liess.

4mal trat mit fortschreitender seniler Involution des ganzen Körpers bei augenscheinlich sehr unvollkommener Ernährung und sonstigem Mangel an Pflege auch ein entsprechender Fettschwund in den Genitalien stärker hervor und führte nun zu einer abermaligen Lockerung der einzelnen Theile im Beckenboden und zu dem Auftreten einer erneuten Inversion der Scheide, respective zum Recidiv des Prolapses. Bei 2 Frauen habe ich für das Auftreten der Recidive nach geradezu idealer Heilung der Operationswunde keinen Grund finden können.

In der Mehrzahl der Fälle von Recidiv war die Narbe selbst in ihren einzelnen Abschnitten sehr gut erhalten. Besonders auffällig waren drei Fälle von Recidiv, bei denen bei ruhiger Rückenlage der Patienten ein vollständiger Abschluss der äusseren Genitalien bestand, und nur beim Pressen die neuen Wulstungen der Scheidenwandungen hervortraten. Bei einigen dieser Frauen habe ich von vorneherein auf die erneute Vornahme einer Prolapsoperation verzichtet und habe die Frauen mit vaginalen Stützen versehen. In anderen Fällen genügte bei

früher Entdeckung der Neigung zu neuer Procidenz diejenige Behandlung, wie sie wohl allgemein bei den Anfangsstadien der puerperalen Prolapse angewandt wird: Tannin-Glycerin-Tampons, adstringirende Einspritzungen, Ruhe, Sitzbäder, möglichste Vermeidung jeder Körperanstrengung. Ganz besonders wichtig erschien mir in allen Fällen das Verbot der geschlechtlichen Reizung dieser Theile. — Nur 3mal haben die Frauen sich einer nochmaligen Prolapsoperation unterzogen. Zwei sind dadurch vollkommen geheilt und zu andauernder Arbeit am Waschfass fähig geworden; zwischen der ersten und zweiten Operation lag ein Zeitraum von fünf Jahren. Die andere ist die oben S. 120 erwähnte.

### III. Dammriss. Dammbildung.

Die Verletzungen des Dammes entstehen in überwiegender Häufigkeit während der Geburt, nur selten ausserhalb dieses Zusammenhanges in Folge von Verletzungen, Fall, Stoss, bei gewaltsamem geschlechtlichen Verkehr oder bei Entfernung von Neubildungen.[1])

Stets hat man unmittelbar nach der Entstehung des Dammrisses die Vereinigung der Wundränder zu versuchen. Manchmal stellen sich dem unüberwindliche Schwierigkeiten entgegen, wie sie in der augenblicklichen Nothlage der Kreissenden oder der Verletzten begründet sind, oder die Verheilung der gewaltsam getrennten Gewebsmassen wird durch Gangrän oder durch Wochenbetterkrankungen gestört. So mag es kommen, dass so häufig Dammrisse erst verhältnissmässig spät und nachdem sie lange vernarbt sind, zur Wahrnehmung, respective zur Operation kommen. Manche Aerzte sehen in dem Nähren eine Contraindication für plastische Operationen, häufiger schlägt der erste Heilversuch fehl und wird der zweite auf lange Zeit hinaus verschoben. Die entstellendsten Narben habe ich nach den Spaltungen des Dammes nach *Dührssen* gesehen. In wieder anderen Fällen ist Unaufmerksamkeit des Pflegepersonals und Indolenz der Patienten die Ursache der Verschiebung der Operation; erst wenn sich weitere Folgeerscheinungen an den Defect im Beckenboden anreihen, suchen die Patienten Abhülfe.

Die Dammrisse sind incomplete oder complete.

1. Der incomplete Dammriss. Der Damm reisst in der Regel in der Raphe perinaei von der Commissura post. an bis dicht vor den Anus. In die Scheide hinein verläuft der Riss meist in der Medianlinie bis an das untere Ende der Columna rugarum post., umgreift diese von einer oder von beiden Seiten. Weiter hinauf läuft der Einriss entlang der Seite, auf welcher das Hinterhaupt geboren wird (Fig. 81). Nur selten durchbricht der Riss die Columna rugarum und sprengt ein Stück

[1]) Vergl. *Schülein*, Zeitschr. f. Geb. u. Gyn. XXI.

derselben seitlich ab. — Bei der spontanen Ueberhäutung tritt an die Stelle der Commissur ein meist durch seine weisse Beschaffenheit ausgezeichnetes derbes Narbengewebe, dessen strahlige Ausläufer die Umgebung in unregelmässiger Weise verziehen. Dicke Hautwülste treten zwischen den Strahlen des Narbengewebes hervor. Die Narbe kann auch bei unverletztem Darm die Ausdehnungsfähigkeit der vorderen Umgebung des Rectum beschränken und die Entleerung des Darmes in gewissem Grade behindern. Der Introitus klafft, die seitlichen Scheiden-

Fig. 81.

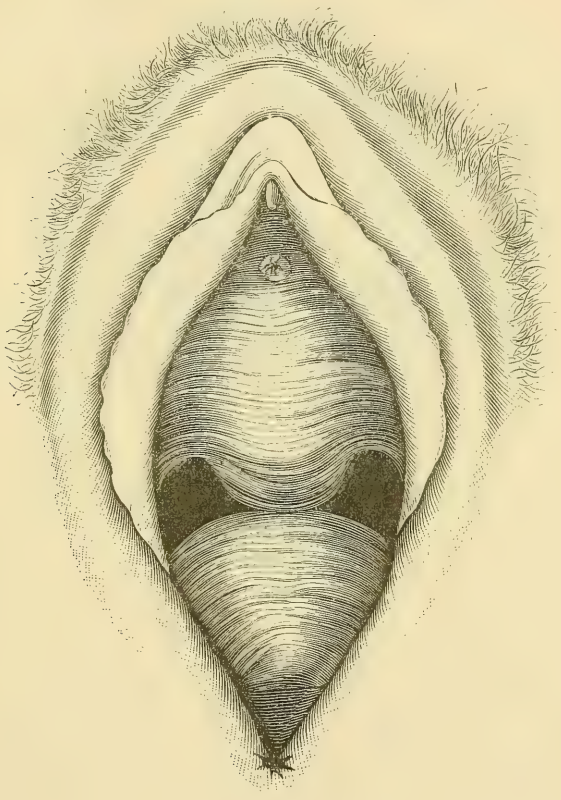

Oberflächlicher Dammriss.

wände wulsten sich mit den vorderen und hinteren heraus; unter Cystocele- und Rectocelebildung kommt es zur vollständigen Procidenz.

2. Completer Dammriss. Das Darmrohr wird meist in der Mitte der vorderen Peripherie gespalten. Höher hinauf folgt der Schlitz dem Weg, welchen die Verletzung in der Scheide nimmt. Die Narbenretraction führt zu einem weiten Klaffen des Mastdarms. Die Stümpfe des Sphincter ziehen sich weit zurück, die Schleimhaut stülpt sich hochroth hervor, ja es kann zu einem ausgedehnten Schleimhaut-

prolaps kommen (Fig. 82). Nur selten sieht man den Darm länger als bis zu 5 Cm. hinauf eingerissen; viel häufiger ist nur der Sphincter

Fig. 82.

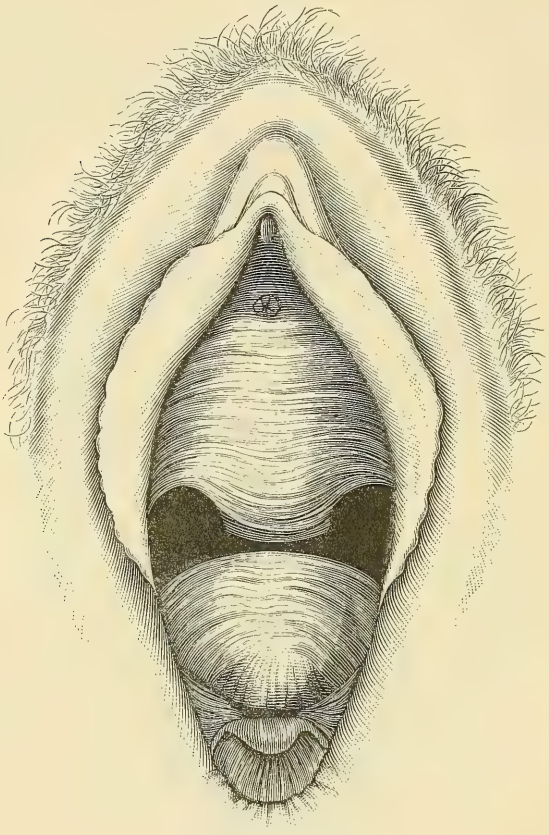

Damm- und Mastdarmriss.

ani durchgerissen, so dass der Darm in der Ausdehnung von etwa 2—3 Cm. geöffnet ist. Bemerkenswerth selten kommt es gerade bei solchen hochliegenden Dammrissen und ausgedehnten Zerstörungen zum Vorfall des Uterus, weil dieser, und mit ihm der ganze Beckenboden, dabei durch Exsudate, die sich im Anschluss an die schwere Entbindung entwickeln, im Becken festgehalten wird.

Der Riss trifft zuweilen den Darm nicht median, sondern umgreift ihn von der Seite, so dass das Lumen des Darmes seitwärts geöffnet ist; noch seltener lässt die Verletzung den Darm vollständig intact und geht an seiner Seite weit nach hinten bis in die Nähe des Os coccygis, unter Spaltung also des sogenannten Hinterdammes.

Symptome der Dammrisse. Nur sehr selten führen die Dammrisse unmittelbar zu grösseren Blutverlusten. Auffallender Weise

bluten die nicht-puerperalen Dammverletzungen stärker als die puerperalen. — Auch bei sehr grosser Ausdehnung der Verletzung sieht man die Frauen im Verlauf der Vernarbung ohne jedes ärztliche Hinzuthun über alle Beschwerden hinwegkommen. Nach und nach gewinnen sie einige Gewalt über ihren Darm und den Beckenboden, und klagen nicht. Im Gegensatz zu Diesen klagen Andere schon bei ganz geringfügigen Verletzungen des Dammes, ehe es noch in Folge des Offenstehens des Introitus zu einem chronischen Reizzustand im unteren Theil der Vagina oder gar zu wirklichem Vorfall derselben gekommen ist. Sie haben unerträgliche Beschwerden, die sie verhindern zu gehen und zu stehen, die sie zu jeder Arbeit unfähig machen, und die nur in ruhiger Rückenlage ein erträgliches Befinden gestatten. Die weiteren Beschwerden des Dammrisses sind im Wesentlichen mit der Störung in der Continuität des Beckenbodens verbunden. Wenn dieser den Uterus, die Blase und die Intestina nicht mehr tragen kann, wenn sich die Scheidenwandungen in das Lumen der Scheide hineinstülpen, dann entwickelt sich ein Gefühl des Offenstehens der Scheide und die Furcht vor dem Herausgleiten der Eingeweide, welche ausserordentlich qualvoll sind. Auch bei incompleten Dammrissen treten die Erscheinungen des Descensus und Prolapses der Scheide und des Uterus hervor; gerade bei solchen Frauen kommt im weiteren Verlauf Prolapsus vaginae post. mit Rectocele häufig zur Entwicklung. Gesellen sich bei klaffendem Lumen durch den in die Scheide eindringenden Staub, durch die Benetzung mit Urin und Koth Reizerscheinungen in den unteren Theilen der Vagina hinzu, so können schon incomplete Dammrisse recht erhebliche Beschwerden machen. Bis zur Unerträglichkeit aber steigern sich die Beschwerden häufig dann, wenn bei completer Dammzerstörung die Patienten die Gewalt über das Rectum verloren haben, wenn sich nicht blos Kothmassen, sondern vor allen Dingen Flatus auch nur zeitweilig uncontrolirt entleeren. Ueber die wirkliche Belästigung hinaus werden solche Frauen durch dieses Uebel gesellschaftlich in unerträglicher Weise gestört und verfallen einer melancholischen Gemüthsstimmung.

Prognose. Eine Besserung ohne Herstellung der normalen Beziehungen der Theile zu einander ist nicht zu erwarten, obwohl incomplete Risse ab und zu im Puerperium vollständig spontan heilen. Heilung ist bestimmt nur von einer plastischen Operation zu erwarten.

Für die Operation des Dammrisses gelten verschiedene Vorschriften, je nachdem das Uebel unmittelbar nach der Entstehung oder längere Zeit darnach zur Behandlung kommt.

1. Der frische Dammriss wird unzweifelhaft am geeignetsten dadurch geheilt, dass man die eben von einander getrennten Theile in ihrer früheren Beziehung zu einander wieder vereinigt. — Wenn möglich, ist die Patientin zu narcotisiren. Oft sind allerdings die eben Entbundenen

ohnehin so erschöpft, dass sie von dem Vorgang nicht viel Schmerzen verspüren, oder aber die nicht zahlreichen Stiche geduldig aushalten. Die Narcose hat aber den grossen Vortheil, dass man die Patientin bequem, etwa auf einem Tisch lagern kann. Die Wundfläche wird gründlich gereinigt, sowohl durch permanente Irrigation von anhaftendem Blut, als auch mit der Scheere von zerrissenen Gewebsfetzen. Man adaptirt die zusammengehörigen Theile und vereinigt sie durch nicht zu eng nebeneinander liegende tiefgreifende Nähte. Es dürfen keine Höhlen zwischen den Wundflächen übrig bleiben. Entsprechend dem Verlauf des Risses umgreift die Naht, je nachdem die Wunde seitlich an der Columna rugarum herumläuft, dieselbe von der Seite, schliesst die Raphe perinaei und die hintere Commissur; jedenfalls verbindet sie in ganzer Ausdehnung und sehr fest die getrennten Wundflächen.

Noch einfacher ist die Naht mit dem fortlaufenden Catgutfaden, wobei die Abkürzung der Operation an der erschöpften und schweissgebadeten Frau und die grosse Sicherheit vor Reizung durch die von Lochialsecret bespülten Fäden erheblich in's Gewicht fallen. Die Fadenführung gestaltet sich je nach der Ausdehnung des Risses; in einer oder mehreren Etagen wird die Tiefe der Wunde vereinigt, ehe die äussere Wunde geschlossen wird. [1])

Auch diese frischen puerperalen Wundlinien werden am besten im Verlauf der Heilung nur äusserlich abgespült. Die Wöchnerinnen müssen bis zum 14. Tage liegen; vom 10.—12. Tag werden die äusseren Fäden entfernt, falls Seide dazu verwandt worden ist. Vaginale Ausspülungen sind besser ganz zu vermeiden.

2. Bei der Operation des vernarbten incompleten Dammrisses gelten für Viele dieselben Vorschriften, wie sie für die Operation der Colporrhaphia post. beschrieben worden sind.

Zur Zeit beherrscht die Methode der Lappenspaltung, wie sie seit 1880 von *Lawson Tait* [2]) in die Praxis eingeführt ist, dieses Gebiet. Das Verfahren, welches von *v. Langenbeck* [3]) zuerst, dann in anderer Form von *Wilms* [4]), *Staude* [5]) und Anderen angegeben ist, sei hier nur erwähnt.

In Deutschland hat sich *Sänger* [6]) in ausgiebigster Weise um Geschichte, Begründung und Ausbildung dieses Verfahrens verdient gemacht, in England *Simpson* [7]), in Frankreich *Doléris*. [8]) Das Princip der Lappenoperation zeigen die beistehenden Skizzen, welche dem Lehrbuch von

[1]) *Bröse*, Centralbl. f. Gyn. 1883, S. 777.
[2]) Obst. soc. of London. XXI, 1879—1880.
[3]) *Biefel*, Monatsschr. f. Geburtsh. XV, 1860, S. 401.
[4]) *Güterbock*, Archiv f. klin. Chirurgie. XXIV, 1879.
[5]) Zeitschr. f. Geb. u. Gyn. V, 1880.
[6]) *Volkmann's* klin. Vorträge. Nr. 301.
[7]) Manual of Gynecol. 1886, III, 15.
[8]) Nouv. arch. d'obst. 1891, Nr. 6.

*Fritsch* (Ed. V, S. 48) entnommen sind (Fig. 83). Die Figuren 84 und 85 demonstriren das Verfahren von *Tait,* die Figuren 86 und 87 das von *Simpson.*

Meine Erfahrungen mit der Lappenplastik sind in der Berl. klin. Wochenschr., 1889, Nr. 6, niedergelegt. Im weiteren Verlauf bin ich davon vollständig zurückgekommen, weil ich beobachtete, dass die Kranken heftige und nicht gleichgiltige Beschwerden von Seiten des Darms bekamen. Es bildete sich eine Tasche in der vorderen Mastdarmwand, in der sich der Koth staute, aus der er nur mit grosser Mühe entleert werden konnte. In zwei Fällen hatte sich unter den gewaltsamen Expressionsbemühungen

Fig. 83.

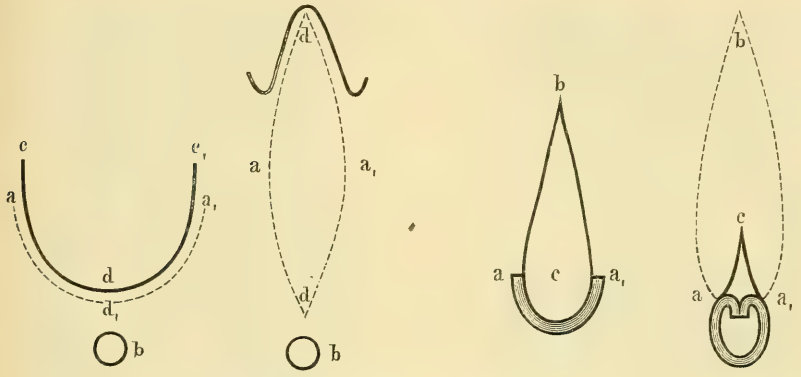


Lappenoperationsskizzen. (*Fritsch,* a. a. O. S. 48, I.)

Operation des incompleten Dammrisses. *c c,* Hintere Commissur. *a a,* Halbmondförmiger Hautschnitt, von welchem aus man sich in die Tiefe präparirt. *b* After. — Durch Verzerrung des Punktes *d* nach oben und *d,* nach unten ist aus der Querwunde eine senkrechte geworden. Die Punkte *a a,* Endpunkte des Querschnittes, liegen in der Mitte der senkrechten Wunde.

Operation des completen Dammrisses *a a,* Enden des durchrissenen Sphincter ani. *c* Mastdarmspalte. *b* Oberes Ende der Mastdarmdurchtrennung. *a b* und *a, b* Narbige Ränder, wo Scheide und Mastdarmschleimhaut an einander stossen, und wo das Messer beide Gebilde trennt. — Verzerrung der Scheide nach oben. *a c a,* Mastdarmspalte. *a b a* Scheidenwände.

eine Darm-Dammfistel entwickelt. Ich musste bei diesen beiden die Narbe wieder spalten und durch eine gewöhnliche Rectoplastik ersetzen.

Ich selbst habe anfangs die completen Dammrisse nach den Vorschriften von *Hegar*[1]) operirt. Dann habe ich unter dem Eindruck der Darlegungen von *Freund*[2]) auch für die Dammoperationen stets dahin getrachtet, dass hier die anatomisch zusammengehörigen Theile, unter Schonung der für die hintere Scheidenwand in der Columna rug. gegebenen Stütze, vereinigt werden.

### Operation des incompleten Dammrisses.

Nach entsprechender Vorbereitung durch mehrtägige gründliche Ausleerung des Darmes wird Patientin gehörig abgeseift und im Sitzbad

[1]) Operative Gyn. Ed. III, S. 802.

[2]) Archiv f. Gyn. 1873, VI, S. 317. — Naturforschervers. v. Wiesbaden.

desinficirt. Man wählt gern die Zeit zwischen zwei Menstruationen, jedenfalls vermeidet man die Zeit unmittelbar vor der Regel. 2—3 Tage nach der Operation hat die Menstruation keinen nachtheiligen Einfluss mehr.

In Narcose wird Patientin entsprechend Fig. 15 gelagert. Dann wird (unter permanenter Irrigation mit einer 1%igen Kochsalzlösung) die obere Grenze der Dammverletzung mit einer Kugelzange gefasst und so nahe als möglich an den Introitus herabgezogen. Liegt die Grenze an der Seite der Columna rug., dann kommt die Kugelzange

Fig. 84.

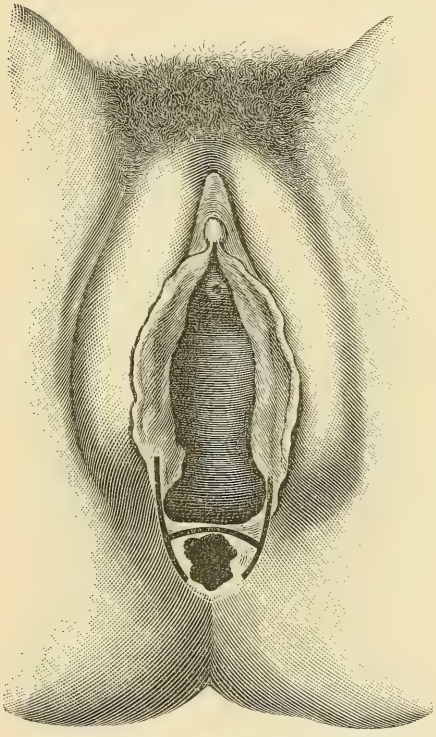

*Lawson Tait,* Lappenoperation.
*Hofmeier,* Operationslehre. Ed. II.

Fig. 85.

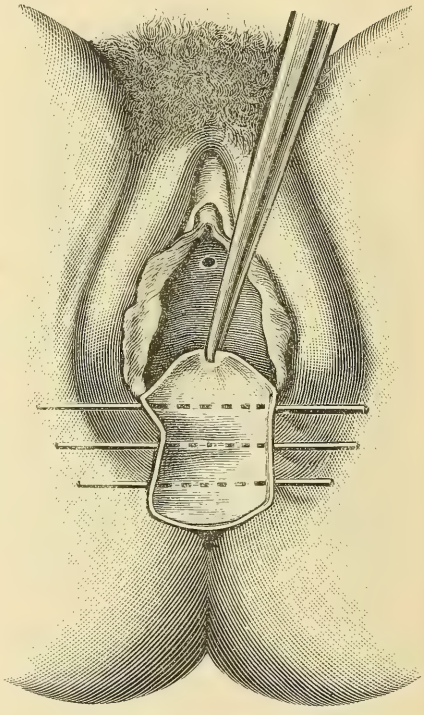

*Lawson Tait,* Lappenoperation.
*Hofmeier,* Operationslehre. Ed. II.

in die Seitenfalte zu liegen; liegt sie in der Medianlinie, so ist in diese das Instrument einzusetzen. Mit zwei Kugelzangen wird die Scheide da gespannt, wo der Riss am unteren Ende der Columna rug. post. in die Medianlinie ausläuft. Zwischen diesen Kugelzangen wird die Narbe umschnitten und abpräparirt, die gut geglättete Wundfläche vernäht.

Die dadurch hergestellte lineare Narbe endet am unteren Ende in der Mitte der Columna rugarum. Die Kugelzangen werden entfernt, die bis jetzt herabgezogenen Scheidenwandungen werden zurückgeschoben.

Ist die Columna von beiden Seiten durch Narbenzüge umgriffen, so erfolgt die Anfrischung derselben nacheinander, ebenso wie bei der Prolapsoperation.

Zur Herstellung des eigentlichen Perineum wird ein Lappen ausgelöst, der oben an die Columna rugarum, unten bis an das untere Ende der Narbe, vor dem Anus reicht. Die seitliche Begrenzung liegt am unteren Ende der Nymphen. Ist die Narbe unregelmässig, so folgt die Anfrischungsfigur dieser Unregelmässigkeit.

Die Kugelzangen werden in das untere Ende der Columna, an die untere Grenze der Narbe vor dem Anus, an die unteren Enden der

Fig. 86.

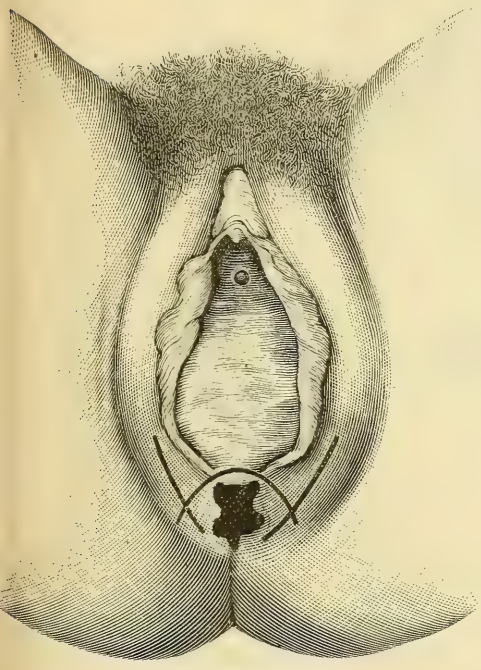

*A. R. Simpson,* Lappenoperation.
*Hofmeier,* Operationslehre. Ed. II.

Fig. 87.

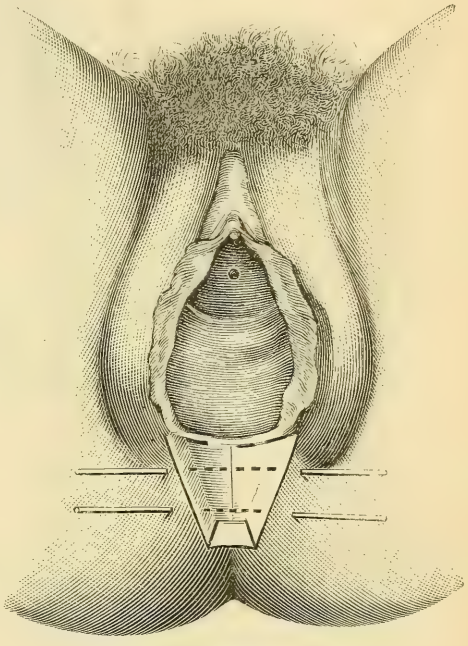

*A. R. Simpson,* Lappenoperation.
*Hofmeier,* Operationslehre. Ed. II.

Nymphen eingesetzt, zwischen ihnen spannt sich das Operationsfeld. Es wird in dem Rahmen, der durch die Kugelzangen angedeutet ist, umschnitten, der umschnittene Lappen in continuo ausgelöst. Die Wundfläche wird geglättet, wobei die permanente Berieselung wesentlich hilft, die Unebenheiten der Wundfläche deutlich zu machen.

Die Naht beginnt an dem oberen Wundwinkel an der Columna. Hier genügen 2—4 Knopfnähte, um die Wundränder bis zu der Stelle zu vereinigen, wo die Wunde zu breit ist, als dass sie mühelos zusammengezogen werden könnte. Dann beginnt die fortlaufende Naht. Der Anfang des fortlaufenden Fadens wird auf dem Wundrand in der Scheide ge-

knotet; dann wird die erste Etage in der Tiefe, in der Medianlinie eingelegt. Darauf folgt eine zweite, falls die äusseren Wundränder nicht alsbald ohne jede Zerrung vereinigt werden können (Fig. 88).

Fig. 88.

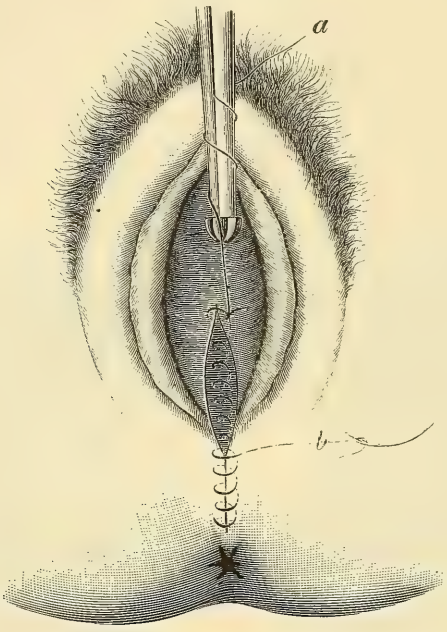


Oberflächlicher Dammriss. Fortlaufende Etagennaht.
*a* Oberes Fadenende in der *Baumgärtner*'schen Pincette. *b* Der zum Nähen verwendete Faden mit Nadel.

Ich nähe nur mit Juniperuscatgut mit dem fortlaufenden Faden und brauche gewöhnlich einen Faden für die Scheide und nach 2 bis 3 Knopfnähten einen für das Perineum.

Fig. 89 zeigt die Nahtführung für die Knopfnähte. Die Nachbehandlung ist oben angedeutet.

Operation des completen Dammrisses.

Bei der Operation des completen Dammrisses gilt es zuerst Darm- und Scheidenrohr herzustellen, dann den Damm aufzubauen. Die Anfrischung kann sehr schwer sein, wenn die Narbenbildung sehr ausgedehnt, der Defect gross und die Schleimhaut des Darmes sehr weit verzogen ist. Zudem blutet diese leicht.

Damit nicht während der Operation Darminhalt fortdauernd sich hervordrängt, ist eine gründliche Vorbereitung der Kranken unerlässlich. Nachdem sie mehrere Tage hindurch sehr energisch abgeführt haben, gebe ich ihnen vom Abend des Tages vor der Operation an bis zur Operation selbst nur wenig und flüssige Nahrung, lasse sie wiederholent-

lich in desinficirenden Flüssigkeiten baden, Ausspritzungen machen und ihnen am Morgen, circa 4—5 Stunden vor der Operation, ein grosses Klysma aus lauem Wasser reichen.

Fig. 89.

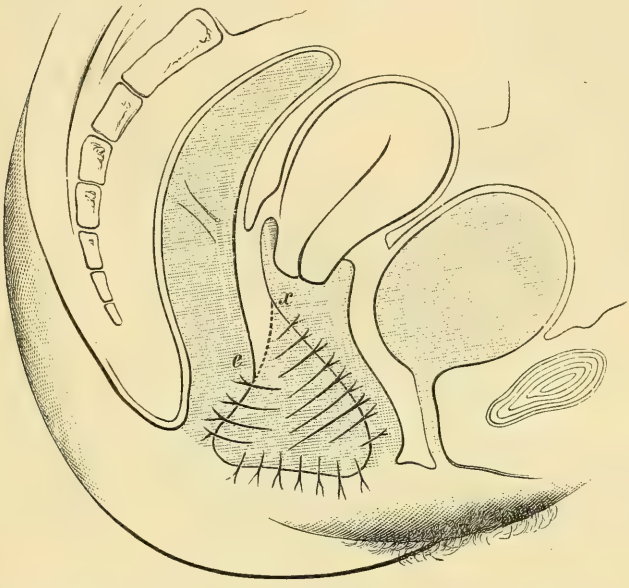


Knopfnähte bei Damm- und Darmriss. Nach *Hegar* und *Kaltenbach*. Operative Gynäkologie. Ed. III.

Die Narcose ist unerlässlich. In Steissrückenlage prüft man die Ränder der Wunde auf ihre anatomische Zusammengehörigkeit und frischt da, wo der Scheidenriss, der ja in der Regel höher hinaufgeht als der Darmriss, die Columna rugarum umgreift, an. Die Anfrischung muss ziemlich hoch hinauf in die Scheide reichen, damit schon hier das Septum recto-vaginale möglichst verdickt wird, ehe im Verlauf der weiteren Vernähung die Spitze der Darmwandverletzung (Fig. 89 *e*) erreicht wird. Die geringe Ausdehnung des Septum an dieser Stelle erschwert ohnehin die Vernähung ausserordentlich und gefährdet erfahrungsgemäss das Resultat durch die Entwicklung einer Mastdarmscheidenfistel.

Ich nähe die angefrischte Wunde mit Juniperuscatgut und fortlaufend wie bei dem incompleten Riss.

Dann erst umschneide ich den Rest der Narbe im Introitus. Der Rahmen wird durch die Kugelzangen gespannt, welche an der Spitze der Columna, an dem unteren Ende der Nymphen und endlich da angesetzt werden, wo der Rand des Anus an der Narbe kenntlich ist. Aus diesem Rahmen wird alles Narbengewebe sorgfältig entfernt (Fig. 90 *a* und *b*).

Der Anfang des fortlaufenden Fadens wird in der Scheide, an der Columna rugarum geknotet. Die ersten Fadentouren kommen in das Septum zu liegen. Dadurch, dass der Assistent das Fadenende mit der *Baumgärtner*'schen Pincette angezogen hält, wird das Septum breit entfaltet.

Fig. 90 *a*.

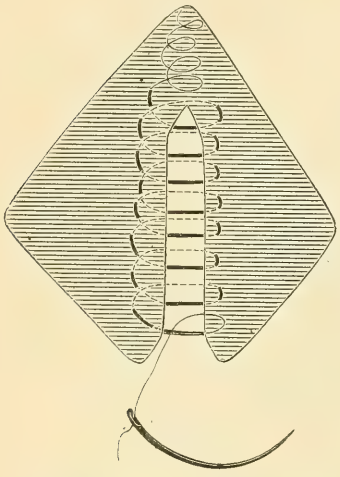

Rectoperineoplastik nach *A. Martin*, mit fortlaufendem Catgutfaden.

Der Darm wird so geschlossen, dass die Nadel die Schleimhaut nicht berührt, sondern unmittelbar daneben eindringt.

Gewöhnlich komme ich dicht an dem rechten Randsaum im Rectum mit der Nadel heraus, steche links dicht unter der Schleimhaut ein, fasse eine kräftige Gewebsmasse, steche auf der linken Seite, etwa einen halben Centimeter von der Darmschleimhautgrenze, aus.

Die Nadel wird dicht daneben auf der linken Seite wieder eingestochen, unter der Wundfläche nach rechts herübergeführt, ausgestochen. Dicht daneben dringt sie, also auf der rechten Seite, wieder ein, um am Mastdarmschleimhaut-Wundrand hervorzukommen (Fig. 90 *b*).

Ist das Darmrohr in ganzer Ausdehnung bis zum Anus geschlossen, so wird mit demselben Faden zurücklaufend die erste Etage in der Wundfläche gebildet, vom Perineum aus aufwärts bis in die Scheide nahe am oberen Wundwinkel. Genügt diese Etage, so reiht sich an den Abschluss der Wunde in der Scheide zuletzt der des Dammes an. Sind die Wundflächen noch zu gross, so muss eine zweite Etage gebildet werden; in der Regel kann dann der äussere Wundrand mühelos vernäht werden.

Bei der Naht mit Knopfnähten legt man erst 2—3 Fäden durch das Darmrohr und knotet sie auf der Darmschleimhaut, dann wird entsprechend dem Fortschreiten der Vereinigung die Scheide abwechselnd vernäht. Wenn dann die Fäden weiter von Scheide und Darm aus so gelegt werden, dass sie mit ihren tiefsten Stellen zwischen einander liegen und der Darm selbst hergestellt ist, so bleibt in der Regel nur noch die Vereinigung des unteren Abschnittes des Introitus, um auch das Scheidenrohr vollständig zu schliessen. In diesem Stadium der Operation legen sich die Wundränder, welche zur Raphe perinaei vereinigt werden sollen, eng aneinander und lassen sich mühelos durch oberflächliche Suturen von der äusseren Haut aus verschliessen. Dabei ist darauf zu achten, dass in der Tiefe keine Höhlenbildung bestehen bleibt.

Die Fäden werden kurz abgeschnitten, die Wunde gereinigt, die Patientin mit zusammengebundenen Beinen in's Bett gebracht.

Ist die Columna rugarum von der Narbe rings umgriffen, oder ihr unteres Ende abgesprengt, so muss die Anfrischung diesen Verhältnissen Rechnung tragen.

Für die Operation der completen Dammrisse sind verschiedene Modificationen, besonders in der Nahtführung, in Vorschlag gebracht worden. So hat man das Knoten der Fäden auf der Darmschleimhaut

Fig. 90 A.

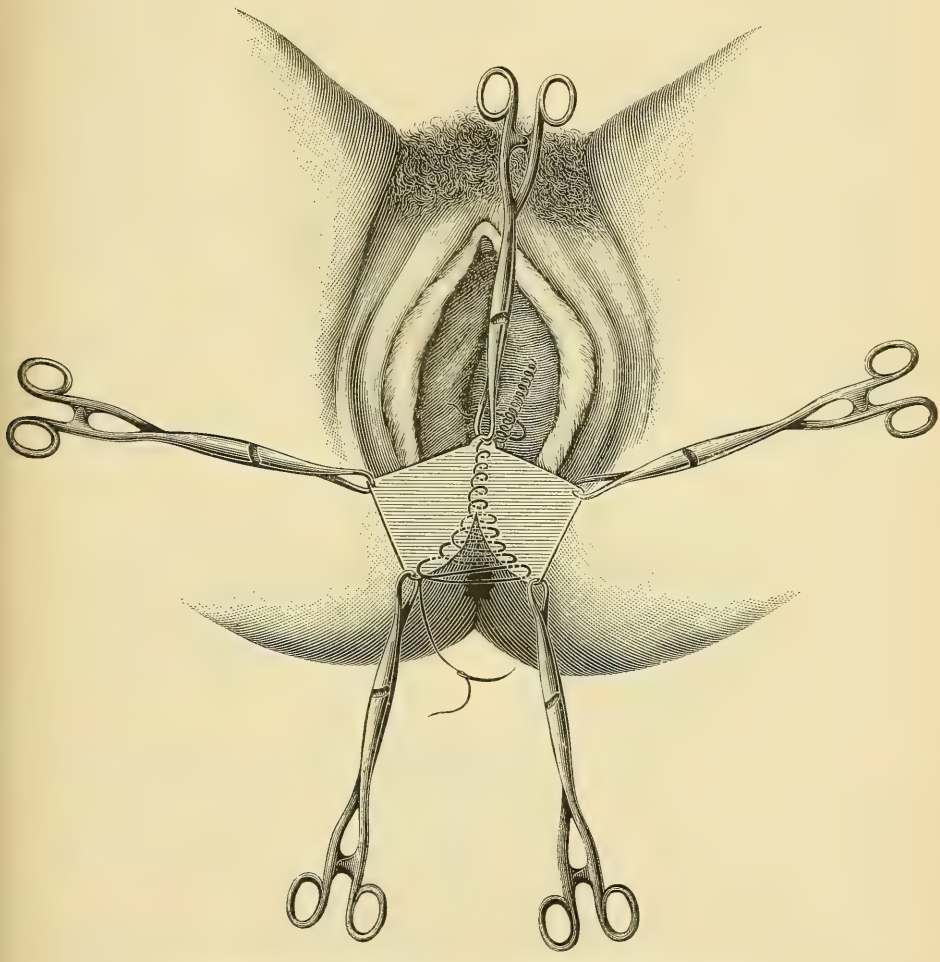

Rectoperineoplastik nach *A. Martin*, mit fortlaufendem Catgutfaden.

zu vermeiden gesucht und eine Achtertour angelegt, bei welcher der Faden in der Scheide selbst geknotet wird. *Heppner*[1]) hat zu einer Achtertour metallene Fäden geschlungen und nach Darm und Scheide hin geknotet. Dann hat man versucht, die Fäden nur ganz oberfläch-

[1]) *Langenbeck's* Archiv. Bd. X u. XV.

lich in das Darmrohr zu legen und unterhalb der obersten Scheidensutur angefangen alle Fäden vom Perineum aus einzulegen, so dass Perineum und Scheide dadurch geschlossen werden. Diesem Verfahren ähnelt das von *Hildebrandt*[1]) und *J. Veit*[2]) für die Operation frischer Dammrisse angegebene, bei welchem auch die Fäden vom Perineum aus eingelegt werden sollen. Die schräge Verschnürung der zu vereinigenden Wundflächen dürfte der Heilung nicht günstig sein.

Knotet man Knopfnähte nach Scheide, Darm und Damm, so wird das Septum sehr schmal. Die fortlaufende Catgutnaht vermeidet durch ihre Etagen diesen Uebelstand völlig.

Um den Abgang der Darmgase zu erleichtern, wird ein dünnes Gummiröhrchen in den Darm eingeschoben. Opiate gebe ich nicht, nur 1—2 Morphiumdosen am ersten, respective zweiten Tage. Am sechsten Tage wird Ol. Ricini gegeben. Sobald die Entleerung naht, wird durch das Röhrchen eine Oeleinspritzung in den Darm gemacht, um die Kothmasse geschmeidig zu machen. Das Röhrchen wird mit ausgestossen. Von da ab lasse ich die Kranken jeden zweiten Tag abführen.

Die Kranken müssen drei Wochen gleichmässig ruhig liegen, ehe die Dammnarbe genügend consolidirt ist, um das Aufsitzen zu ertragen. Auch die Dammplastiken werden nur dann abgespült, wenn Urin, respective Koth entleert worden ist, im Uebrigen lasse ich die Narbe vollständig in Ruhe, bedecke sie weder mit einem desinficirenden Stoffe, wie etwa Jodoform, noch mit Watte oder sonst irgendwie. Die Catgutfäden braucht man nicht zu entfernen. Seidenfäden entleeren sich oft, soweit sie im Darm liegen, nachdem sie zum Theil durchgeschnitten haben, mit dem Koth. Die Fäden des Perineum werden zwischen dem 10.—12. Tage mit sehr grosser Vorsicht entfernt, während die Patienten im Bett bleiben; die Fäden der Scheide kann man nach und nach wegnehmen.

Wenn die Heilung nicht vollständig per primam erfolgt, schabe ich nach dem Vorschlag von *J. Veit*[3]) die Granulationen mit dem scharfen Löffel ab und lege eine secundäre Naht an. Darnach müssen die Kranken wieder mindestens zwei Wochen liegen. Ich habe noch keinen Misserfolg nach einer solchen secundären Naht gesehen.

Als Nachcur verordne ich Scheidenausspülungen mit Jodtinctur für vier Wochen, dann solche mit Holzessig für weitere acht Wochen. Ausser sehr consequenter Fürsorge für regelmässige Verdauung empfehle ich für 6 Wochen nach der Operation Sitzbäder mit Eichenrindenabkochung und suche den ehelichen Verkehr möglichst auf sechs Monate zu verhindern.

---

[1]) Die neue gynäkologische Klinik in Königsberg. 1876, S. 45.

[2]) Deutsche med. Wochenschr. 1881, S. 280.

[3]) a. a. O.

## IV. Inversio uteri.

Die Inversio uteri ist in der Regel die Folge einer Störung der Nachgeburtsperiode. Meist entwickelt sie sich durch den ungeschickten Zug an dem Nabelstrang und durch diesen an der Placenta, wie er früher zur Entwicklung der Nachgeburt üblich war und auch heute noch nicht ganz aus der Praxis verbannt ist. Nur selten dürfte die Inversion die Folge einer ungeschickten Ausübung des sogenannten *Credé*'schen Handgriffes sein, noch seltener aber entsteht sie ohne diese beiden ursächlichen Verhältnisse durch unregelmässige Contractionen der Uteruswand oder anderweite Einwirkung auf dieselbe. Ausserhalb des Puerperium entsteht die Inversio uteri in Folge der Austreibung intrauteriner Neubildungen. Es handelt sich in diesen Fällen meist um Fibromyome, die in ihrem Wachsthum allmälig polypös geworden, als Polypen Uteruscontractionen angeregt haben und schliesslich spontan geboren worden sind, während sie mit ihrem Stiel den Fundus nachziehen. Der Uterus selbst ist bei diesen Vorgängen in seinen Wandungen sehr häufig atrophirt oder fettig entartet, besonders in der Gegend der Insertion des polypösen Gebildes.

Nur selten kommt das Anfangsstadium der Umstülpung des Uterus zur Beobachtung, in dem der Fundus oder die betreffende Stelle der

Fig. 91.

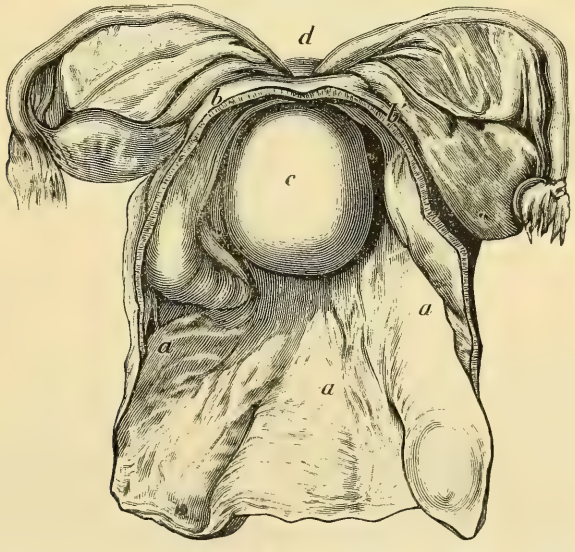


Inversio uteri incompleta. Nach *E. Martin's* Handatlas, Ed. II, T. XLV.
*a* Scheide, von hinten aufgeschnitten. *b b* Collum. *c* Corpus. *d* Aeussere Wand des Collum.

Uteruswand stark eingezogen, mit der Innenfläche etwa bis zur Gegend des inneren Muttermundes reicht. — Einstülpung des Uterus. Die Umstülpung erstreckt sich entweder nur auf das Corpus uteri, welches

durch das Collum hindurch mit dem Fundus durch den äusseren Muttermund in die Scheide sieht — Inversio uteri incompleta (Fig. 91 und 92). Oder Corpus und Collum sind umgestülpt — Inversio uteri completa — und liegen in der Scheide. In extremen Fällen ist der völlig umgestülpte Uterus bis vor die Genitalien hervorgesunken — Inversio uteri completa cum prolapsu (Fig. 93).

Im Puerperium ist die Entstehung der Inversion immer eine plötzliche und daher stets von äusserst bedrohlichen Erscheinungen begleitet. Ausserhalb des Wochenbettes vollzieht sich die Inversion öfters allmälig; die austreibenden Kräfte des Uterus entwickeln sich erst sehr langsam bis zu der Intensität, welche nöthig ist, den Fremd-

Fig. 92.

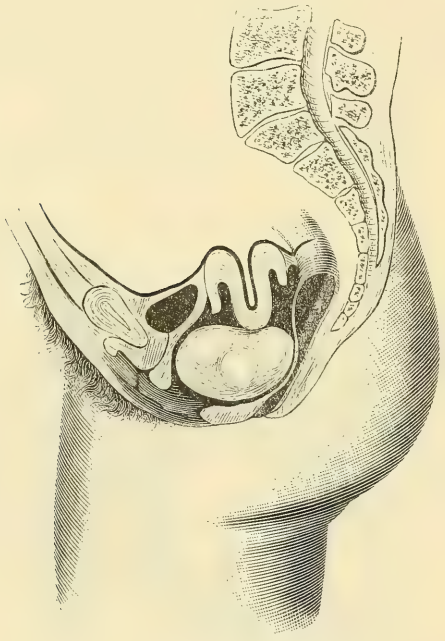

Inversio uteri incompleta: Myoma fundi.

körper zu gebären und dabei die Umstülpung zu Stande kommen zu lassen. Uebrigens kann, dem Vorgange in puerperio gleich, auch hier die Inversion sehr plötzlich vor sich gehen und dann in ihren Erscheinungen sich sehr eng an die puerperalen Verhältnisse anlehnen.

Unter den Symptomen macht sich zunächst die profuse Blutung bemerkbar, so dass manche dieser Patienten anämisch unmittelbar zu Grunde gehen. Andere erliegen im Shock.

Ich selbst fand eine Frau mit completer Inversion todt vor, als ich nicht ganz eine Viertelstunde nach der Entwicklung der Nachgeburt (durch die Hebamme mittelst Zug am Nabelstrang) bei der Wöchnerin eintraf. Die Menge des abgegangenen Blutes allein konnte den Tod nicht erklären; er war erfolgt, nachdem Patientin sofort nach der Inversio uteri ohnmächtig geworden war.

Indess verlaufen auch die puerperalen Fälle nicht alle so stürmisch. ja die Frauen können sich, auch ohne dass der Uterus reponirt ist. erholen. Die ersten bedrohlichen Symptome verlieren sich, die oft und sehr unregelmässig wiederkehrende und profuse Menstruation, profuse Absonderung der herausgestülpten Schleimhaut, Drängen und Kreuzschmerzen, Beschwerden der Blase und des Darmes zwingen schliesslich aber doch zu einer entsprechenden Behandlung.

Selten tritt ein Zustand relativen Wohlbefindens ein, während das invertirte Organ eine puerperale Rückbildung durchmacht. Die Patienten sind auf die äusserste Sorgfalt und Pflege angewiesen. Der Uterus schrumpft auf ein Minimum seines Umfanges und ist durchweg verfettet. wie ich bei einer Patientin post mortem feststellen konnte.

Fig. 93.

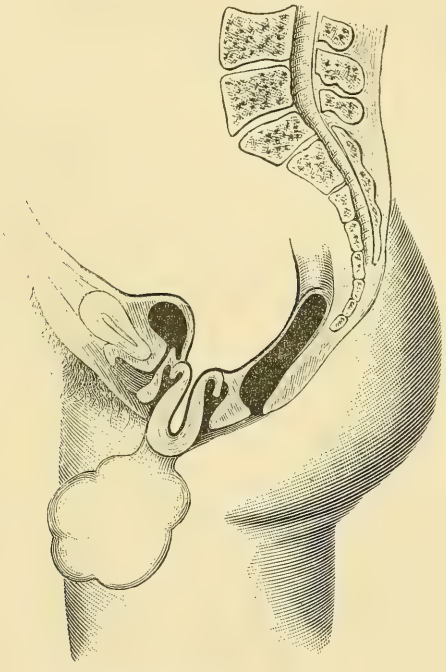

Inversio uteri completa c. prolapsu.

In einem Falle von Inversion durch einen Tumor, den ich auf der gynäkologischen Abtheilung meines Vaters sah, war durch die Abschnürung, welche augenscheinlich vom Collum ausging, sehr ausgedehnte Gangrän und sphacelöser Zerfall des Tumors und des Uterus eingetreten.

Die Diagnose der Inversion ist unter Umständen sehr leicht zu stellen, namentlich wenn es gelingt, bei entsprechender Anamnese durch die combinirte Untersuchung zu erkennen, dass ein Uteruskörper nicht über der in die Scheide hineinragenden, birnförmigen Geschwulst liegt, während bei combinirter

Untersuchung durch die oben aufliegende Hand der Inversionstrichter gefühlt wird.

Diese sicheren Anhaltspunkte lassen sich nicht immer mit gleicher Deutlichkeit feststellen. Fettreiche Bauchdecken, grosse Empfindlichkeit der Patientin, das Vorhandensein anderweiter Neubildungen können beide Wahrnehmungen vollkommen verdunkeln. Man fühlt bei der Untersuchung von der Scheide aus eine birnförmig gestaltete, meist glatte Masse, welche in das Lumen der Scheide herunterragt. Die Oberfläche ist sammtartig weich, bei puerperalen Fällen sitzt oft noch die Placenta daran. Höher oben erreicht der Finger das noch erhaltene Stück des Collum uteri, welches wie ein Halsband den Stiel der Geschwulst umgibt. An diesem Stiel dringt selten der Finger, leicht die Sonde bis an die Umschlagstelle vor. Bei completer Inversion fühlt man den Muttermundsaum rings den Stiel umfassen, während ein Orificium uteri nicht zu finden ist. Die aussen aufliegende Hand kann besonders bei Verwachsung von Darmschlingen mit dem Inversionstrichter über diesen selbst in Unklarheit bleiben. Es wird gerathen, in derartigen Fällen entweder vom Rectum aus den Inversionstrichter zu tasten, oder die Harnröhre zu dilatiren und von der Blase aus in den Trichter hineinzugreifen, nachdem man den Uterus herabgezogen.

Die Prognose der Inversion ist immer eine ernste, denn wenn auch Inversionen gelegentlich spontan sich zurückstülpen oder durch entsprechende Manipulationen verhältnissmässig leicht früher oder später zurückgebracht werden können, so muss man sich doch nicht verhehlen, dass alle diese Repositionsmanöver nicht ohne Gefährdung der Continuität der Uteruswandung vollführt werden können.

Ich selbst habe bei einer $6^1/_2$ Jahre bestandenen Inversion bei einem nur sehr vorsichtig ausgeführten Versuch der Reposition es erlebt, dass die vollständig verfettete Uteruswand unter dem Fingerdruck fast wie Wachs nachgab und schliesslich ein grosser Defect entstand, der bis in die Bauchhöhle führte. Die Patientin verlor in Folge dieser Verletzung keinen Tropfen Blut, aber sie ging nach mehreren Tagen, ohne jede Spur von Reaction, im Collaps zu Grunde.

Andererseits müssen wir an der Möglichkeit der Reposition nicht zu früh verzweifeln, ja nach vieljährigem Bestande kann die Reduction noch gelingen und der Uterus wieder so normal functioniren, dass Schwangerschaft eintritt. Eine meiner Kranken hat einige Zeit, nachdem der Uterus aus einer puerperalen Inversion reponirt war, concipirt. Ebenso eine Patientin von *Emmet.*[1])

Therapie. Die immer sehr grosse Gefahr der Inversion mahnt dringlich, prophylactisch alle Missbräuche bei der Entfernung der Nachgeburt zu beseitigen, ebenso wie bei der Absetzung polypöser Geschwülste die grösste Vorsicht betreffs der Stielversorgung walten zu lassen.

---

[1]) Amer. Journ. of med. sc. Jan. 1866 u. Amer. Journ. of Obstetr. II, S. 213.

Die eben entstandene Inversion muss man stets unmittelbar zu reponiren versuchen. Das gelingt um so leichter, je früher der Fehler entdeckt und seine Beseitigung angestrebt wird. Haftet bei puerperalen Fällen die Placenta noch an ihrer Insertionsstelle, so muss in jedem einzelnen Falle entschieden werden, ob man die Placenta bis nach Vollendung der Reposition sitzen lassen, oder erst nach ihrer Entfernung reponiren soll. In ersterem Falle wird man weniger zu fürchten haben, dass etwa bei der Reposition Luft in die klaffenden Lumina der Placentargefässe eindringt. Im anderen Falle dürfte gelegentlich die Reposition durch die Verkleinerung des Volumen des Uterus wesentlich erleichtert werden.

In einem von mir selbst beobachteten Falle von Inversion lag der Uterus vollständig umgestülpt, an seiner Placentarstelle mit der Placenta bedeckt so vor den Genitalien, wie er bei dem Versuch der Hebamme, das Nachgeburtsgeschäft durch Zug am Nabelstrang zu beenden, hervorgestürzt war. Bei den Repositionsversuchen, welche die zunächst hinzugekommenen Collegen angestellt hatten, war die Placenta gelöst und fiel ab, als ich untersuchte, ohne dass es gelungen war, den Uterus auch nur in die Scheide zurückzubringen. Die Patientin war pulslos, lag im tiefsten Collaps mit kühlen Extremitäten da und erwachte bei jeder Berührung zu furibunden Krampfzuständen. Ich narcotisirte daher die Patientin und vollzog verhältnissmässig leicht die Reposition des stark contrahirten Corpus. Unmittelbar nach der Reposition kehrte der Puls wieder; Patientin ist nicht nur genesen, sondern hat auch 3 Jahre später spontan rechtzeitig geboren.

Man mache den Versuch, den invertirten Uterus zunächst mit der Placenta zurückzuschieben; gelingt dies nicht, so nehme man die Placenta ab und reponire dann.

Bei unvollständiger Inversion erfolgt zuweilen die Reposition, sobald die Placenta entfernt, respective der Zug am Fundus oder der Corpuswand beseitigt ist.

Je längere Zeit von dem Eintritt der Inversion verstreicht, um so schwieriger gestaltet sich die Reposition, weil der Ring des Muttermundes, respective das Collum sich zusammenzieht und schwer dehnen lässt. Die sehr eigenthümliche Beobachtung von *Spiegelberg* (a. a. O.), der eine spontane Reduction nach zweiwöchentlicher Rückenlage während starker Durchfälle beobachtete, ist meines Wissens bis jetzt vereinzelt geblieben.

Ausführung der Reposition. Man fasst das Corpus uteri zwischen die Finger und drängt es nach oben, während die gespreizten Finger der aussen aufliegenden Hand den Inversionstrichter durch die Bauchdecken hindurch fixiren. Mit den Fingerspitzen drängt man die zuletzt invertirte Masse zuerst zurück, entweder von allen Seiten zugleich oder erst an einer Stelle (Tubengegend, *Noeggerath*). Diese Reposition muss eventuell in Knieellenbogenlage wiederholt werden. Oft ist nach wiederholten, stundenlangen Sitzungen schliesslich die Reposition auch viele Jahre nach der Entstehung der Inversion noch

gelungen. *Barnes* [1]) empfahl, den Ring des Muttermundes einzuschneiden, um dann das nächstgelegene Stück der Uteruswand darüber hinauszuschieben. Den Widerhalt der aussen aufliegenden Hand kann man durch das Spreizen der in den Trichter von oben eingesetzten Finger *(Emmet)* oder durch Hakenzangen ersetzen, welche während der Reposition an die äusseren Muttermundslippen gesetzt werden *(Schröder,* Krankh. der weibl. Sexualorgane). Oftmals ist es sehr förderlich, durch lange Bettruhe, Jodglycerintampons und Massage das invertirte Corpus zur Abschwellung zu bringen, ehe man mit den Repositionsmanipulationen wieder beginnt.

Unter der grossen Zahl von Apparaten, welche in neuerer Zeit zur Reposition angegeben worden sind, nenne ich den von *Lawson Tait* [2]), bei welchem an die Stelle der reponirenden Hand ein entsprechend geformtes becherförmiges Gebilde gesetzt wird, das mit starken Gummischläuchen an einen Hüftgürtel befestigt ist. Der Becher nimmt den Uterus auf; am Boden des Bechers sind Gummiriemen befestigt, die von einem Bauchgurt herabhängen. Je nach dem Anziehen üben dann diese Gummischläuche einen beliebig zu modificirenden Druck auf den Uterus aus. Die Compression wird tagelang fortgesetzt und soll auch in vielen Fällen noch zum Ziele geführt haben. Ich habe mich bei der Operation einer durch ein polypöses Myom des Fundus entstandenen Inversion eines kugelförmigen Instrumentes bedient, das einen langen festen Stiel hatte. Diesen Stiel setzte ich mir auf den Leib, dirigirte mit der linken Hand die Kugel auf den invertirten Fundus und stemmte die rechte von oben auf den Inversionstrichter. Die Inversion gelang verhältnissmässig leicht. [3]) Für schwere und scheinbar unheilbare Fälle wird empfohlen, den Uterus partiell zu excidiren, ihn provisorisch durch Vernähung des darüber gezogenen Collum zu behandeln *(Emmet,* Amer. Journ. of med. sc. January 1868; *Freund,* Zur Path. u. Ther. der veralt. Invers. uteri puerp. 1870).

Gelingt die Reposition auch in wiederholten Sitzungen nicht, so darf nur bei Beschwerden ernstester Art die Frage nach weiteren Eingriffen aufgeworfen werden. Man darf nicht zu früh an der Repositionsfähigkeit verzweifeln. Wenn auch die unmittelbare Zurückschiebung weder gleich, noch auch in länger fortgesetzten Sitzungen gelingt, so gelingt sie zuweilen bei intensiver Ausweitung der Scheide mittelst des Kolpeurynters. [4]) Es werden Fälle berichtet, in welchen nach mehr-

---

[1]) Obst. Journ. of Gr.-Brit. and Irel. April 1873.

[2]) Obst. soc. of London. 1870, XI u. Obst. Journ. of Gr.-Brit. and Irel. 1873, LXIX, S. 585.

[3]) *Hagemann,* D. i. Berlin 1891.

[4]) *Kroner,* Archiv f. Gyn. XIV u. XVI.

wöchentlich gleichmässig fortgesetzter Kolpeuryse die Inversion sich zurückgebildet hat.[1])

Schliesslich scheitert übrigens oft die Reposition nicht sowohl an dem Widerstande des Collum uteri, als an den Verwachsungen, die sich zwischen den im Inversionstrichter aneinander liegenden Flächen des Peritoneum und den hier hineingezogenen Theilen der Adnexa des Uterus entwickeln. Diese zu diagnosticiren ist allerdings sehr schwer, falls nicht die Bauchdecken dünn genug sind, um eine genauere Abtastung zu gestatten: man muss ein solches Hinderniss für diejenigen Fälle annehmen, in welchen weder die Starrheit des Collum, noch sonstige manifeste Hindernisse die Repositionsmanöver scheitern lassen.

Für die Fälle von Irreponibilität, bei denen bedrohliche Reactionserscheinungen bei den Repositionsmanövern von der Fortsetzung derselben abhalten, andererseits aber fortdauernde gefahrvolle Symptome drängen, das Uebel radical zu beseitigen, könnte man als letzten Versuch das von *Gaillard Thomas*[2]) angewandte Verfahren noch in Betracht ziehen: nämlich die Laparatomie zu machen und von obenher den Inversionstrichter auszuweiten, während von unten die Hand den Uterus reponirt. Gelingt diese Operation, dann ist damit allerdings ein vollständiger Erfolg zu erzielen, doch erscheint mir derselbe, mit Rücksicht auf die Verwachsungen im Trichter, nicht eben sicher. In solchen verzweifelten Fällen wird man sich wohl eher zu der Exstirpation des invertirten Organs entschliessen. Sie dürfte eine bessere Prognose bieten als die Amputation des invertirten Corpus.[3])

## B. Entzündungen der Schleimhaut der Genitalien.

Die Entzündungsvorgänge in der Schleimhaut der Genitalapparate hängen wesentlich mit dem Geschlechtsleben der Frau zusammen, mit der Menstruation, der Schwangerschaft, mit dem ehelichen Leben als solchem. Rechnen wir diese Verhältnisse ab, so bleiben für das Kindesalter die Schleimhautentzündungen, welche in Begleitung von allgemeinen Infectionskrankheiten, bei unzureichender Ernährung, ferner bei dem Reiz von Darmwürmern, bei onanistischer Misshandlung der Genitalien und Verunreinigung, besonders mit gonorrhoischem Secret, auftreten. In der Zeit der Geschlechtsreife treten die Catarrhe und die Infection mit virulentem Secret in den Vordergrund, wobei dahingestellt bleibt, ob die Processe durch Mycosis selbst hervorgerufen werden

[1]) *Schröder*, a. a. O. S. 213.

[2]) Americ. Journ. of Obstetrics. II, S. 423. — Diseases of Women. Ed. V. *Duncan*, Edinb. med. Journ. 1877.

[3]) Siehe *Hegar u. Kaltenbach*, Ed. III, S. 569. — *Spiegelberg*, Archiv f. Gyn. IV u. V. — *Schülein*, Zeitschr. f. Geb. u. Gyn. X, S. 345.

oder ob nur die schon erkrankten Theile für die Entwicklung der Mycose einen geeigneten Mutterboden abgeben. — Im höheren Lebensalter setzen Schrumpfung und Rückbildung der Genitalien eine Disposition zu entzündlichen Reizzuständen.

Nicht selten erkrankt die Schleimhaut unter dem Einfluss von Neubildungen im Uterus und der Keimdrüsen. Gynäkologische Untersuchungsweisen und Behandlungsmethoden, besonders Aetzungen und Pessarbehandlung sind nur zu oft verhängnissvolle Gelegenheitsursachen. Als eine nicht seltene Ursache gilt endlich die Erkältung, besonders zur Zeit der Menstruation. Es ist unverkennbar, dass viele Frauen wohl meist in Folge wenig geeigneter Gewöhnung in früher Jugend gerade um diese Zeit sich besonders zur Erkältung disponirt zeigen, dass die Scheu, diesen physiologischen Zustand nach aussen bemerkbar werden zu lassen, viele Mädchen und Frauen abhält, gelegentlich die sonst gewohnte Schonung eintreten zu lassen. An und für sich ist die Einwirkung einer Erkältung selbst nicht ganz verständlich. Die vielfach als ätiologisches Moment angeführte Suppressio mensium ist unzweifelhaft erst das Symptom der erfolgten Erkrankung, nicht deren Ursache. Die Schleimhauterkrankungen sind sehr häufig Begleiter der Störungen der Verdauung, die Folgen ungeeigneter Lebensweise und der damit verbundenen sogenannten Plethora abdominalis.

Die Bedeutung der gonorrhoischen Infection der weiblichen Genitalien hat erst sehr spät die ihr gebührende Aufmerksamkeit auf sich gezogen. (Vergleiche dieses Capitel im Anhang zu den Schleimhautaffectionen, S. 199.)

Nach ihrer Localisation müssten wir wohl die Erkrankungen der Vulva am häufigsten zu sehen bekommen; hier kommt es zur ersten Uebertragung der meisten Reize, welche die Genitalien treffen. Dennoch begegnen wir den Entzündungen der Vulva und des unteren Abschnittes der Urethra nicht allzu häufig, weil sie der eigenen Therapie der Kranken zugänglich sind. Meist sind sie mit soviel Beschwerden verbunden, dass die Frauen alsbald unter Vermeidung der Schädlichkeiten durch Hausmittel, besonders aber durch Reinlichkeit einzugreifen pflegen. Eine grosse Zahl von Vulvaaffectionen wird gemeinhin unter dem Ausdruck Pruritus zusammengefasst. Es ist klar, dass es sich dabei wesentlich nur um das hervortretende Symptom handelt, während die betreffenden Theile, sei es in Folge der Uebertragung von äusseren Reizen oder in Folge von Allgemeinerkrankungen, unter denen der Diabetes eine grosse Rolle spielt, entzündet sind.

Isolirte Entzündungen der Scheide sind sehr selten; am häufigsten noch finden wir sie im Anschluss an Geburt und Wochenbett, wo der stark ausgeweitete Genitalcanal mit seiner sehr reich vascularisirten Schleimhaut in Folge von Störungen in der Rückbildung, durch die

Berührung mit dem hier stagnirenden, zur Zersetzung disponirten Secret des Uterus, endlich durch die Verunreinigung vermittelst solcher Stoffe, welche durch die klaffende Rima gelegentlich in die Scheide gelangen, z. B. Koth und Urin, erkrankt. Abusus coëundi, onanistische Reizungen und ganz besonders auch Tripperinfection dürften das Hauptcontingent zu den nicht puerperalen Scheidenerkrankungen stellen.

Die mit der senilen Atrophie verbundenen Erkrankungen der Scheide erscheinen umso qualvoller, als dieselbe sehr oft bei vorher ganz gesunden Frauen auftreten und dann so intensive Beschwerden machen, dass die Kranken ärztliche Hilfe aufsuchen müssen.

Die Erkrankungen der Uterusschleimhaut sind in ihrer grossen Mehrzahl erst nach dem Eintreten der Geschlechtsreife zu beobachten. Wenn wir von den bei allgemeinen Erkrankungen (besonders Scrophulose) auftretenden Formen der Endometritis im Kindesalter absehen, so begegnen wir nur ganz vereinzelt Endometritiden unter dem Einfluss besonderer Schädlichkeiten vor dem Eintritt der Menstruation. Die mit der Menstruation in Verbindung stehende periodische Veränderung im Uterus verläuft unzweifelhaft oft nicht ohne eine sehr missliche Disposition zu weitergehenden Umbildungen in der Schleimhaut selbst, besonders in ihrem drüsigen Apparat, so dass der physiologische Vorgang auch nicht verheirateten und relativ gesundheitsgemäss lebenden Mädchen eine nicht zu unterschätzende Gelegenheit zu Schleimhautentzündungen abgibt.

Die Erkrankungen der Uterusschleimhaut sind keineswegs immer über die ganze Innenfläche des Uterincanals gleichmässig verbreitet, wir sehen nicht nur isolirte Erkrankungen der Schleimhaut des Collum neben denen der Schleimhaut des Corpus auftreten, sondern, wenn auch nur selten, in den einzelnen Abschnitten selbst circumscripte Erkrankungsherde sich bilden.

Am häufigsten sind die Erkrankungen der Collumschleimhaut; das Collum nimmt zunächst die von der Scheide eindringenden Schädlichkeiten auf, in seinen Schleimhautbuchten treten dem Fortschreiten der Erkrankung vielfache Hindernisse entgegen, das Collum erleidet durch die Geburtsverhältnisse eine tief greifende Ausdehnung und sehr oft auch Continuitätstrennungen, welche den Cervicalcanal bis hoch hinauf über den äusseren Muttermund den von der Scheide aus eintretenden Schädlichkeiten preisgeben.

Die Endometritis corporis ist vorwiegend eine Folge der Schwangerschaft. Die Deciduaabstossung ist oft eine unvollständige, besonders wenn das Ende der Schwangerschaft vor der normalen Zeit eintrat.

In einem wesentlichen Theile sind die Erkrankungen der Schleimhaut des Corpus Folgen von Allgemeinerkrankungen. Einen gewichtigen

Antheil an den genitalen Schleimhauterkrankungen haben die Infectionsprocesse.

Alle Infectionskeime finden in der buchtenreichen Schleimhaut einen günstigen Nährboden; unter den bekannten pathogenen Coccen haben für die Genitalschleimhaut die im Puerperium und bei therapeutischen Eingriffen eingeführten septischen und gonorrhoischen besondere Bedeutung. Endlich ist der drüsige Apparat der Uterushöhle in seiner Neigung zu Umbildungen und Neubildungen als die Quelle primärer Endometritis corporis anzusehen.

Die Erkrankungen der Tubarschleimhaut sind wahrscheinlich mit wenigen Ausnahmen durch die Ausbreitung der Schleimhautaffectionen der Uterinhöhle selbst entstanden. Indessen ist gewiss nicht ausgeschlossen, dass auch in der Tube, etwa unter dem Einfluss von Allgemeinerkrankungen, die Schleimhaut schwillt und übermässig secernirt, dass sich dann Secretverhaltung entwickelt und also ein Zustand eintritt, wie wir ihn allgemein bei Schleimhautaffectionen als charakteristisch ansehen. (Näheres bei Erörterung der Tubenerkrankungen.)

Die acuten Stadien, welche unter sehr stürmischen Erscheinungen einherzugehen pflegen, verlaufen in der Regel so schnell, dass sie der Beobachtung der Aerzte nicht selten entzogen bleiben. Wir bekommen die catarrhalischen Formen meist in dem Stadium abnormer Secretion zu sehen, nachdem sich dauernde, mehr oder weniger qualvolle Schmerzen, Störungen der Menstruation und besonders Blutungen hinzugesellt haben.

Die ungleichartige Structur der Schleimhaut in den einzelnen Abschnitten erklärt die Eigenart der pathologisch-anatomischen Vorgänge derselben. Die Erkrankungen der Scheide verlaufen bei dem spärlichen drüsigen Apparat und der massigen Plattenepithelbekleidung der Scheidenwand naturgemäss in markirter Analogie mit den Erkrankungen der Vulva, respective der äusseren Haut, während der ungewöhnlich entwickelte drüsige Apparat unter der sehr zarten Cylinderepithelauskleidung die Erkrankungen des Collum, des Corpus und der Tuben eigenartig auftreten, verlaufen und abheilen lässt. Ich sehe hier ab von den erysipelatösen, croupösen und diphtherischen Erkrankungen, ebenso von den syphilitischen, da diese nicht nur an sich analog den entsprechenden Affectionen an anderen Stellen des Körpers, sondern auch sehr selten ausserhalb des Wochenbettes und ausserhalb solcher Allgemeinerkrankungen auftreten, bei denen in der Regel die Bedeutung der anderweiten Erkrankungen durchaus prävalirt. Die Rolle der oben beschriebenen Coccen und Bacterien, welche als physiologische Bewohner der Genitalschleimhaut gelten, ist noch nicht zu völliger Klarheit erforscht.

Die Symptome der Erkrankungen der Schleimhaut des Genitalcanals können bei den acuten Formen sehr inten-

sive sein. Unter Fiebererscheinungen kommt es zu heftigen Schmerzen der erkrankten Stellen. In allen Fällen ist aber gleichmässig die Veränderung der Secretion und die gelegentliche Beeinflussung der Menstruation charakteristisch.

Die chronischen Schleimhauterkrankungen sind durch die Vielgestaltigkeit der Symptome geradezu ausgezeichnet. Am constantesten erscheint die Vermehrung der Secretion und die Veränderung ihrer Qualität.

Die Diagnose der Schleimhauterkrankungen des Genitalcanales kann nicht mehr allein auf die Untersuchung mit dem unbewaffneten Auge basirt werden. Wir müssen hier ebenso, wie bei den Erkrankungen tiefer liegender Schleimhautabschnitte das Mikroskop als die unentbehrliche Hülfe für die Diagnose bezeichnen.

Therapie. Die Prophylaxe der Schleimhauterkrankungen des Genitalcanals erfordert eine rationelle Pflege des Körpers und consequente Reinlichkeit in diesen Organen. Sie verständnissvoll zu üben, sollte eine ernste Aufgabe der Mütter und Erzieherinnen sein; nur zu oft wird aus Unkenntniss oder Nachlässigkeit dagegen gefehlt. Ohnehin dürfte wohl keine Frau von gelegentlichen Reizerscheinungen in diesen Organen verschont bleiben, mag nun eine sogenannte Erkältung oder die Veränderungen, welche der Eintritt der Menstruation bedingt, oder die erste Zeit der Ehe, Geburten oder specifische Krankheitserreger dazu Veranlassung geben. Meist vermögen verständige Frauen durch Reinlichkeit und Pflege zu Anfang derartiger Reizzustände und Entzündungen die weitere Entwicklung derselben abzuschneiden. — Treten im Anschluss an allgemeine Ernährungsstörungen auch von Seiten der Genitalien Entzündungserscheinungen hervor, so heilen dieselben in der Regel mit der Besserung des Allgemeinbefindens und verschwinden bei entsprechender Pflege vollständig und spontan. Wo solche Störungen sich aber nicht ohne Weiteres verlieren, wirkt oft noch die erhöhte Anregung der Verdauung, der Genuss frischer Luft, die Enthaltung von körperlichen Anstrengungen und geschlechtlichen Reizen heilbringend. In diesem Sinne empfiehlt es sich, die Mädchen zur Zeit der Entwicklung in ihren Lehrjahren ärztlich zu beaufsichtigen, Mädchen und Frauen, wenn irgend möglich, zeitweilig Ort, Luft und Lebensweise ändern zu lassen. Gerade für die Anfangsstadien der Schleimhauterkrankungen ist, wenn die Verhältnisse es irgend gestatten, ein Badeaufenthalt, der Besuch von Wald-, Berg- und Seeplätzen von nicht zu unterschätzender Bedeutung. Unter den Bädern sind für schwächliche und zu catarrhalischer Erkrankung disponirte Frauen besonders die Soolbäder und die schwachen Eisensäuerlinge zu empfehlen. Doch sollten hier die Curmittel nur zur Hebung des Allgemeinbefindens in Verwendung kommen, nicht zu localer Behandlung, für welche das Badeleben nur zu oft geradezu ungeeignet ist.

Wenn bei einer derartigen, wenig eingreifenden Behandlung die Entzündungen nicht weichen, oder wenn wir acute Stadien zur Behandlung bekommen, bei denen die Erkrankung sich schon der Einwirkung solcher allgemeiner und mehr diätetischer Vorschriften entzogen hat, muss die Behandlung eine streng locale sein. Vor allen Dingen ist es unerlässlich, dass eine genaue Untersuchung stattfindet. Diese ist so einzurichten, dass wenn irgend angängig, eine Wiederholung nur in langer Frist nöthig wird. Die Therapie soll jedenfalls es vermeiden, dass junge Mädchen und erregbare Frauen in öfter wiederholten Untersuchungen geschlechtlich erregt und nervös gemacht werden. Das Touchiren und Speculiren in wöchentlich mehrfacher Untersuchung oder gar in täglicher und noch häufigerer Wiederholung ist oft eine grössere Gefahr als die Erkrankung, derentwegen es vorgenommen wird. In diesem Sinne sind die Touchirbehandlung, die Massage und die Elektrotherapie als therapeutische Methoden von an sich nicht unbedenklicher Art anzusehen; man unterschätze in jedem einzelnen Fall ihre Nachtheile nicht, gegenüber der Unsicherheit ihres Erfolges!

Bei acuten Entzündungszuständen sind Ruhe, feuchtwarme Umschläge oder energische Abkühlungen, eventuell mit Eisumschlägen, Blutentziehung am Unterleib, Ableitungen auf den Darmcanal am Platze. Bei den chronischen Formen erfordern auch die Erkrankungen der Schleimhaut des Genitalcanales eine entsprechende Localbehandlung.

1. Entzündungen der Vulva.

Bei den Entzündungen der Vulva tritt zunächst Schwellung und Röthung ein, besonders die Nymphen können zu rosa gefärbten ganz gewaltigen Wülsten anschwellen. Die Schwellung verlegt das Lumen der Vagina vollständig, es entwickelt sich massige Secretion eines meist sehr übelriechenden, dickflüssigen, später dünneren Eiters. Die Hautdrüsen treten entweder als eitergefüllte kleine Knötchen oder bei grösserer Infiltration als pralle Schwellungen hervor, die wohl in der Mehrzahl der Fälle ihren Ausgang in Zertheilung, seltener in ausgedehntere Abscessbildung nehmen. Bei allen solchen Erkrankungen wird besonders die *Bartholini*'sche Drüse ergriffen. Ihre Ausführungsgänge, die im Proneus liegen, erscheinen als eine meist grauroth gefärbte Grube auf der Höhe eines kleinen dunkelrothen Wulstes (Fig. 94). Die Drüse selbst schwillt stark an; es kommt in der Regel zu Retention von Secret, das sich von Zeit zu Zeit in erheblichen, ausserordentlich übelriechenden Massen entleert. Ohne dass der Ausführungsgang verstopft wird, sammelt sich das Secret an und entleert sich bei leichten Quetschungen der äusseren Theile, beim Sitzen, beim Gehen, beim Coitus. In anderen Fällen abscedirt die Drüse; die äussere Hautbekleidung verdünnt sich und bricht nach aussen durch. Selten kommt es zu Eiter-

senkungen; jedenfalls sind die Fälle von Periproctitis, auf welche *Poelchen*[1]) hinweist, als Folge einer derartigen Abscessbildung klinisch nur ausnahmsweise anzutreffen.

Fig. 94.

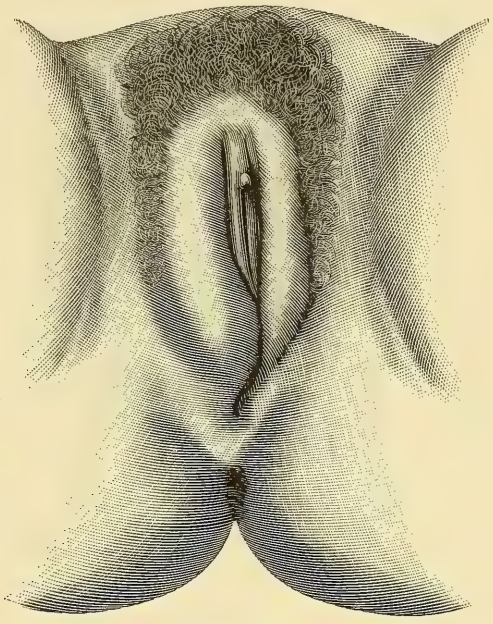

Bartholinitis dextra.

Zuweilen tritt im Typus der Menstruation An- und Abschwellung der Drüsen ein; es kann jedesmal zur Entleerung kommen, sei es durch den Ausführungsgang, sei es durch Berstung des Sackes; die Patienten empfinden diesen Vorgang als eine äusserst qualvolle Complication der Menstruation.

Die nicht gonorrhoischen Erkrankungen der Drüse habe ich meist einseitig gesehen, doch können auch auf beiden Seiten die Drüsen gleichzeitig oder kurz nacheinander erkranken.

Ausser der Entzündung in den *Bartholini*'schen Drüsen kommt es zu einer Reizung der Haar-, Talg- und Schweissdrüsen, in denen Hypersecretion, eventuell mit Verstopfung und Abscedirung erfolgt.

Sehr eingehend beschreibt *v. Winckel*[2]) die Vulvitis diabetica, von der ich 6 Fälle gesehen habe, ohne sie längere Zeit hindurch beobachten zu können. Die Haut ist kupferig geröthet und geschwollen. Absatzweise erscheint die Haut wie mit Puder bestreut, an anderen Stellen nässend und durch das Kratzen hier und da mit Hämorrhagien durchsetzt, das

[1]) *Virchow's* Archiv. 1892, 127.

[2]) Lehrbuch d. Frauenkh. 1890, Ed. II, S. 50.

Gewebe trocken, spröde, faltig, aber etwas starr anzufühlen. Die Affection kriecht bald auf die Schenkelfalten und auf den Mons veneris, häufiger noch nach hinten um den After herum fort. Mit dem Diabetes selbst schwankt die Intensität der Vulvitis. Die Vulva sieht blasser aus, heilt ab, um je nachdem eher oder später wieder das alte Bild hervortreten zu lassen. In der Regel kommt es dabei zu Pilzbildungen, welche an den vom Harn benetzten Theilen wuchern. Im weiteren Verlauf fehlt selten Furunculose, selbst phlegmonöse Entzündung.[1]) Meine Beobachtungen bestätigen die *Breisky*'schen Angaben durchaus.

Eine ganz eigenartige Form von Erkrankung der Haut der Vulva hat *Breisky*[2]) als Kraurosis vulvae beschrieben. Haut und Schleimhaut im Bereich der grossen und kleinen Labien des Dammes und Introitus schrumpfen, trocknen ein, bekommen ein weissliches Aussehen und sind mit einer dicken Epidermisschicht überzogen. Die Zahl der Talgdrüsen ist vermindert, der Papillarkörper wird narbig, das Bindegewebe sclerosirt. Die Haut wird dadurch straff gespannt bis zur leichtesten Zerreisslichkeit, so dass schon der Fingerdruck bei der Untersuchung tiefe Einrisse erzeugt.[3])

Besonders bei älteren Frauen, öfters bei alten Fräulein, entwickelt sich eine starke Schwellung des Stratum papillare in der Vulva, besonders an der Innenfläche der Lefzen, welche diesen Theilen ein Aussehen geben, als ob sie mit Froschlaich überzogen wären. Dabei lassen Kratzspuren mit kleinen Hämorrhagien und Schrunden das Bild vielfarbig erscheinen. Diese Papillarhypertrophie ist leicht von derjenigen gonorrhoischen Ursprungs, den Condylomata acuminata, zu unterscheiden: die kleinen Knötchen sind viel niedriger, stehen selten isolirt, sind von der intacten Epidermis überzogen und finden ihre Grenze an der Uebergangsstelle von der Schleimhaut auf die äussere Haut. Die Condylomata acuminata sind selten zu grösseren Haufen vereint, doch können sie wie dicke Wülste die Genitalien bedecken und sich weit über die Umgebung, besonders nach dem Anus hin, ausbreiten.

Symptome der acuten Erkrankung der Vulva. Nur selten kommt es zu Fieber, in der Regel besteht heftiger Schmerz, Brennen und Jucken. Die Anschwellung der Lefzen führt zu Spannungsschmerzen, welche sich theils auf die benachbarten Hautabschnitte ausbreiten, theils auf die Harnröhre fortpflanzen und hier empfindliches Brennen, besonders beim Urinlassen, auch Blasentenesmus verursachen. Dabei kommt es meist zu einer Vermehrung des zähflüssigen Secrets dieses Schleimhautabschnittes. Das Secret ist fressend, belästigt durch

---

[1]) *v. Frerichs,* Diabetes, S. 69.

[2]) Zeitschr. f. Heilk. 1885, VI, S. 69.

[3]) *G. Orthmann,* Zeitschr. f. Geb. u. Gyn. XIX.

sein Herabfliessen an den Oberschenkeln und verführt zum Reiben und Jucken; oft hat ein derartiger, an sich ganz unschuldiger Catarrh einen unwiderstehlichen Reiz zur Onanie abgegeben.

Chronische Catarrhe der Vulva lassen zuweilen einen fortwährenden nagenden Schmerz entstehen, der die Patienten zur Verzweiflung bringen kann. Oft tritt er besonders Abends oder gar erst bei Bettwärme auf. Da die Patienten nur bei strengster Ruhe und Vermeidung aller reizenden Nahrungsmittel und geeigneter Kühlung Erleichterung finden, werden die Unglücklichen aus dem Verkehr mit Anderen verdrängt und fallen dadurch erst recht ihren Schmerzen und ihrer trüben Gemüthsstimmung zur Beute.

Die Schmerzen nehmen rasch zu, wenn die *Bartholini*'schen Drüsen an der Entzündung theilnehmen. Nur selten kommt es bei nicht gonorrhoischer Vulvitis zu Inguinaldrüsenanschwellung.

Die Diagnose der Schleimhautentzündung der Vulva unterliegt, da sie dem Auge zugängliche Theile trifft, keinen wesentlichen Schwierigkeiten. Die Röthung und Schwellung im acuten Stadium, die vermehrte Secretion und die Empfindlichkeit in den chronischen Formen lassen über die Natur des Leidens kaum einen Zweifel aufkommen. Das Bild der Entzündung der Vulva bei Diabetes erscheint an sich schon charakteristisch genug, um zu einer Untersuchung des Harnes aufzufordern, wenn diese nicht schon wegen anderer Symptome indicirt ist.

Ueber die Entstehung der Vulvitis gonorrhoica sollte das mikroskopische Bild der Secrete Auskunft geben durch den Nachweis von Gonococcen. Andererseits darf aber auch bei Abwesenheit dieser Coccen eine solche Aetiologie nicht ganz von der Hand gewiesen werden. Ganz besonders häufig sind bei Gonorrhoen die Complicationen mit Urethritis und Drüsenerkrankung, sowohl der Bartholinischen als der Inguinalen.

Therapie. Bei den Erkrankungen der Vulva werden Waschungen und vaginale Ausspülungen mittelst eines einfachen Irrigators stets sehr angenehm empfunden. Zu solchen lauen Einspritzungen sind Zusätze von Carbolsäure (bis zu 2% Lösung), Lysol (bis zu $^1/_2$% Lösung), von Aq. plumbi (1 Esslöffel auf 1 Liter Wasser), Cuprum sulfuricum oder aluminatum, Zincum sulfur. (5 Grm. pro Liter Wasser), Acet. pyrolign. rectif., Aq. creosoti (3—5 Esslöffel pro Liter) und ähnliche zu verwenden. Die Einspritzungen werden 2—3mal täglich ausgeführt. Sind die äusseren Theile wund oder auch nur sehr empfindlich, so werden die Schmerzen gelindert durch Bestreichen mit der *Lassar*schen Paste (Ol. amygdal. amar. 10·0, Glycerin 20·0) oder mit Zink- oder Bleisalbe, Cold-Cream, schwachen Jodoformsalben, aus Arg. nitricum-Salben oder einer Salbe aus Liq. Hollandici (3·0) mit 20·0 Lanolin in die Labien. Auch Sitzbäder mit einer Kleieabkochung oder ohne medi-

camentösen Zusatz, vor dem Schlafengehen genommen, 10 Minuten bei 32° C. Wärme, die eventuell noch mehr abgekühlt werden können, werden angenehm empfunden. Betupfen mit Jodtinctur verursacht zunächst brennenden Schmerz, dann aber entschiedene Linderung. Papillarhypertrophien und Kraurosisflecken heilen, wenn sie der eben angegebenen Therapie widerstehen und heftige Schmerzen machen, bei Excision oberflächlicher Hautlagen. Ich excidire elliptische Lappen und vernähe sie mit fortlaufendem Catgutfaden. [1])

2. Entzündungen der Scheide.

Bei Entzündung der Scheidenschleimhaut kommt es zu Schwellung, oberflächlicher Gefässausdehnung und starker Auflockerung. Zuweilen sieht man die Entzündung nicht über das untere Drittel in continuo hin ausgehen.

Sie setzt sich in scharfer Grenze mit deutlicher wallartiger Erhebung ab. Weiter in der Tiefe des Scheidengewölbes tritt sie in disseminirten Flecken und Absätzen localisirt auf, doch kann auch die ganze Oberfläche geschwollen sein. Es kommt dann zu Verdünnung und Abstossung des Plattenepithels, flecken- und strichweisen Substanzverlusten.

In anderen Fällen drängen sich die Papillen des subepithelialen Stratum in Folge einer kleinzelligen Infiltration zu derberen Knötchen umgestaltet hervor (Fig. 95). Derartige „Granula", welche *Carl Ruge* [2])

Fig. 95.

Kolpitis granularis acuta. *C. Ruge.*

veranlasst haben, diese Formen der Scheidenentzündung als granuläre Kolpitis zu bezeichnen, stehen zu mehreren zusammen, bald reihenweise auf den Höhen der Falten der Schleimhaut angeordnet, bald in Gruppen vereinigt in der Scheidenwand, auch im Scheidengewölbe. Die kleinzellige Infiltration kann dann zu einer starken Knotenbildung führen; diese Knoten sind stark vascularisirt dicht unter die Oberfläche

[1]) Vergl. *Schröder*, Zeitschr. f. Geb. u. Gyn. 1885, XI und *Küstner*, Centralbl. f. Gyn. 1885, Nr. 11 und *G. Orthmann*, a. a. O.

[2]) *C. Ruge*, Zeitschr. f. Geb. u. Gyn. IV, S. 153.

geschoben, ja sie können, nachdem über ihnen das Epithel abgestossen ist, auf die freie Oberfläche zu Tage treten; sie erscheinen dann hochroth über das Niveau der Umgebung erhaben. Im weiteren Verlaufe wird bei Rückbildung der Infiltration durch die nachwachsende Epithelbekleidung (Fig. 96) das Niveau der Oberfläche wieder hergestellt, so

Fig. 96.

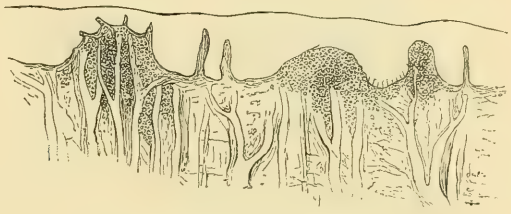

Kolpitis granularis chron. *C. Ruge.*

dass die Granula nur noch für das Gefühl deutlich wahrnehmbar bleiben. In dieser Form kann die chronische granuläre Kolpitis lange Zeit bestehen.

Die physiologisch geringe Secretion wird massig, fast stets liefert die Scheidenentzündung ein sehr reichliches, schleimig-eiteriges Secret. Das Secret wird naturgemäss leicht, theils in den Buchten der Scheidenwandungen selbst, theils hinter dem eng schliessenden oder verschwollenen Introitus verhalten und dann bei der massenhaften Bacterienentwicklung in diesen Secreten bald zersetzt. Es kann durch seine zersetzte ätzende Beschaffenheit, ebenso wie die bekannten catarrhalischen Secrete in anderen Schleimhautgebieten, auf der Haut der Vulva und der Nates Erosionen erzeugen, deren Heilung durch die natürliche Beschmutzung mit Koth, Urin, Schweiss und Staub und durch die Friction der Oberflächen an einander und an den Kleidern lange hingehalten wird.

Die Scheidenentzündung alternder Frauen — Kolpitis vetullarum — oder besser Adhaesiva chronica — tritt meist in der Zeit des Climacterium, selten später, aber auch schon 10—15 Jahre früher auf. Es entwickelt sich eine Scheidenentzündung, bei welcher unter dem Auftreten zahlreicher Ecchymosen und der vorher beschriebenen Granulationsbildung das Plattenepithel verloren geht, respective bis auf wenige Schichten sich verdünnt (Fig. 97).

Der Process localisirt sich ebenso im Scheidengewölbe, wie in der ganzen Scheide bis in die Vulva nach aussen; gewöhnlich blasst die Farbe fleckweise ab, die Secretion erlischt und die ihres Epithels beraubten Falten des Scheidenrohres, welche sich berühren, verkleben untereinander. Solche Falten können die Portio vaginalis vollständig einhüllen, so dass dieselbe wie in das Scheidengewölbe zurückgezogen erscheint. Die Verklebung verengt das Lumen der Scheide ganz un-

regelmässig, es kann bis zu vollständiger Obliteration der Scheide kommen. Nur selten sind alte Frauen ohne jede Spur von Verwachsung,

Fig. 97.

Kolpitis adhaesiva chron.

respective Verklebung zu treffen. Naturgemäss finden sich in der Scheide neben dieser Form der Verklebung und Verwachsung auch noch solche, welche nach phlegmonöser oder sonstiger ulcerativer Zerstörung entstanden sind. Diese sind häufiger im unteren Theil der Scheide und entbehren der bezeichneten eigenthümlichen Reizerscheinungen in der Scheidenwand.

Die von *F. v. Winckel*[1]) zuerst beschriebene Kolpohyperplasia cystica tritt vornehmlich während der Schwangerschaft auf, selten aber auch zu anderen Zeiten. Sie lässt die Scheide wie mit derben Körnchen besät erscheinen. In diesen Körnchen entwickelt sich ein cystischer Raum mit gasigem Inhalt. Nach den Untersuchungen von *Carl Ruge*[2]) liegt die Luft bei dieser eigenthümlichen Erkrankungsform in den Spalträumen des Bindegewebes, so dass der von *Zweifel*[3]) gebrauchte Ausdruck der Kolpitis emphysematosa für solche Fälle wohl geeigneter erscheint (Fig. 98). Diese Form der Kolpitis besteht oft ohne kleinzellige Infiltration, oft zugleich mit ihr, dann finden sich kleinere und grössere Blutextravasate dicht unter der Oberfläche, aus deren Zerfall nach der Ansicht Einiger die Gasentwicklung hervorgeht. Unzweifelhaft handelt es sich für gewöhnlich nicht um präformirte Räume. Wahrscheinlich sind sie durch Verklebung von Scheidenfalten

[1]) Archiv f. Gyn. II, S. 406.
[2]) Zeitschr. f. Geb. u. Gyn. II, S. 29.
[3]) Archiv f. Gyn. Bd. XII, S. 39.

entstanden. *Zweifel* hat die Möglichkeit nachgewiesen, dass der gasige Inhalt durch die Zersetzung verhaltener Fetttheile entsteht. Derartige

Fig. 98.

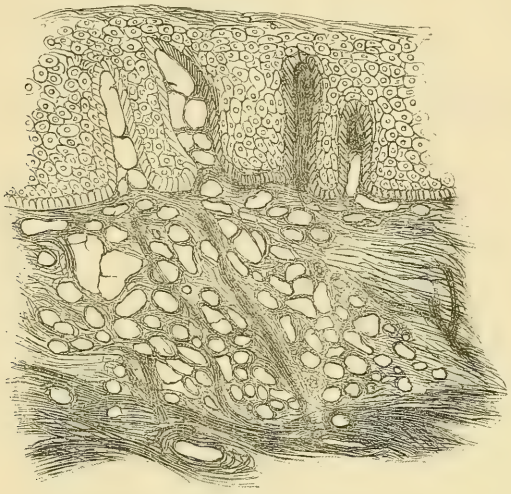

Kolpitis emphysematosa. Nach *C. Ruge.*

Gasräume treten dann unter sehr deutlich hervortretender Eintrocknung des bedeckenden Epithels dicht unter die Oberfläche und werden als eigenthümlich trockene, theils auch derbere Stellen in der Schleimhaut der Scheide gefühlt. Sie finden sich in kleineren und grösseren Gruppen vereinigt und sind sehr häufig zufällige Untersuchungsbefunde.

Symptome. Die Catarrhe der Scheide können fast symptomlos verlaufen, sobald sie das schmerzhafte acute Stadium überschritten haben. Viele Frauen werden von einer selbst abundanten Secretion kaum beunruhigt, wenn nicht durch die Zersetzung stagnirender Secrete und den damit verbundenen Geruch, sowie durch die Reizung, welche durch die Secrete an den äusseren Theilen verursacht werden, ihre Aufmerksamkeit auf diesen Zustand gelenkt wird.

Das Secret ist von sehr verschiedener Beschaffenheit, bald gelblich durch die überwiegende Eiterbeimischung, bald ist es mehr schleimig, immer finden sich zahlreiche Mikroorganismen darin. Oft kommt es wohl auch durch gelegentliche Blutbeimischung zu einer dunklen Verfärbung der Ausscheidung. In dem Secret findet man ferner immer massenhafte Epithelien, Schleimgerinnsel, gelegentlich wohl auch Schmutzpartikel.

Für die Untersuchung der hier besonders häufig anzutreffenden Mikroorganismen haben *Hausmann's* [1]) Studien in *E. Martin's* Klinik eine fruchtbare Anregung gegeben. Jedenfalls dient es allen Arten von Kokken und Bacterien zum fruchtbaren Nährboden.

[1]) Die Parasiten des weiblichen Geschlechtes. 1870.

Die Kolpitis vetularum ist vorwiegend durch die heftigen brennenden Schmerzen charakterisirt. Dabei kann es allerdings auch fast symptomenlos bis zur vollständigen Obliteration des Scheidenlumen kommen.

Diagnose. Die Erkenntniss der Scheidenentzündungen ist durch die Veränderung des Aussehens und der Empfindlichkeit der Scheidenwand sehr erleichtert. Die mikroskopische Untersuchung der Secrete kann über die eventuelle Natur wohl Auskunft geben, doch ist bekanntlich die Abwesenheit von Gonokokken noch nicht beweisend für den nicht virulenten Charakter des Leidens. Wenn die granuläre Form und die der Kolpitis adhaesiva in der Regel leicht erkennbar sind, so entgeht die emphysematöse leichter der Diagnose, wenn die Lufträume klein sind und in der Tiefe zerstreut liegen. In den Fällen meiner Beobachtung war besonders die Trockenheit der Scheidenschleimhaut über den Lufträumen auffällig.

Bei der Kolpitis vetularum glänzt die Schleimhaut, ohne dass sie von reichlichem Secret bedeckt wäre. Sie erscheint blass mit röthlichen Farben, die selbst bläulich aussehen können. Nicht selten ist die Berührung ausserordentlich empfindlich. Die in der Entwicklung befindlichen Adhäsionen bluten leicht bei Berührung.

Die Behandlung der Scheidenentzündung ist stets mit entsprechender Reinigung dieses faltenreichen Canales zu beginnen. Naturgemäss verlangen Allgemeinleiden, wie Scrophulose, Chlorose u. dergl., gleichzeitig eine entsprechende Medication; das locale Uebel verschwindet dann auch nicht selten unter deren Einwirkung. Ganz besonders lassen Scheidenentzündungen allzu eifrige Localbehandlung, speciell mit Pessarien, inopportun erscheinen, während andererseits oft genug erst die Heilung uteriner Leiden auch der Scheidenentzündung ein Ende macht. Ich lasse alle Frauen vaginale Ausspülungen als einen Theil ihrer Toilette machen mit lauem oder kühlem Wasser. Dazu werden dann bei Scheidenentzündungen die Zusätze gemacht, welche ich oben, S. 172, anführte. Im Sitzbade können die Patienten sich selbst sogenannte Badespecula einführen, röhrenförmige Gebilde mit durchlöcherten Wandungen, deren Grösse dem Grössenverhältniss der Scheide anzupassen ist, um die erkrankten Theile mit der Badeflüssigkeit in Berührung zu bringen. Salben mit Alaun oder Tannin oder ähnlichen Mitteln habe ich nur selten verwandt. Geeigneter sind mir Aetzungen mit Acet. pyrolignosum rectific., Jodtinctur und Liq. hydrargyri nitrici oxydulati erschienen, welche im Speculum vorgenommen werden.

Bei der senilen Kolpitis ist das Acet. pyrolignosum rectific. nach *C. Mayer's* [1]) Vorschrift ein sehr wirksames Mittel, dessen Erfolg *Hof-*

[1]) Bericht d. Gesellsch. f. Geb. Berlin 1861.

*meier*[1]) exact nachgewiesen hat. Widerstehen die Scheidenentzündungen auch solchen 2—3mal wöchentlich zu wiederholenden Aetzungen, so kann man die betreffenden Medicamente entweder mit Glycerintampons zu länger dauernder Wirkung bringen oder in Form von Cacaobutterkugeln, welche noch leichter einzubringen sind als jene und nicht entfernt werden müssen.

Hält die Secretion der Scheide trotz der angegebenen Aetzungen länger an, so habe ich die Behandlung mit Glycerintampons mit Zusatz von Tannin, Jod oder Jodoform angewandt. An Stelle der Wattekugeln, welche in der Grösse eines kleinen Borsdorfer Apfels aus reiner Verbandwatte durch festes Zusammenbinden hergestellt, in Wasser ausgerungen, mit Tannin-Glycerinlösung tüchtig durchtränkt, von den Frauen selbst eingeführt werden, ist eine Einlage von trockener Jodoformgaze als das einfachere und oft erfolgreichere Mittel vorzuziehen. Zuweilen verbietet eine Idiosynkrasie den Gebrauch der Jodoformgaze. Die meisten Frauen werden damit gut fertig, so dass der Arzt sehr selten nothwendig hat, diese Einlagen entweder selbst einzulegen oder durch Hebammen einführen zu lassen oder den Frauen sogenannte Tamponträger in die Hand zu geben. Diese Einlagen sind nach 8—12 Stunden zu wechseln. Die Tannin-Glycerineinlagen lassen das Secret gerinnen, worauf die Frauen vorher aufmerksam zu machen sind.

Die Kolpitis adhaesiva heilt zuweilen überraschend schnell bei der Aetzung mit dem unverdünnten Acet. pyrolignosum rectific. Die Flüssigkeit wird in's Speculum gegossen; der Holzessig wirkt einige Minuten auf den eingestellten erkrankten Theil ein. In anderen Fällen kann man im Anfang Narcotica nicht ganz entbehren.

Bei Kolpitis emphysematosa punctirt man die Cysten; eine weitere Therapie ist allgemein nicht festzustellen; sie muss sich nach dem einzelnen Fall richten.

Ueber die Behandlung der Formen der Vulvitis und Kolpitis, welche unter dem Bilde des Vaginismus auftreten, siehe weiter unten S. 196.

Bei gleichzeitigem Gebrauch von geeigneten Abführmitteln und einer entsprechend geregelten Diät, bei welcher der Genuss alkoholischer Getränke nach Möglichkeit einzuschränken ist. bei sexueller Ruhe und regelmässiger Bewegung im Freien verschwinden die Beschwerden in der Regel, so dass es nicht nöthig ist, die Aetzungen der in der Vulva und Vagina zu Tage tretenden Erkrankungsherde allzu oft und allzu lange anzuwenden.

Treten die Reizzustände der Vulva und Vagina als Symptome des Diabetes auf, so ist das Abheilen nur unter gleichzeitigem Gebrauch entsprechender Curen, besonders der Karlsbader, zu erwarten.

---

[1]) Zeitschr. f. Geb. u. Gyn. V, S. 331.

3. Die Entzündungen der Uterusschleimhaut.

I. Die pathologische Anatomie der Entzündungen der Uterusschleimhaut.

*A.* Die acute Endometritis zeigt die Veränderung, welche bei allen acuten Schleimhauterkrankungen hervortritt: starke Schwellung der aufgelockerten und durchfeuchteten Schleimhaut und intensive Röthung, auch wohl kleine Ecchymosen, dabei, nach einer kurzen Verminderung der Secretion im Stadium der acuten Schwellung, eine intensive Steigerung der Thätigkeit der drüsigen Apparate. Das Secret der Cervicalschleimhaut stellt in gesundem Zustand eine zähflüssige Masse dar, die Absonderung der Uterushöhle aber ein spärliches wässeriges Serum; im Zustande der acuten Erkrankung werden unter Abhebung des Epithels im Corpus in gleicher Weise schleimig-blutige Massen, meist mit Eiterbeimischung, ausgeschieden, in welchen Detritusmassen des Epithels und auch der Drüsen schwimmen. Das Secret sieht dementsprechend gelblich-röthlich oder mehr eiterartig aus. Auf der Oberfläche der Schleimhaut treten die mit diesem Secret noch angefüllten recessusartigen Drüsen als gelbliche oder weissliche Punkte hervor.

*B.* Bei der chronischen Endometritis, dem sogenannten Catarrh der Uterusschleimhaut, kann die Schwellung, die reichlichere Gefässentwicklung, gelegentlich auch Ecchymosenbildung lange Zeit hindurch fortbestehen; fast immer bleibt dauernd die Secretion der Schleimhaut vermehrt. Die Catarrhe des Collum *(a)* unterscheiden sich in ihrer weiteren anatomischen Entwicklung in sehr eigenthümlicher Weise von den Catarrhen des Corpus *(b)*. Obwohl sie oft in einander übergehen, ist es doch für die weitere Beurtheilung dieser Entzündungsprocesse von grosser Bedeutung, die Erkrankungsformen in den einzelnen Schleimhautabschnitten gesondert zu betrachten.

*a)* Bei den chronischen Catarrhen des Collum tritt zunächst eine starke Neigung zu Veränderungen in der epithelialen Oberfläche hervor. Während die einzelnen Cylinderepithelien sich umbilden und vermehren, wird die Schleimhautoberfläche selbst und damit die secernirende Fläche durch die starke Wulstung der Plicae palmatae erheblich vergrössert. Die Schleimhaut quillt besonders aus dem Orificium als eine weiche, hochrothe Masse stark hervor. Andererseits wuchert das Cylinderepithel unter Verdrängung der Plattenepithelbekleidung aus dem Muttermunde über die normale Grenze der Epithelbekleidung hinaus, so dass die ganze Portio vaginalis, ja über diese hinaus die Oberfläche

Fig. 99.

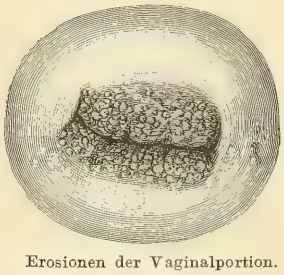

Erosionen der Vaginalportion. Nach *C. Ruge & J. Veit.*[1])

[1]) Centralbl. f. Gyn. 1877, Nr. 2. — Zeitschr. f. Geb. u. Gyn. II u. VIII.

des Scheidengewölbes statt von mehrschichtigem Plattenepithel von einem ein- oder wenigschichtigen Cylinderepithel bekleidet erscheint.

Ausser dieser Art der Vergrösserung der Oberfläche entwickelt sich eine erhebliche Vermehrung der secernirenden Fläche durch die massenhafte Einsenkung drüsenartiger Gebilde unter die Oberfläche der Vaginalportion (Fig. 99). Die Einstülpungen, welche mit einem zarten Cylinderepithel ausgekleidet sind, können sich in der Tiefe weiter theilen, weitere Einstülpungen bilden und hier, wie auch in dem Cervicalcanal selbst die musculäre Unterlage der Schleimhaut in grosser Ausdehnung durchsetzen. Derartige flächenhaft sich ausbreitende Cylinderepithelterritorien heissen Erosionen. (Fig. 100 zeigt das mikroskopische Bild der vorigen Figur. Das im unteren Abschnitt noch erhaltene Plattenepithel geht an der Grenze der drüsigen Zerklüftung in ein einschichtiges Cylinderepithel über. Die kranke Stelle zeigt auf der Oberfläche seichtere und tiefere Einsenkungen, Drüsencanäle, die oft wiederum verzweigt sind. Die in der Tiefe liegenden drüsigen Gebilde sind die Durchschnitte abgeschnürter Enden der Einsenkungen.)

Fig. 100.

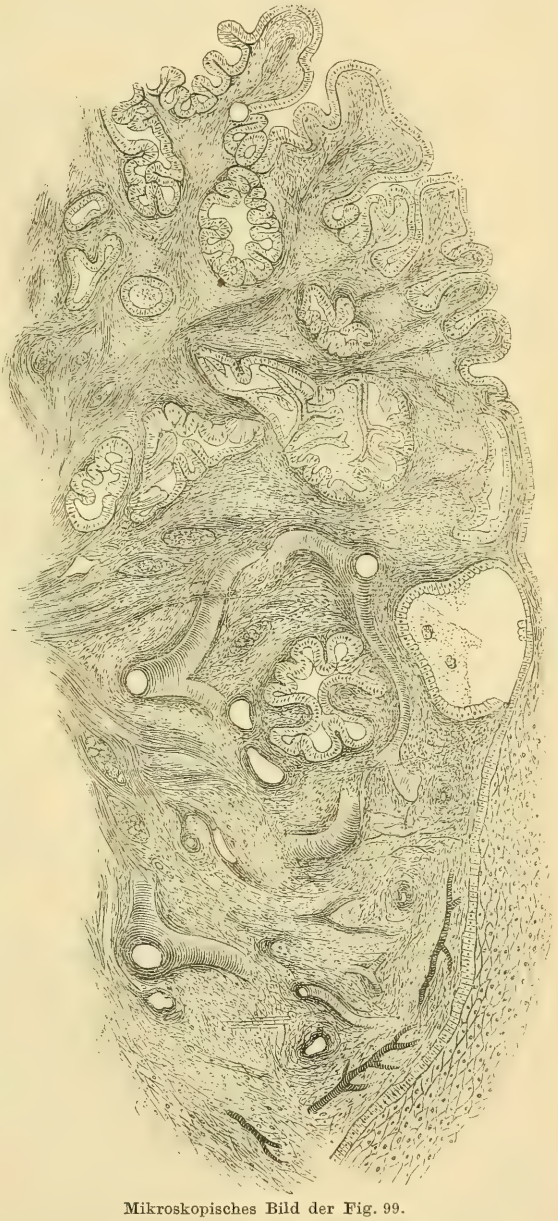

Mikroskopisches Bild der Fig. 99.

Man muss verschiedene Arten von Erosionen unterscheiden. Wenn in der weiteren Entwicklung der drüsigen Ausstülpung das zwischen den Drüsen gelegene Stratum in überwiegendem Masse wuchert, so dass die bindegewebige Masse wie Papillen hervortritt (Fig. 101),

Fig. 101.

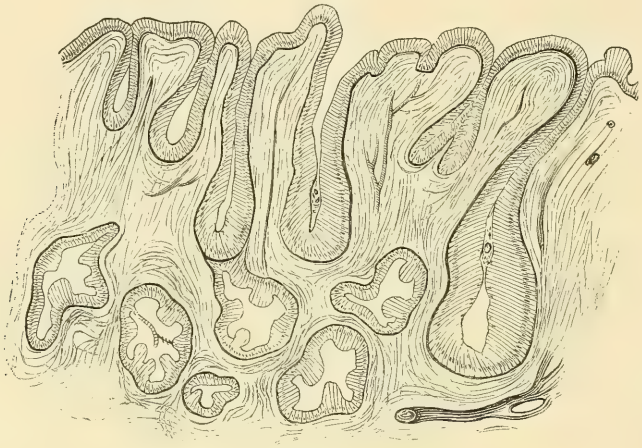

Papilläre Erosion Nach *C. Ruge.*

spricht man von einer papillären Erosion, oder, wie *Ruge* es genannt hat, von dem papillären Ulcus. Werden die drüsigen Einstülpungen (Fig. 102) in der Tiefe durch das hier stagnirende Secret

Fig. 102.

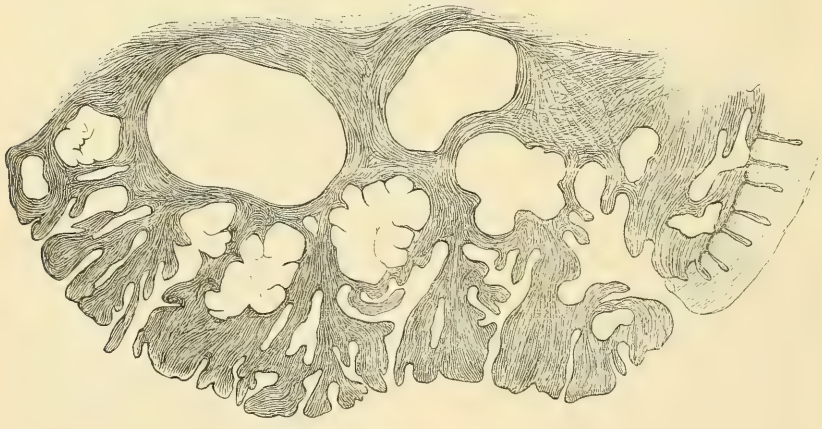

Folliculäre Erosion. Nach *C. Ruge.*

zu grossen folliculären Räumen ausgedehnt, so nennt man die Erosion eine folliculäre. Unter dem Druck der folliculären Räume werden die interglandulären Bindegewebszüge auseinander getrieben, so dass das nebenstehende Bild der folliculären Erosion sich herausbildet.

Mit der Veränderung der Oberfläche geht in vielen Fällen eine weitere Durchwachsung auch des eigentlichen Stroma des Collum einher. Die drüsigen Wucherungen drängen in die musculäre und bindegewebige Unterlage und verursachen einen derartigen Reiz, dass sich unter oft ganz ausserordentlich massenhafter Entwicklung von Gefässen und massiger, kleinzelliger Infiltration schon makroskopisch eine erhebliche Volumzunahme bemerkbar macht (Fig. 103). Besonders bei schon bestehender Continuitätsstörung der seitlichen Commissuren der Muttermundslippen quillt die Schleimhaut des Cervicalcanals mächtig hervor, so dass sie die Aussenfläche der Portion zu bekleiden scheint (Ectropium der Cervixschleimhaut).

Wird die durch eine solche Endometritis und die sie oft complicirende Metritis colli veränderte Oberfläche von irgend einem Trauma getroffen, so kann durch die Abstossung der unterwühlten Oberfläche

Fig. 103.

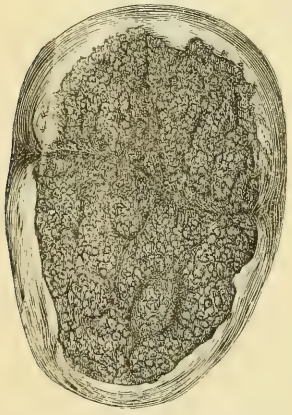

Ectropium der Cervixschleimhaut. (Speculumbild.) Nach *C. Ruge* a. a. O.

Fig. 104.

Excidirtes Stück des Collum. Nach *C. Ruge*.

ein Defect entstehen, der ein Bild (Fig. 104) gibt, welches klinisch dem der malignen Erkrankung des Collum vollkommen entspricht.

Erscheint dann das Collum zerklüftet, springen in diesen zerklüfteten Räumen die infiltrirten derben Bindegewebszüge stark hervor, so vollenden nur zu oft die darüber fühlbaren derben, fast knolligen Plicae palmatae die Aehnlichkeit des Ganzen mit malignen Ulcerationen.

Die Erosionen sind als eine Theilerscheinung der Endometritis colli zu bezeichnen, ohne dass wir ihnen jedoch stets einen cervicalen Charakter vindiciren dürften.

*b)* Die chronischen Erkrankungen der Corpusschleimhaut zeigen neben intensiver Vermehrung des Gefässapparates vorwiegend eine massige kleinzellige Infiltration des interglandulären Ge-

webes. Die durch die Schwellung und die von den Ecchymosen herrührende Pigmentbildung umgestaltete Corpusschleimhaut kann sich unter dem Einflusse dieser Infiltration sammtartig weich darstellen. Auch hier sind mikroskopisch verschiedene Formen zu unterscheiden.

Fig. 105.

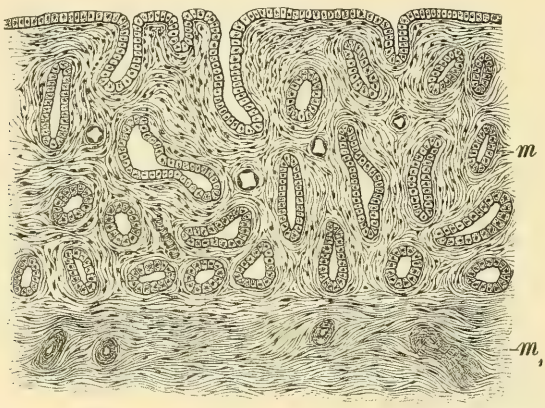


Normale Uterusschleimhaut *(Hartnack,* Oc. 2, Obj. 4). Längsschnitt.
*m* Mucosa. $m_1$ Muscularis *(Orthmann).*

Zur Erläuterung dieser Vorgänge dient in Fig. 105 ein senkrechter Durchschnitt der normalen Uterusschleimhaut, in Fig. 106 ein entsprechender Querschnitt.

Fig. 106.

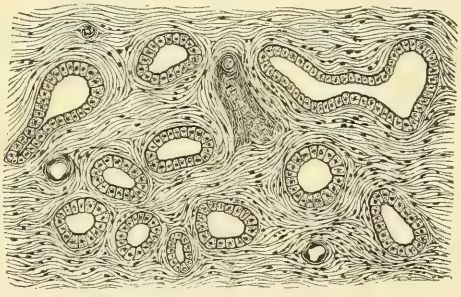

Normale Uterusschleimhaut. Querschnitt durch die Mucosa
*(Hartnack,* Oc. 2, Obj. 4. *Orthmann).*

Man muss unterscheiden: 1. die interstitielle Endometritis chron. corporis, 2. die glanduläre Endometritis chron. corporis.

1. Bei der interstitiellen Endometritis (Fig. 107) spricht sich in frischen Fällen die Betheiligung des Stroma in der Wucherung der einzelnen zelligen Bestandtheile aus. Bald finden sich massenhafte Rundzellen (Fig. 108), bald mehr spindelförmige Zellen (Fig. 109).

Diese interstitielle Endometritis ist die häufigste Form der Endometritis corporis, sie ist meist durch ihre Neigung zu Blutungen aus-

Fig. 107.

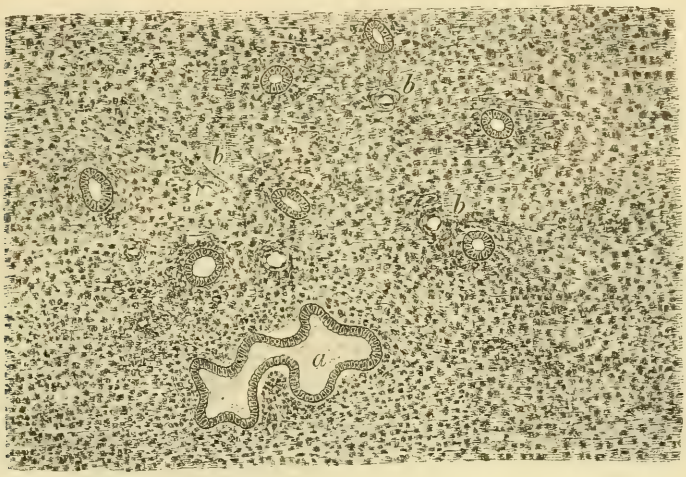


Endometritis interstitialis *(Hartnack,* Oc. 2, Obj. 4). *a* Drüsen. *b* Gefässe *(Orthmann).*

Fig. 108.

Interstitielle Endometritisquerschnitt. (250fache Vergr.)

gezeichnet, selten lediglich durch heftige dysmenorrhoische Beschwerden. Bei dieser Form der Endometritis findet sich eine eigenartige allge-

meine Durchwucherung der Interstitien durch bindegewebige Züge. In anderen Fällen erscheinen die Infiltrationen mehr circumscript, so dass die Oberfläche sich wie gebuckelt abhebt, während die Drüsenlumina auch makroskopisch deutlich hervortreten.

Fig. 109.

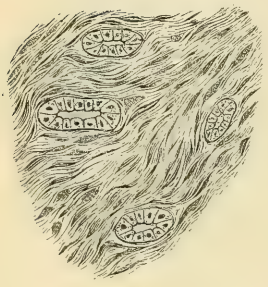

Chronische interstitielle Endometritis. (250fache Vergr.) Nach *Schroeder*, Handbuch.

Fig. 110.

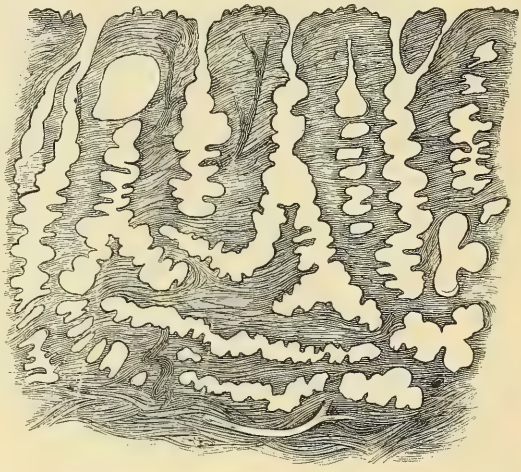

Glanduläre Endometritis. Nach *C. Ruge*.

2. Bei der Endometritis glandularis überwiegt die Veränderung im drüsigen Apparat, wie sie sich in Entfaltung der Drüsenschläuche zu langgestreckten Gängen mit fast dendritischer Verästelung (Fig. 111 zeigt diese Form nach einem meiner Präparate, von *C. Ruge* gezeichnet) in grellem Contrast zu dem Verlauf der Drüsen in Fig. 110 darstellt.

Neben den beiden eben beschriebenen Formen der Endometritis chronica corporis erscheinen noch als eigenartig charakterisirt: 3. die Endometritis fungosa, 4. die Endometritis post abortum und 5. die Endometritis exfoliativa.

3. Als eine eigenthümliche Mischform der beiden genannten Arten der Endometritis erscheint eine diffuse Erkrankung, bei der alle Theile der Schleimhaut, wenn auch nicht in gleicher Intensität, erkrankt sind.

Diese von *Récamier*[1]) zuerst beschriebene, von *Olshausen*[2]) als chronische hyperplasirende Endometritis bezeichnete Erkrankungsform, die Endometritis fungosa, unterscheidet sich wesentlich durch die Massenentwicklung der Schleimhaut von den einfachen interstitiellen und glandulären Formen. Während bei

[1]) Union méd. de Paris. 1. u. 8. Juni 1850.

[2]) Archiv f. Gyn. VIII, S. 97.

diesen die Schleimhaut eine Dicke von 3 oder 4 Mm. erreicht, findet man bei der fungösen Form diese Massen bis zu einem Dickendurchmesser von 15 Mm. In dem Aufbau der fungösen Schleimhautmasse finden wir dieselbe interstitielle und glanduläre Anordnung wieder. Durch die Volumzunahme der Interstitien werden die Drüsen auseinander gedrängt; sie erscheinen abgeschnürt, in diesen abgeschnürten Abschnitten ectatisch, so dass auf dem horizontalen Durchschnitt ein siebartiges Bild erscheint, dessen Oeffnungen gelegentlich weit von einander stehen. Die Drüsen selbst sind massenhaft vermehrt, die einzelnen Drüsenschläuche vielfach geschlängelt — korkzieherartig — oder verästelt, während gerade hier das interstitielle Gewebe oft nur wenig an den Veränderungen Theil nimmt. Uebrigens finden sich nicht selten die verschiedenen Mischformen in ein und derselben Uterusschleimhaut, so dass ein einigermassen ausgedehntes Abrasionspräparat typische Bilder der verschiedenen

Fig. 111.

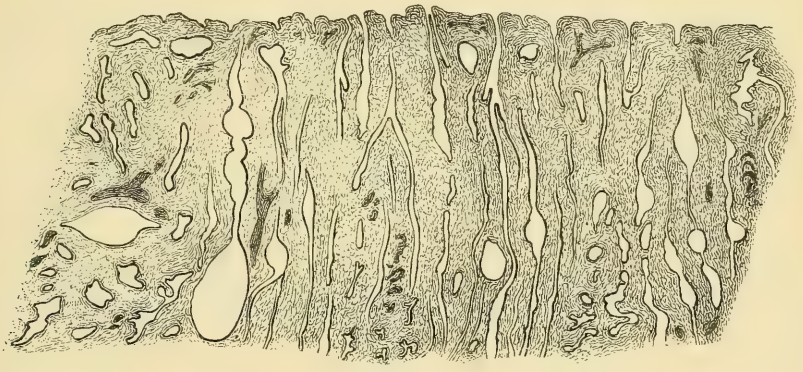

Fungöse Endometritis mit Ueberwiegen, links der glandulären, rechts der interstitiellen Form. Nach *C. Ruge.*

Formen der Endometritis aufweisen kann. Fig. 111 zeigt in der einen Hälfte stark ectatische Drüsen, in der anderen reichlicher entwickelte Interstitien, wie sie sich in einem meiner Präparate (dessen Aufzeichnung ich ebenfalls *C. Ruge* verdanke) darstellten.

4. Schon seit längerer Zeit ist das häufige Vorkommen von Endometritis post abortum hervorgehoben worden. Dabei kann eine unvollkommene Abstossung der Decidua zur Bildung von Inseln decidualer Epithelmassen führen mit Entwicklung kleinzelliger Schleimhautwucherung in der Umgebung (wie *Carl Ruge* sie in *Schroeder's* Handbuch, Bd. VII, S. 119, beschreibt). Von diesen Inseln aus verbreiten sich die entzündlichen Processe über die ganze Schleimhaut (Fig. 112). Oder es tritt statt der puerperalen Involution ein entzündlicher Wucherungszustand hervor. Dabei kommt nach *C. Ruge* (a. a. O.) vor Allem die interstitielle Form

zur Entwicklung, der sich allerdings im weiteren Verlaufe eine Betheiligung auch der Drüsen hinzugesellen kann.

Fig. 112.

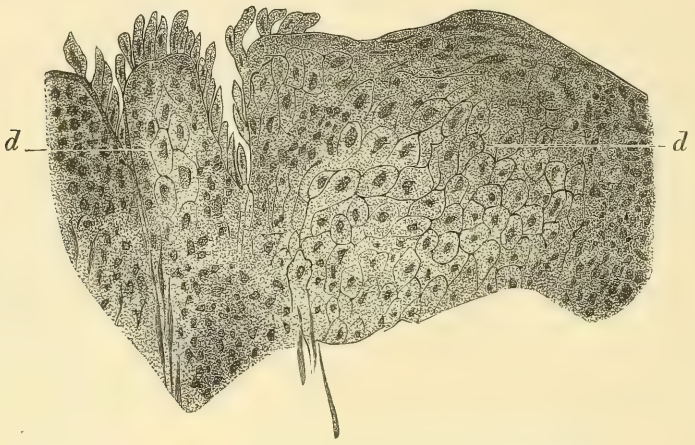


Endometritis p. abortum. Nach *Schroeder*, Ed. VII. *dd* Deciduainseln.

5. Bei der Endometritis exfoliativa erfolgt ohne eine bis jetzt wenigstens erkennbare Veranlassung eine Abstossung der entzündeten Schleimhaut in der Form grösserer Membranfetzen oder auch von Ausgüssen der ganzen Uterushöhle. Sie findet sich in nicht ganz seltenen Fällen, sowohl bei jungfräulichen Individuen, die fast von Anfang an derartige membranöse Ausleerungen bei nahezu jeder Menstruation haben, als auch bei solchen, die geboren haben. Meist treten grössere Membranabstossungen in längeren Zwischenräumen auf, ja es kann auch nur in jahrelangen Pausen die Ablösung grösserer zusammenhängender Schleimhauttheile sich wiederholen, während die dazwischen liegenden Menstruationen ohne jeden Abgang dieser Art verlaufen. In anderen Fällen kommt es ganz sporadisch zur Entleerung derartiger Membranen, auch wohl nachdem Schwangerschaft vorausgegangen ist, in wieder anderen tritt erst in der Nähe des Climacterium die Exfoliation von Membranen deutlicher hervor. Es liegt nahe, diese Membranen (Fig. 113) als abortive Vorgänge zu deuten, da sie aus den wohlerhaltenen oberflächlichen Schichten der Uterusschleimhaut bestehen, mit Utriculardrüsen und interglandulärem Gewebe. Eigenthümlich und für die Differentialdiagnose bedeutungsvoll ist die Abwesenheit der grossen, unregelmässigen Deciduazellen. Die Fetzen selbst zeigen auf einer Seite

Fig. 113.

Ausguss der Uterushöhle bei Endometritis exfoliativa (Dysmenorrhoea membranacea).

die glatte Schleimhautoberfläche, während sie auf der anderen Seite uneben sind; es lassen sich auf der inneren Oberfläche Furchen und Drüsenlumina deutlich erkennen.

Da es sich hier um eine interstitielle Endometritis handelt, ist die alte Bezeichnung dieser Krankheitsform als Dysmenorrhoea membranacea fallen zu lassen. Das bindegewebige Gerüst ist verdickt, mit reichlichen elastischen Faserzügen durchsetzt. Die Zellen selbst haben hin und wieder vergrösserte Kerne und einen vergrösserten Zellenleib, so dass man eine scheinbare Vorstufe zu den wirklichen Deciduazellen vor sich zu haben meint *(C. Ruge* [1]).

Im weiteren Verlaufe der verschiedenen Formen der Endometritis corporis kann Heilung und Rückkehr zur früheren normalen Beschaffenheit eintreten. In anderen Fällen entwickelt sich in der Schleimhaut eine Narbenbildung. Das sehr früh abgestossene Flimmerepithel wird nicht wieder ersetzt, es kommt zu einer Auskleidung der Innenfläche mit niedrigen, fast dem Plattenepithel ähnlichen Zellen. Die Drüsen platten sich unter Dilatation der Lumina ab und erscheinen schliesslich als einfache Vertiefungen; die Secretion lässt nach, so dass schliesslich die Innenfläche wie von einem einfachen Bindegewebslager bekleidet erscheinen kann.

Immer bedarf es einer sehr ausgiebigen Uebung in der Deutung dieser mikroskopischen Bilder, wie ich sie selbst unter der belehrenden Leitung von *Carl Ruge* habe erwerben können, um aus dem krausen Gewirr der Drüsen und Gefässe und dem Befund der Interstitien eine sichere Diagnose zu stellen. Es kann das ganze Bild fast nichts als Drüsendurchschnitte enthalten, so dass die Bezeichnung dieser Form als Endometritis chronica adenomatosa durchaus zutreffend erscheint, umsomehr, als diese Drüsen in ihrer Neigung zu Recidiven und — wie ich aus sonstigen später zu erwähnenden Beobachtungen ableite — ihrer nicht zu leugnenden Disposition zu späterer maligner Entartung eine ganz besondere Bedeutung beanspruchen müssen.

II. Symptomatologie.

Die speciellen Symptome der Entzündung der Uterusschleimhaut sind im acuten Stadium: heftige Schmerzen im Schooss, wehenartige Empfindungen, Gefühl der Schwere, des Vollseins, mit Stuhl- und Harnzwang, auch peritonitische Reizerscheinungen. Lassen diese nach, so treten die den chronischen Catarrhen eigenthümlichen Absonderungsveränderungen und Störungen der Menstruation hervor. Auch hier wird nicht gleichmässig die Absonderung

[1]) Vergl. auch *Löhlein,* Gesellsch. f. Geb. u. Gyn. Februar 1886. Zeitschr. f. Geb. u. Gyn. XII, S. 465.

unmittelbar vermehrt, man findet die Secretion ausserordentlich verschieden bei den Schleimhauterkrankungen. Meist ist das zähflüssige Secret des Cervix durch reichliche schleimig-eitrige Beimengungen und oft durch beigemischtes Blut verändert; es finden sich abgehobene Epithelien darin und besonders Drüsentheile. Auch diese Secrete zersetzen sich sehr leicht und verbreiten dann einen üblen Geruch. — Besonders bei der interstitiellen Endometritis entwickelt sich eine auffallende Neigung auch zu extramenstruellen Blutungen. In der Regel ist bei den Catarrhen der Uterusschleimhaut die Menstruation gestört. Das Entwicklungsstadium derselben, vor dem Eintritt der Blutung, ist mit heftigen Schmerzen verbunden. Tritt die Blutung ein, so wird bald ein Uebermaass von Blut ausgeschieden, bald wird es unter wehenartigen Schmerzen entleert; es kommt zu einem stossweisen Ausfluss, der jedesmal mit exacerbirenden Schmerzen im Leib, in den Weichen oder im Kreuz verbunden ist. Es kann unter dem Einfluss des Catarrhes der Schleimhaut auch zu einer Verringerung des Blutabganges kommen, doch habe ich bei solchen Kranken meist den Eindruck bekommen, dass die mit dem Catarrh zugleich bestehende Ernährungsstörung, besonders aber die solche Schleimhauterkrankung oft complicirende Erkrankung der tiefer liegenden Masse des Uterus selbst einen wesentlichen Einfluss auf diese eigenthümliche Störung der Menstruation habe.

Man muss auch hier unterscheiden zwischen den Symptomen der Catarrhe: 1. des Collum, 2. des Corpus.

1. Die Symptome der Catarrhe des Collum.

*A.* Die acuten Catarrhe der Cervixschleimhaut verlaufen unter den Symptomen aller analogen Processe; nachdem zunächst die Secretion für kurze Zeit gestockt, erfolgt eine reichliche, zuweilen blutig gefärbte dünnflüssige Absonderung. Tritt der Catarrh zur Zeit der Menses ein, so kann die Schwellung der Cervixschleimhaut zwar eine Unterbrechung des menstruellen Blutabganges nicht bedingen, denn sie selbst sondert dieses Blut nicht ab, aber durch die Verlegung des Canales in Folge der Schwellung kann die Entleerung behindert sein, so dass dadurch eine Stockung in dem Blutabgang bedingt wird. Schmerz, manchmal unter Frost und Temperatursteigerung, Druckempfindlichkeit im Becken, Tenesmus in Blase und Darm sind die gewöhnlichen Begleiterscheinungen.

*B.* Die chronischen Catarrhe der Cervixschleimhaut führen durch die eigenthümlichen Veränderungen der drüsigen Apparate zu weiter greifenden Symptomen. Die massenhaft vermehrte Schleimhaut, wie sie aus dem Orificium uteri externum hervorquillt, wird durch diese Schwellung und Durchsetzung mit drüsigen Ausstülpungen so verändert, dass leicht Blutungen auftreten, zumal wenn nach längerer Dauer Zerfall und Substanzverlust eintritt; dann kann jede Körperbewegung, jede Erschütterung, jede erschwerte Defäcation, jede Cohabitation blutige

Verfärbung des Ausflusses bedingen, die in Verbindung mit den durch die Schmerzen, die profusen Absonderungen bedingten Störung des Allgemeinbefindens, besonders in den reiferen Lebensjahren, sehr wohl die klinischen Symptome maligner Entartung des Collum machen können.

In der neueren Zeit hat man die eigenthümliche Wechselwirkung zwischen den Uterincatarrhen und den Continuitätstrennungen des Cervix, den sogenannten Cervixrissen, hervorgehoben, wie sie so häufig im Anschlusse an Geburten gefunden werden. Ich schliesse mich der Ansicht Derer [1]) an, welche annehmen, dass die Catarrhe durchaus nicht als die nothwendige Folge dieser Einrisse aufgefasst werden dürfen, denn gar oft hat man Gelegenheit, solche Risse ohne Catarrhe zu beobachten. [2]) Da ich glaube, dass für die Catarrhe vielleicht bei fortschreitender Entwicklung unserer Untersuchungsmethoden noch eine specifische Ursache gefunden werden wird, nehme ich an, dass die Cervixrisse lediglich eine Disposition für das Eindringen derartiger Krankheitserreger setzen und dass bei dem Bestehen solcher Einrisse die Cervixcatarrhe durch die Gelegenheit, ihre Schleimhautoberfläche auch über die Rissstelle hinaus auszubreiten, eine wesentliche Steigerung erhalten. Dann quillt eben die mächtig hypertrophirende Schleimhaut entweder in ihren alten Grenzen unter starker Veränderung ihrer Unterlage auf die Oberfläche der Portio heraus, rollt die ihres Haltes in dem geschlossenen Muttermunde beraubten Lippen förmlich auf — Eversio labiorum, — oder es schleicht sich der Process durch die Rissstelle hindurch bis zur Aussenfläche der Portio hin und geht auf die Umgebung, auf das Scheidengewölbe über [siehe Fig. 103]. [3])

Die chronischen Catarrhe des Collum bringen durch die Schwellung der Schleimhaut unter Umständen die oben S. 178 näher gewürdigten tieferen Drüsenelemente zum vollständigen Verschluss ihres Ausführungsganges. Die so entstehenden Retentionsfollikel belästigen ihrerseits durch Druck die Umgebung und werden dadurch die Veranlassung zu zwar leisen, aber fortwährenden Schmerzen im Schooss.

Eine andere eigenartige Folge des Cervixcatarrhes bildet sich in Form der Stenose des äusseren Muttermundes aus.

Die Schleimhautgrenze im Orificium uteri externum wird durch die Narbenverwachsung der sich berührenden Ränder derart verengt, dass nur eine oft stecknadelknopfgrosse Oeffnung übrig bleibt. Hinter diesem Engpass staut sich das Secret. Der Cervicalcanal wird ampullen-

---

[1]) *Schroeder*, Charité-Annalen. VI.

[2]) Transaction of the Boston gynaecol. Soc. Dec. 1885. Mittheilung von *A. Martin* an die Gesellschaft.

[3]) Vergl. *Freund*, Die gynäkol. Klinik in Strassburg. 1885. — *Czempin*, Zeitschr. f. Geb. u. Gyn. 1886, Bd. XII, S. 287.

förmig dilatirt: nach unten schliesst das stenosirte Orificium externum, nach oben die starre Wand des Corpus den Raum ab. Das Collum selbst erfährt dabei eine Längsentfaltung, die sich überwiegend häufig als Elongatio Colli supravaginalis darstellt. Wenn im weiteren Verlauf der Catarrh sich zurückbildet, und unter Verödung der Schleimhaut die Secretion abnimmt, so hinterbleibt ausser der Stenose im Orificium externum vor allen Dingen die supravaginale Elongation des Collum. Diesen ätiologischen Zusammenhang kann man nicht blos bei jungfräulichen Verhältnissen beobachten, er tritt auch in späteren Lebensjahren deutlich hervor. Hat sich das acute Stadium mit seinen Folgen, besonders der massenhaften Secretion zurückgebildet, so bleibt die Stenose als Symptom des oft vor Jahren bestandenen Catarrhs. Das nunmehr spärliche Secret fliesst schmerzlos aus dem Orificium uteri externum hervor. In seltenen Fällen ist die Stenose so rigide, dass man nur eine feine Sonde hineinzuführen im Stande ist; meist gelingt es leicht, nicht nur den dicken Knopf der Sonde, sondern auch die Curette hindurch zu schieben. Die Elongatio supravaginalis ist die viel wichtigere Folge der Schleimhauterkrankung. Sie bildet sich, soweit ich bis jetzt beobachtet habe, zuweilen erst im Climacterium oder während eines Puerperium zurück; aber gerade das Zustandekommen der Conception erscheint durch diese Veränderung des Collum wesentlich erschwert.

2. Die Symptome der Catarrhe des Corpus.

*A.* Der acute Catarrh der Corpusschleimhaut bedingt heftige Schmerzen, welche zum Theil wohl als die Folge der Schwellung der durch die Uteruswand in ihrer Ausdehnung behinderten Schleimhaut aufgefasst werden müssen. Auch hier ist die Suppressio mensium nicht die Ursache, sondern die Folge der acuten Erkrankung der Corpusschleimhaut. Meist folgt der Stauung eine um so ausgiebigere Blutung, bald nach Stunden, bald nach Tagen; damit lassen die Schmerzen nach. Das ganze Becken wird empfindlich, besonders Blase und Mastdarm werden in Mitleidenschaft gezogen.

*B.* Alle Formen der chronischen Erkrankungen der Corpusschleimhaut, die als diffuse hyperplasirende fungöse Endometritis und als glanduläre Endometritis beschrieben worden sind, machen als hervorragendste Symptome vermehrte Absonderung und Blutungen. Dieselben sind zwar meist an den Typus der Menstruation gebunden, treten aber bei weiterer Entwicklung recht oft auch intermenstruell auf. Dabei schwillt der Uterus an, und wenn schon bei allen Formen der Schleimhauterkrankung eine sehr ausgesprochene Neigung des darunter liegenden Parenchym besteht, an dem Entzündungsprocess theilzunehmen, tritt gerade bei den fungösen und glandulären Schleimhauterkrankungen eine derartige Complication mit Metritis chronica fast regelmässig ein.

Nicht ebenso constant machen sich Schmerzen als Symptom der Corpusschleimhautaffection bemerkbar. Dieselben sind oft nur dumpf und absatzweise, treten nur kurz vor der Regel und während derselben hervor, während sie bei anderen fortdauernd als in der Tiefe des Schoosses localisirte Empfindungen erscheinen.

Als eines der hervorragendsten Symptome der Schleimhauterkrankungen des Corpus wird Sterilität angegeben. Unzweifelhaft kann durch die Beschaffenheit des Secretes die Lebensfähigkeit der Spermatozoen gleich bei Beginn ihrer Berührung mit demselben vernichtet werden. Dann ist wohl denkbar, dass das Ovulum in der ihres normalen Epithels beraubten Schleimhaut und in dem dieselbe bedeckenden Secret sich nicht einnisten kann und dass auch später bei chronischen Catarrhen, wenn die Schleimhaut schliesslich ihr Flimmerepithel verloren hat, bei partieller spontaner Heilung der Uterusinnenfläche, die Entwicklungsfähigkeit der Schleimhaut zur Decidua sich verliert. Indess will mir scheinen, dass gerade die eigenthümliche Verlängerung des Collum, die Elongatio colli supravaginalis, wie ich sie als Folge des Catarrhes auffasse, überwiegend häufig für die Sterilität verantwortlich zu machen ist. Für diesen Zusammenhang sprechen meines Erachtens mehrfach wiederholte Beobachtungen: wurde zunächst die Endometritis oder die Stenose allein angegriffen, so blieb der Erfolg aus, wurde die Elongatio supravaginalis dann beseitigt, so erfolgte Conception.

Bei der exfoliativen Form der Endometritis treten die Beschwerden fast nur zur Zeit der Menstruation hervor.

Die Entleerung von Membranen ist fast immer mit ausserordentlich heftigen kolikartigen Schmerzen verbunden. Oft wird, zumal bei sporadischem Abgang derselben, ein intensives Gefühl von Vollsein und Unbehagen schon wochenlang vor dieser Menstruation empfunden, bis es dann unter wehenartigen Beschwerden zu starken Blutungen kommt, im Verlauf welcher die Membran ausgestossen wird. In anderen Fällen bleibt die Menstruation tage- und wochenlang aus, so dass die Patienten sich wohl für schwanger halten, bis, zuweilen scheinbar unter dem Einflusse unbedeutender Schädlichkeiten, doch wieder die bekannten Schmerzen und der Blutabgang eintreten. Selten erfolgt die Entleerung der Membranen ganz schmerzlos.

Die Dysmenorrhoea membranacea ist häufig mit Sterilität verbunden, jedenfalls dürfte nur selten, so lange derartige Schleimhautfetzen abgehen, Schwangerschaft sich erhalten können. Wenn trotz des Bestehens derartiger Exfoliationen ein normaler Schwangerschaftsverlauf vorkommt, muss man annehmen, dass in diesen Fällen die Conception in einer der längeren Pausen der membranösen Ablösung sich entwickelt hat.

III. Diagnose.

Die Diagnose der Catarrhe des Uterus kann recht schwierig sein, wenn die erkrankten Theile in der Tiefe des Cavum gelegen, der Betrachtung unzugänglich sind. Aber auch hier liegt der am häufigsten erkrankte Theil, die Cervixschleimhaut, derartig, dass sie aus dem Muttermund, mag derselbe eingerissen oder noch enggeschlossen sein, in ihrem gewulsteten, hypertrophischen Zustande hervorquillt. Die über den Saum des Muttermundes herauswuchernden Erosionen, eventuell der Zerfall des über die Oberfläche der Portio hervortretenden Gewebes sind diagnostische Anhaltspunkte, betreffs welcher nur selten Zweifel zulässig sind. Zweifel, ob wir es mit einem einfachen Catarrh oder einer beginnenden Neubildung zu thun haben, werden auf demselben Wege beseitigt, den wir betreten müssen, um die Diagnose der speciellen Erkrankungsform in den tiefer gelegenen Abschnitten zu fixiren. Für diese selbst ist allerdings die Absonderung und Veränderung der Menstruation bis zu einem gewissen Grade charakteristisch. Bei der häufig lebhaften Empfindlichkeit der erkrankten Theile gibt die Berührung derselben mit der Sonde einen diagnostisch, aber wie mir scheint, überschätzten Anhalt. Volle Einsicht in die Natur des vorliegenden Zustandes gewährt nur das Mikroskop.

Die Differentialdiagnose der Endometritis exfoliativa entscheidet das Fehlen von Chorionzotten; jedenfalls ist dieses Zeichen wichtiger als die Unterscheidung etwas grösserer oder kleinerer sogenannter Deciduazellen.

Aehnliche deciduale Gebilde werden bei der ektopischen Schwangerschaft entleert. Der Nachweis des Fruchtsackes muss lehren, ob die ausgestossene Membran als das Product des Reizes einer solchen Schwangerschaft oder einer Schleimhauterkrankung anzusprechen ist.

IV. Prognose.

Die Prognose der Erkrankungen der Uterusschleimhaut ist bei acuten catarrhalischen Anfällen nicht ungünstig. Auch die chronischen Veränderungen, welche nach unvollständig abgewarteten Wochenbetten auftreten oder als Begleiterscheinungen von Allgemeinleiden, wie Chlorose, Scrophulose u. dergl., heilen oft überraschend schnell bei entsprechender Pflege. Weniger günstig ist die Prognose bei den interstitiellen oder glandulären Wucherungen, und da, wo am Collum mit Ausbreitung der Schleimhautwucherung über die Grenze des Orificium uteri externum hinaus Erosionen sich entwickelt haben.

Es gehört zu den charakteristischen Eigenthümlichkeiten der Schleimhauterkrankungen, dass sie in ihrer Intensität häufig schwanken, dass scheinbare Ruhepausen mit mehr oder weniger stürmischen Exacer-

bationen wechseln. Andererseits müssen chronische Metritis und Perimetritis als prognostisch jedenfalls nicht gleichgiltige Complicationen angesehen werden. Das Allgemeinbefinden wird nachhaltig gestört, die Frauen werden elend und lebensunlustig, steril, sich und Anderen zur Plage.

Die Prognose wird ferner durch die Neigung der catarrhalischen Processe zum Recidiviren beeinflusst: trotz jeder Art von Therapie, am wenigsten vielleicht nach der Auskratzung mit nachfolgender Aetzung, verschleppen Rückfälle aus geringfügiger Veranlassung die endliche Genesung. Es hinterbleiben kranke Drüsenausläufer, welche bis in die Musculatur hineinziehen und zum Ausgangspunkt der Recidive werden. Andererseits wirken die alten Schädlichkeiten, ehelicher Verkehr, perverse sexuelle Reize, Infection, nur zu oft und allzu bald von Neuem wieder ein und stellen das Resultat der Therapie in Frage.

Vielfach wird eine neue Schwangerschaft auch für die Schleimhauterkrankungen des Uterus als Allheilmittel gepriesen. Gewiss kann die damit verbundene Umbildung des Uterus günstig wirken. Wenn man aber alle die Störungen in Betracht zieht, welche mit diesem physiologischen Zustand nur zu leicht verbunden sind, so darf man sich nicht wundern, wenn so oft dieses Allheilmittel fehlschlägt und damit die Prognose nicht gebessert wird.

Bedenkt man, dass das Wesen der Schleimhauterkrankungen bei einiger Intensität immer in Wucherungen theils der Drüsen, theils des interstitiellen Gewebes besteht, so kann nicht geleugnet werden, dass in dieser Neigung zu Neubildung mindestens ein günstiger Mutterboden für maligne Wucherungen liegt. Ist doch der Uterus einer der bevorzugten Sitze der malignen Erkrankung beim Weibe!

### V. Therapie.

Die Behandlung *a)* der Cervicalcatarrhe gleicht naturgemäss in ihren Anfangsstadien derjenigen der Scheidencatarrhe. Ich wende besonders in frischen Fällen neben den vaginalen Ausspülungen mit desinficirenden Zusätzen zuerst, in den ersten 14 Tagen, oberflächliche Scarificationen in drei- bis fünfmaliger Wiederholung, dann die oben angeführten Aetzmittel im Speculum an. In den Cervicalcanal kann man die flüssigen Aetzmittel leicht mittelst einer Spritze einführen, oder, indem man Wattebäuschchen, auf Holz- oder Glasstäbe aufgedreht, mit dem betreffenden Mittel tränkt. Sowohl hierfür als für die nichtflüssigen Aetzmittel sind Apparate und Mischungen in grosser Zahl angegeben worden. Ich verwende zur Zeit nur noch Jodtinctur, oder Liquor ferri sesquichlorati, die ich mit Wattebäuschchen einführe. Dabei trocknet die entzündete und ihres normalen Epithels entkleidete Schleimhautoberfläche ein, es wuchert gesundes Epithel über dieselbe

hinweg, darunter verheilen die erkrankten Schleimhauttheile. — Gelingt es, unter bestimmter Regelung des übrigen Verhaltens der Patientin für längere Zeit alle Schädlichkeiten von den Genitalien fern zu halten, so kann man mit einer solchen Behandlung besonders im Anfang des Leidens vollständig befriedigende und dauernde Erfolge erzielen. Leider fehlen aber diese Voraussetzungen in der Praxis nur zu oft. Es gelingt uns eben nicht, die Lebensweise der Frauen in entsprechender Weise umzuändern, es gelingt uns nicht, die Schädlichkeiten des ehelichen Lebens andauernd fern zu halten. Dann kehren die Entzündungsprocesse in einer leider nicht sehr kleinen Zahl von Fällen wieder, selbst wenn die Heilung eine vollständige und durchgreifende zu sein schien. Besonders die Specialisten bekommen oft derartige Fälle zu sehen, in denen die an sich durchaus rationelle Behandlung der Hausärzte zwar immer wieder, so lange die Cur dauerte, das Uebel hob, eine dauernde Heilung aber nicht erzielt wurde. Wenn die oben angeführte Behandlung ohne Erfolg bleibt, und das lange bestehende Leiden eine tiefe Störung des Allgemeinbefindens unterhält, und endlich da, wo die äusseren Verhältnisse zwingen, die Leistungsfähigkeit der Patientin möglichst unmittelbar wieder herzustellen, muss die Behandlung sowohl der Erosionen, als der Cervixcatarrhe in einer durchgreifenden Zerstörung und Beseitigung der erkrankten Schleimhaut an dieser Stelle bestehen. Ich habe früher auch versucht, diese Zerstörung mit tiefer greifenden Aetzmitteln auszuführen. Da ich aber als Folge dieser Aetzung sowohl in der eigenen Praxis, als in derjenigen Anderer aus solchen Aetzungen nur zu oft narbige Stenosen gesehen habe, so unterziehe ich jetzt nur dann die Patienten einer derartigen Behandlung, wenn sich im Allgemeinbefinden oder in den äusseren Verhältnissen stricte Contraindicationen gegen ein eingreifendes Verfahren finden. In allen anderen excidire ich die erkrankte Schleimhaut und mit ihr so viel vom Gewebe des Collum, als für die Beseitigung des Erkrankungsherdes und die durchgreifende Rückwirkung auf das obere Stück des Collum, respective des Corpus, nothwendig ist, wie wir sie bei Besprechung der plastischen Operationen an der Portio kennen lernen werden.

*b)* Bei der Behandlung der Erkrankungen der Corpusschleimhaut muss zunächst der Versuch gemacht werden, unter gleichzeitiger entsprechender Allgemeinbehandlung die Mittel anzuwenden, welche allgemein bei den Erkrankungen der Genitalien indicirt sind: Ruhe, Reinlichkeit, vaginale Ausspülungen, Ableitung auf den Darm, Sitzbäder, auch Ergotin oder Hydrastis. Vielfach werden in hartnäckigen Fällen Aetzungen in Form von Bespülungen oder mit Aetzmitteln in Substanz ausgeführt, mit oder ohne vorherige Erweiterung des Cervicalcanals. Die Aetzmittel werden in Stiftform, als Pulver oder in Lösung

verwandt; nach Beseitigung des der Wand anhaftenden Schleimes wird das Medicament mit dem Endometrium in Berührung gebracht. Ich habe die Mehrzahl der mir bekannten Apparate dieser Art gründlich versucht. Neben Fällen rascher Besserung und Heilung waren aber immer wieder viele andere, in denen Heilung, respective Besserung, nur vorübergehend erreicht wurde.

Die von *B. Schultze* [1]) empfohlene Behandlung der Corpusschleimhauterkrankungen mittelst lang fortgesetzter methodischer Abspülungen [2]) und milder Aetzmittel wird von verschiedenen Seiten als sehr erfolgreich gerühmt. Ich habe selbst nicht sehr ausgedehnte Erfahrungen über diese Art der Behandlung gemacht. In der beschränkten Zahl meiner Beobachtungen aber trat der Erfolg nur sehr langsam und dann auch sehr wenig dauernd hervor, so dass ich auch von dieser Behandlungsweise ganz abgekommen bin. Sobald die Corpusschleimhaut nicht bei Regelung des Allgemeinbefindens und entsprechender Reinlichkeit und Schonung der Genitalorgane, eventuell vaginalen Ausspülungen und Sitzbädern, heilt, wende ich zur Beseitigung der erkrankten Schleimhautmassen die Curette an. Ich beseitige damit, ohne eine vorherige Dilatation des Collum nöthig zu haben, in einer Sitzung die erkrankten Theile selbst, während zugleich für die Beurtheilung der erkrankten Formen und einer eventuellen späteren Therapie damit eine sichere Grundlage gewonnen wird.

Es liegt mir fern, über die anderen Methoden der Behandlung der erkrankten Corpusschleimhaut hiermit ein absprechendes Urtheil abgeben zu wollen. Die eigenen ausgiebigen Erfahrungen mit dem Ausräumen des Uterus durch Wieken und Benetzung der Schleimhaut mit adstringirenden Flüssigkeiten vermittelst der *Braun*'schen Spritze, der Einführung von Medicamenten mittelst der sogenannten Uterinpistole, der Einführung von pulverisirten Medicamenten mittelst des *Clay*'schen Pulverisateurs und der Anätzung der Uterusinnenfläche mit Aetzstiften haben mich eben auf die Dauer so wenig befriedigt, dass ich stets bereitwillig nach neuen Methoden griff. Aber weder diese, noch das *Schultze*'sche Verfahren haben mir so gleichmässig gute Resultate geliefert, wie das Curettement mit nachfolgender Aetzung. Alle anderen Verfahren erschienen wesentlich umständlicher, ihr Erfolg war, so weit ich es habe verfolgen können, nicht in gleicher Häufigkeit und in dem Masse durchgreifend, wie beim Curettement, von dem ich andererseits schädliche Einwirkungen ernsterer Art nicht gesehen

---

[1]) Archiv f. Gyn. XX, S. 275. Vergl. *Skutsch*, Deutsche Gesellsch. f. Gyn. Bonn 1891.

[2]) Ein dafür vorzüglich geeignetes Instrument hat *P. Ruge* als eine Modification des *Fritsch*'schen Katheters in der October-Sitzung 1886 der Gesellsch. f. Geb. u. Gyn. zu Berlin beschrieben.

habe. Die dem Curettement gemachten Vorwürfe habe ich schon oben (S. 28) zurückgewiesen.[1])

Der Gebrauch des scharfen Löffels lässt die Möglichkeit zu, dass Schleimhauttheile, und vielleicht gerade die charakteristisch erkrankten, zurückbleiben. Die stumpfgeränderte Curette entfernt bei entsprechender Handhabung mit Sicherheit die ganze Uterusinnenfläche. Damit werden allerdings etwa zwischen Erkrankungsherden liegende gesunde Gewebsschichten mit entfernt. Da man erkrankte Herde und Inseln ohne Mikroskop nicht unterscheiden kann, andererseits selbst nach sehr gründlicher Auskratzung, wie sie Fig. 114 zeigt, doch eine vollständige Regeneration der Schleimhaut erfolgt (Fig. 115), so ist der Gebrauch des stumpfen Instrumentes zweckdienlicher. Es tritt eben nicht Narbenbildung ein, sondern Schleimhautregeneration. Dass in diese neugebildete Schleimhaut aus den in ihren tiefsten Schichten lagernden erkrankten Drüsenschläuchen auch wieder pathologische Processe hineinwuchern, d. h. also Recidive auftreten können, von neuen hierher gelangenden Reizen abgesehen, das ist nicht zu bestreiten, aber es gibt eben zur Zeit überhaupt noch kein Verfahren, welches die Recidive von Schleimhauterkrankungen definitiv ausschlösse, wenn es nicht die Schleimhaut vollständig und dauernd beseitigte.

Fig. 114.

Natürliche Grösse des Präparates

Schleimhautstück mittelst Curette entnommen. *Dührelius'* Zeitschr. f. Geb. u. Gyn. X, 175.

Die Nothwendigkeit einer Aetzung auch nach der Auskratzung wird wohl allgemein anerkannt[2]), es fragt sich nur, ob man dieselbe unmittelbar an die Auskratzung anschliessen soll. Ich halte das für das Einfachste und kann nicht einsehen, warum man die neugebildete Schleimhaut erst nach Tagen oder Wochen ätzen soll. Mit dem einen Eingriff ist die Localtherapie im Wesentlichen erledigt, tritt die Allgemeinbehandlung in ihr Recht.

Die Dauererfolge werden nicht nur durch die von aussen einwirkenden Schädlichkeiten beeinträchtigt, eine besondere Gefahr bilden

[1]) *A. Martin*, Naturforschervers. Danzig 1880. Zeitschr. f. Geb. u. Gyn. VII. — *Dührelius*, Zeitschr. f. Geb. u. Gyn. X, 175 u. *Schwartz*, Archiv f. Gyn. XX, S. 245.

[2]) Vergl. zuletzt *Veit*, Naturforschervers. 1886.

die Adnexaerkrankungen, welche der Therapie schwer zugängig, durch den Eingriff am Uterus noch nicht unmittelbar heilen. Unzweifelhaft sind sie nicht selten die Quelle [1]) erneuter Schleimhauterkrankungen. *Mackenrodt* [2]) hat gerade solche Fälle im Auge gehabt, als er intrauterine Jodeinspritzungen empfahl, welche in meiner Poliklinik in ausgiebiger Weise verwandt werden.

Die Elektrotherapie der Endometritis hat mir keine befriedigenden Erfolge gegeben. Wir hatten Gelegenheit festzustellen, dass die

Fig. 115.

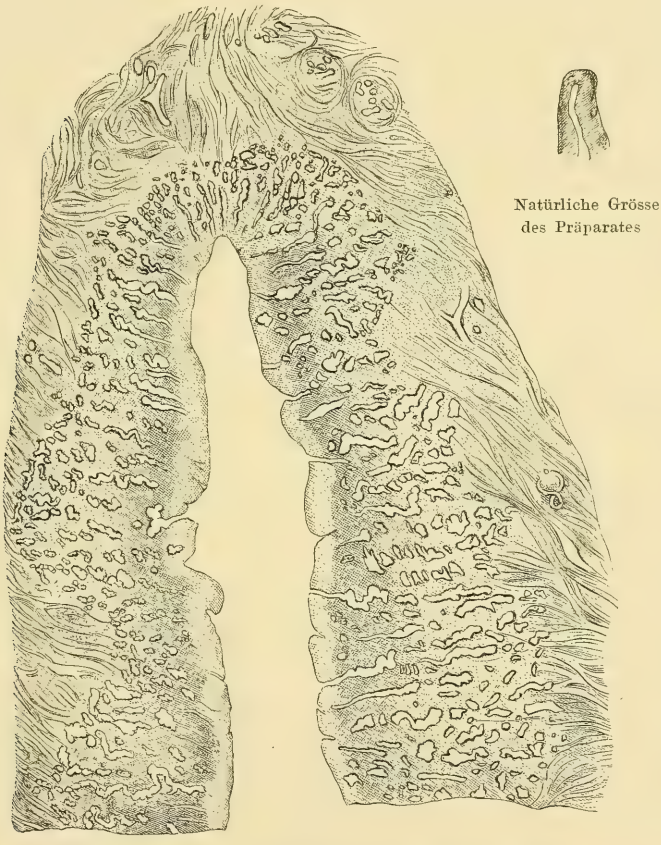


Schleimhaut, nach Curettement neugebildet. *Düvelius*, ebenda.

Aetzwirkung der in das Cavum eingeführten Kathode sich nur auf die unmittelbar getroffenen Stellen beschränkt, dass in anderen Fällen eine Einwirkung auf die Schleimhaut überhaupt nur von sehr kurzer Dauer erfolgt war und dass nach vielen Sitzungen schliesslich die Schleimhaut

[1]) *Czempin*, Zeitschr. f. Geb. u. Gyn. XIII.
[2]) *Volkmann*'sche Samml. Neue Folge. Nr. 45.

keine Spur der unmittelbar vorhergegangenen elektrischen Behandlung zeigte. Das erschien umso verdriesslicher, als die Patienten von der Behandlung stets sehr nervös geworden waren.

Die exfoliative Endometritis gehört zu den hartnäckigsten Erkrankungsformen des Gesichtsapparates. Ich habe in solchen Fällen des Oefteren die Mucosa mit den verschiedensten Aetzmitteln behandelt, sie ausgiebig abgekratzt und zerstört, um eine Umbildung der Schleimhaut zu erzielen. Meistens hält der Erfolg nicht länger als etwa ein und ein halbes Jahr vor. Eine Reihe solcher Kranker habe ich auf Jahre als gesund controliren können. Bei anderen war der Erfolg erst nach Jahren ein voller, besonders nachdem durch die Amputatio colli eine energische Umbildung des ganzen Uterus herbeigeführt war. Aber ich habe auch gesehen, dass, trotzdem sich der Uterus sehr entschieden verkleinerte und eine Umbildung aus dem klinischen Befund mit Sicherheit angenommen werden konnte, nach längerer Zeit die Dysmenorrhoea membranacea wiederkehrte. So bleibt in solchen Fällen nur die ruhige Lagerung zur Zeit der Schmerzen, Pflege und Anwendung von Narcoticis übrig. Mit dem Climacterium heilen diese Leiden naturgemäss.

In extremen Fällen von exfoliativer Dysmenorrhoe, durch welche die unglücklichen Patienten jedesmal bis zur Ohnmacht von ihren Schmerzen heimgesucht werden, wird naturgemäss empirisch nach Allem gegriffen, was nur entfernt Hülfe verspricht. Gelegentlich helfen, wenn auch nur vorübergehend, intrauterine Pessarien, in anderen Fällen jedesmal kurz vor der Menstruation vorgenommene, sehr energische Blutentziehungen und ähnliche Mittel. Schliesslich kann bei tiefgreifenden Rückwirkungen auf das Allgemeinbefinden die Frage der Entfernung auch der nichterkrankten Ovarien oder der vaginalen Uterusexstirpation sich erheben: die Antwort muss ganz von den individuellen Verhältnissen abhängen. Ich selbst habe derartige verzweifelte Fälle noch nicht beobachtet.

Von der Besprechung der Schleimhauterkrankungen habe ich die des Vaginismus, der Gonorrhoe und der Schleimhautpolypen getrennt, weil deren isolirte Betrachtung der Würdigung derselben in der Praxis mehr zu entsprechen scheint.

### *a) Vaginismus.*

Unter Vaginismus versteht man eine abnorme Reizbarkeit der äusseren Genitalien, die sich gelegentlich bis zu krampfartiger Zusammenziehung des Constrictor cunni und der Musculatur des ganzen Beckenbodens entwickeln kann.[1]) Das Leiden befällt meist jungfräu-

[1]) *Sir James Simpson*, Edinb. med. Journ. Dec. 1861, S. 594. — *Sims*, London Obstetr. Transact. 1862, V, III. — *Debout* und *Michon*, Bull. de thérapeutique. 1861, Nr. 3, 4, 7. — *Budin*, Progrès méd. 1881, Nr. 2.

liche Personen und tritt vorwiegend in der Hochzeitsnacht, selten später, scheinbar ohne besondere Veranlassung, in die Erscheinung. Es besteht in der Regel eine ungewöhnliche Enge des Introitus, oft eine sehr rigide Beschaffenheit des Hymens, aber es kommt der Vaginismus auch bei verhältnissmässig leicht dehnbarem Vaginalring zu Stande. Prädisponirt erscheinen solche Frauen, bei denen die Vulva weit nach vorn sich über die Symphyse hin erstreckt, so dass die Urethral- und Hymenalöffnung auf der Symphyse oder auf dem Lig. arcuatum zu liegen kommt.[1])

Irgend wie erhebliche anatomische Veränderungen sind nicht nachweisbar, weder in der äusseren Haut, noch in den hier liegenden Nervenendigungen. Der Vaginismus tritt in den ersten Versuchen der Cohabitation hervor, sei es nun, dass an der extremen Empfindlichkeit der hochgradig erregten jungen Frau die Begattung Schwierigkeiten findet oder an der abnormen Grösse des Penis oder an dessen unvollkommener Erection. So viel ich beobachtet habe, war bei allen an diesem Uebel leidenden Personen die Immissio penis nicht erfolgt und dementsprechend der Hymen nicht völlig eingerissen. Es kommen aber, wie die bekannten Geschichten vom Penis captivus[2]) zeigen, die Kämpfe des Constrictor cunni auch nach erfolgter Immission vor.

Bei erneuten Versuchen entwickeln sich stark entzündliche Reizungen der äusseren Genitalien. Bei der Anteposition der Genitalien entstehen Verletzungen besonders des Urethrallumen, das ausnahmsweise so gedehnt wird, dass die Cohabitation per urethram erfolgt. Die Reizempfindlichkeit nimmt bei fortgesetzt unbefriedigten Versuchen und bei der Scheu, einem Arzte das Uebel einzugestehen, einen sehr bedenklichen Grad an, die Theile entzünden sich, es kommt zu Vulvitis, Bartholinitis, Urethritis, ja auch Kolpitis und Endometritis. Eine sehr regelmässige Folge ist eine tiefe Verstimmung der Ehegatten, von denen besonders die Frau unter der Furcht vor den Annäherungen des Mannes und dem Gefühl ihrer eigenen weiblichen Unvollkommenheit leidet. Die Reizempfindlichkeit kann sich derartig steigern, dass jede Berührung der äusseren Genitalien heftige Schmerzen macht und schliesslich auch ohne Berührung die Furcht vor der Annäherung des Mannes, bei anderweiler Anstrengungen, bei Defäcation und Urinentleerung die Beschwerden hervortreten.

Meist sind solche Frauen begreiflicher Weise steril, doch kann ja bekanntlich schon durch das Anspritzen des Sperma an die äusseren Genitalien Conception eintreten und also trotz fortbestehendem Vaginismus Gravidität erfolgen. Ja, *Benicke*[3]) hat sogar Vaginismus als Geburtshinderniss beobachtet. Mit dem Vaginismus schwindet in der Regel

[1]) *Schröder,* Handbuch. VII, S. 525.

[2]) *Hildebrandt,* Archiv f. Gyn. III, S. 221.

[3]) Zeitschr. f. Geb. u. Gyn. II, S. 262.

die Sterilität. Schliesslich möchte ich hier noch darauf hinweisen, dass solche Krämpfe der Musculatur des Beckenbodens, besonders des Levator ani, auch unter dem Einfluss von Erkältungen eintreten können, wie auch in anderen Muskelgebilden rheumatische Contractionen vorkommen. Fraglich bleibt freilich meist, ob nicht Masturbation und sonstiger perverser Geschlechtsgenuss im Spiele ist.

Unzweifelhaft kommt Vaginismus auch ohne Gonorrhoe zu Stande. Es kommen die Erscheinungen des Vaginismus allerdings bei allen Erkrankungszuständen der Genitalien vorübergehend vor. Will man die Steigerung der Schmerzen, welche durch diese Erkrankungen selbst gesetzt sind, als Vaginismus bezeichnen, so kann sich auch bei Bartholinitis, bei Vulvitis und Urethritis, Kolpitis und Endometritis das Bild des Vaginismus entwickeln.

Die Diagnose des Vaginismus ergibt sich in der Regel aus den Folgen einer noch so zarten Berührung der äusseren Genitalien mit dem Finger, mit der Sondenspitze, selbst einem feinen Wattepinsel. Es tritt heftige Contraction der Musculatur des Beckenbodens ein, die Scheide erscheint verschlossen, auch die Vulva wird unzugänglich, indem sich die Contractionen bis auf die Nates und die Schenkel hin ausbreiten und unter extremer Empfindlichkeit der Frau jede Annäherung ausschliessen. Die krampfartigen Zusammenziehungen sind in der Regel von kurzer Dauer.

Der Hymenalring ist manchmal rigide, auch knorpelig hart habe ich ihn bei bejahrten Neuvermählten gesehen. Die äusseren Genitalien zeigen Verletzungen, welche aus den Versuchen, das Uebel zu überwinden, hervorgegangen sind. Zuweilen findet man eine Schwellung des Stratum papillare an den Nymphen als einziges anatomisches Substrat. Manche localisiren ihre Schmerzen in den Hymenalring oder dessen Reste, die Carunculae myrtiformes, ohne dass diese besondere Veränderungen in ihrem Bau zeigen. — Nicht ganz selten ergibt die Untersuchung, dass der angebliche Vaginismus nur ein Symptom von Perimetritis ist, dass also nicht die Berührung des Introitus die Schmerzen verursacht, sondern erst die des Scheidengewölbes.

Therapie. Nur ausnahmsweise ist gewaltsame Sprengung des Hymen und der betheiligten Muskeln unvermeidlich; es genügt die Abstumpfung der Empfindlichkeit und eine allmälige Gewöhnung der Theile an eine entsprechende Ausdehnung. Möglichste Ruhe dieser Theile, Fernhalten aller Arten von Reizen und Beseitigung der dabei vorhandenen Schmerzempfindung sind die ersten Aufgaben der Behandlung. Narcotica in der Form von Suppositorien mit Morphium (0·01), Belladonna (0·01) und den verwandten Mitteln, Bepinselungen mit Cocain, laue Sitzbäder mit Abkochungen von Weizenkleie, lauwarme Einspritzungen mit Inf. herb. conii maculat., mit Aqua amygdal. amar., mit Leinsamenthee und

anderen schleimigen Decocten versagen selten ihre Wirkung. Es ist selbstverständlich, dass man jungen Eheleuten jeden Versuch der Cohabitation untersagt, dass man für reichliche Stuhlentleerung sorgt und für eine reizlose Diät; vor allen Dingen sind alkoholische Getränke zu vermeiden. Wenn dann die Reizzustände in den äusseren Theilen, die Fissuren und Wunden abgeheilt sind und die Empfindlichkeit ohne directe Reizung nachgelassen hat, so beginnt die Behandlung durch allmälige Ausweitung mittelst der sogenannten Badespecula im Sitzbad, die zunächst in ihrer kleinsten Nummer, wohl beölt, von den Frauen selber eingeführt werden. Selbst bei anfänglicher Ungeschicklichkeit lernen dieselben doch die hierzu nöthigen Manipulationen in der Regel schnell und können nach je 4—5maligem Gebrauch zu der nächst grösseren Nummer des Badespeculum übergehen. Wenn dann ein dem Penis in der Grösse gleichendes Speculum schmerzlos eingeführt wird, soll die Annäherung des Mannes wieder zugelassen werden; meist erfolgt sie bekanntlich schon vorher mit Erfolg.

Nur selten kommt man mit einer solchen einfachen Behandlungsweise nicht aus. Dann spaltet man den Introitus und legt entsprechende Dilatatorien ein. Einen rigiden Hymenalring und empfindliche Carunkeln und Condylome am Introitus vaginae und was sonst noch für Ursachen der Empfindlichkeit aufgefunden werden, beseitigt man durch Excision. Zuweilen genügt es, in der Narcose den Hymen zu sprengen. Bei der Excision des Hymen vernähe ich die Wunde durch Catgutknopfnähte, welche die Wundränder der äusseren und der Scheidenschleimhaut vereinigen, die Blutung stillen. Nach der Vernähung lasse ich noch eine Zeit lang Badespecula gebrauchen.

### *b) Die Gonorrhoe bei der Frau.*

Die gonorrhoische Erkrankung des Weibes ist erst in den letzten Jahren in ihrer ernsten Bedeutung richtig gewürdigt worden, nachdem die erste darauf gerichtete Anregung von *Nöggerath* [1]) anfänglich nur ablehnenden Zweifeln begegnet war.

Die *Neisser*'sche [2]) Arbeit hat der Diagnose die nöthige Unterlage gegeben. Eine willkommene Ergänzung derselben haben *Bumm* [3]) und besonders *Wertheim* [4]) geliefert, indem dieser die Züchtung der Kokken zeigte.

---

[1]) Die latente Gonorrhoe. Bonn 1873.

[2]) Ueber eine der Gonorrhoe eigenthümliche Mikrokokkenform. Centralbl. f. med. Wissensch. 1879, Nr. 28.

[3]) Der Mikroorganismus der gonorrhoischen Schleimhauterkrankungen. Wiesbaden 1887. Centralbl. f. Gyn. 1891, S. 444.

[4]) Deutsche Gesellsch. f. Geb. u. Gyn. Bonn 1891. Vergl. auch Archiv f. Gyn. und *Gebhardt,* Berl. klin. Wochenschr. 1892. Vergl. *Witte,* Zeitschr. f. Geb. u. Gyn. XXV.

Gonokokken finden sich nicht gerade häufig in dem Secret der Scheide. Ein Kind von $1^1/_2$ Jahren, das wegen der eiterigen Absonderung in meine Poliklinik gebracht wurde, hatte massenhaft Gonokokken in dem Secret; jede Altersstufe haben wir damit behaftet gesehen. Bei den kleinen Kindern liess die sonstige Beschaffenheit der Vulva ein Stuprum als ausgeschlossen bezeichnen.

Häufig gelingt der Nachweis der Gonokokken nicht mehr, obwohl an der ätiologischen Bedeutung desselben für den gegebenen Fall kein Zweifel besteht. Besonders bei den Erkrankungen der tieferen Schleimhautgebiete, in erster Linie der Tuben, ist der Kokkus oft nicht mehr nachzuweisen. Diese allgemeine Erfahrung ist umso auffälliger, als der Nachweis beim Manne nicht selten noch nach einer langen Reihe von Jahren gelingt. Bei dem Ehemann einer meiner Patienten, der sich lange Jahre vor seiner Verheiratung vollständig gesund glaubte, gelang es, die Kokken einer 11 Jahre zuvor erworbenen Infection nachzuweisen.

Die bislang fast allgemein[1]) vertretene Anschauung, dass der Gonokokkus nicht im Stande sei, Peritonitis zu erzeugen, ist durch *Wertheim* (a. a. O.) richtig gestellt. Die im Anschluss an gonorrhoische Schleimhauterkrankungen auftretende Peritonitis hat nicht immer eine Mischinfection zur Voraussetzung, sie kann auch durch die *Neisser*'schen Diplokokken erzeugt werden.

Die Localisation des infectiösen Stoffes erfolgt naturgemäss in der Vulva. Nur bei den inveterirten Formen, bei welchen nur noch hinter Stricturen der männlichen Urethra das die Kokken bergende Secret verweilt und erst mit dem Sperma ejaculirt wird, dürfte die Einimpfung direct auf die oberen Abschnitte der Vaginalschleimhaut oder die des Cervix erfolgen.

Mit ziemlicher Constanz nimmt die Urethra an der Erkrankung Theil. Da aber die weibliche Harnröhre bei ihrer Kürze kein Recessus und Buchten hat, andererseits aber die durch die Erkrankung angeregte häufige Harnentleerung das pathologische Secret häufig schnell ausspült, so ist der Harnröhrentripper bei der Frau meist nur von kurzer Dauer. Er ist einer spontanen Heilung fähig, ebenso die Vulvitis gonorrhoica.

Dass die Infection in der Schleimhaut der Urethra aber auch hier zu Geschwürsbildung und tiefen Zerstörungen führen kann, ist unzweifelhaft, ebenso dass sich die Gonorrhoe auf die Blase ausbreiten kann mit allen den Folgeerscheinungen, welche ja auch bei dem Tripper der männlichen Urethra vorkommen.

Bei der gonorrhoischen Vulvitis ist die Betheiligung der *Bartholini*schen Drüsen nicht allzu häufig. Durch die Entzündung der in der

[1]) Zeitschr. f. Geb. u. Gyn. XX. Auch *Menge* hat noch 1890 nach seinen Untersuchungen an meinem Material dieser Ueberzeugung Ausdruck gegeben.

Fossa navicularis gelegenen Ausführungsöffnung wird der Ausweg verlegt, es kommt zur Verhaltung des Secretes oder die Drüse selbst wird zum Erkrankungsherd. — Eine andere nicht seltene Erkrankungsform besteht in der Wucherung des Stratum papillare in den äusseren Genitalien und der Scheide. Die Papillarhypertrophien verbreiten sich als spitze Condylome über die ganzen Genitalien, meist sitzen sie in kleinen Gruppen vereinigt in der Fossa navicularis und erscheinen nur herdweise in den äusseren Theilen bis zu den Nates hin. Bekanntlich können sich die spitzen Condylome zu grossen Wülsten entwickeln; ich habe bei einem 19jährigen Mädchen Condylommassen exstirpirt, welche wie vierfingerdicke Wülste die Labien bis weit hinten über die Afterkerbe hinaus bedeckten und jeder anderweiten Behandlung trotzten.

Die Weiterverbreitung der Gonorrhoe über den Locus infectionis hinaus kommt theils in der Form von inguinalen Lymphdrüsenschwellungen zur Beobachtung, theils in der Ausbreitung auf benachbarte Schleimhautabschnitte. Das Aussehen der gonorrhoischen Kolpitis und Endometritis zeichnet sich kaum vor der aus anderen Ursachen aus. Selten sieht man Condylome in der Scheide oder auf der Portio.

Oefters ist in solchen Fällen der Verlauf der Erkrankung der äusseren Theile und auch der Scheide ein sehr kurzer gewesen. Die Erscheinungen vergehen bei Reinlichkeit oder einer einfachen Behandlung, so dass die Patienten sich auf dem Wege der Genesung glauben, bis sich plötzlich eine acute Endometritis und Metritis entwickelt, meist unter heftigem Fieber und Schmerzen. Auch hier ist das acute Entzündungsstadium in den Fällen, welche man genau zu beobachten Gelegenheit hat, von verhältnissmässig kurzer Dauer, sei es, dass wirklich bald Heilung eintritt, sei es, dass die Symptome der weiteren Erkrankung erheblich in den Vordergrund treten. Als eine sehr verhängnissvolle Complication tritt die Entwicklung der Tubenerkrankung ebenso plötzlich wie bedrohlich hervor. Frost, heftige Schmerzen, auch wohl peritonitische Reizerscheinungen, Störungen des Darmes und der Blase deuten darauf hin.[1]) Von hier aus erfolgt eine Exacerbation durch die plötzlich und unerwartet hinzutretende acute Peritonitis; diese verläuft unter erneuten heftigen Schmerzen, starker Auftreibung des Leibes, Brechneigung, Fieber. Die Peritonitis bleibt in der Regel circumscript, sie localisirt sich an den Abdominalostien der Tuben und bildet ein Exsudat, das, anscheinend meist sehr dickflüssig, die Ovarien, die Tuben und die nächste Umgebung bedeckt. Solche

[1]) Vergl. auch *Sänger,* Archiv f. Gynäk. XXV, und Naturforschervers. in Magdeburg, 1884.

Ergüsse können einseitig auftreten, in nahezu der Hälfte der Fälle entwickeln sie sich auf beiden Seiten. In einem Falle habe ich die Entwicklung des Processes auf der anderen Seite ungefähr fünf Wochen nach der ersten Erkrankung in ganz gleicher Weise eintreten gesehen. Es kommt, unter Aufsaugung eines Theiles des Exsudates, zur chronischen Pelveo-Peritonitis und Perimetritis mit allen ihren charakteristischen Eigenthümlichkeiten, ihrem nachtheiligen Einfluss auf Lage und Beweglichkeit der Beckeneingeweide, auf die Ernährung des Individuum, seine Bewegungs- und Arbeitsfähigkeit, mit den so häufigen Exacerbationen bei den geringsten Schädlichkeiten, zumal bei jeder Menstruation. Sehr oft tritt eine tiefe Cachexie bei diesen Kranken hervor. Auch wenn im Verlaufe einer langen Behandlung die peritonitischen Zustände verheilen und Rückbildung sich vollzieht, bleiben solche Frauen häufig in hohem Grade in ihrer Leistungsfähigkeit beschränkt, da die aus diesen acuten Zuständen sich entwickelnden Verwachsungen zu qualvoller und andauernder Störung der normalen Beweglichkeit des Uterus, zu Behinderung vor allen Dingen des Stuhlganges und ähnlichen Erscheinungen führen.

Eine andere Art der Weiterverbreitung gonorrhoischer Infection in die Tiefe ist die auf dem Wege der Lymphbahnen. Im Gefolge der gonorrhoischen Infection entwickeln sich, meist sehr schleichend, Anschwellungen der Lymphdrüsen im Ligamentum latum, so dass diese wie mässig grosse Perlen schnurweise aneinander gereiht an der Seite des Uterus anzutreffen sind. Ueber die Folgen dieser Adenitis periuterina werde ich bei der Parametritis weiter zu sprechen haben.

Die Diagnose ist für den Beobachter der Entwicklung des ganzen Vorganges nicht schwer. Der Nachweis des Gonokokken sichert sie, ohne dass das Fehlen des Diplococcus Neisseri in einem oder dem zweiten Präparat als Beweis gegen die gonorrhoische Natur der Entzündung gelten könnte.

Sehr misslich wird aber die Diagnose, wenn die Initialaffecte uns vorenthalten bleiben. Wir können dann nur durch die Beobachtung der Kokken eine sichere Differenzirung der Entstehungsart der Entzündung erlangen: ein Nachweis, der bei der Endometritis selten, bei der Salpingitis und Peritonitis nur nach operativer Behandlung möglich ist. Vorausgegangene Urethritis und Vulvitis legen bis dahin die Vermuthung bezüglich der Aetiologie nahe.

Sehr häufig werden Frauen mit Salpingitis gonorrhoica auf Typhlitis behandelt.

Die Prognose der Gonorrhoe muss angesichts einer solchen Ausbreitungsmöglichkeit zunächst immer als eine dubia bezeichnet werden. Die Mehrzahl der Inficirten überwindet die Urethritis und Vulvitis schnell und gesundet damit völlig. Die Minderheit, bei welcher eine weitere Ausbreitung erfolgt, erscheint dagegen sehr ernstlich gefährdet. Es kann

völlige Heilung eintreten, ja auch Schwangerschaft habe ich danach beobachtet.

Eine grosse Zahl früher gesunder Frauen geht in Folge gonorrhoischer Erkrankung vom Anfang der Ehe an einem langen und schweren Siechthum entgegen. Relativ häufig wird die von äusseren Verhältnissen scheinbar begünstigte Ehe nicht blos kinderlos, sondern auch durch die fortwährenden Leiden der Frau und speciell durch ihr alsbald hervortretendes geschlechtliches Unvermögen gestört.

Die Therapie ist entsprechend ernst durchzuführen. Die Behandlung der Vulva- und Scheidenaffectionen fällt zusammen mit der bei den anderweiten Erkrankungen dieser Theile angegebenen. Es wird sich empfehlen, gerade solche Erkrankte möglichst ruhig zu halten und bis zur Ausheilung womöglich von ihrer sonstigen Beschäftigung zu entfernen.

Die Catarrhe der Urethra behandle ich mit Einspritzungen einer 5%igen Lösung von Zincum sulfo-carbolicum, die einmal täglich vom Arzt vorgenommen wird. Dieses Präparat bevorzuge ich, nachdem ich die anderen mir bekannten durchprobirt habe, zur Zeit gleichmässig. Dabei lasse ich Sitzbäder gebrauchen, vaginale Ausspülungen mit schwachen desinficirenden Lösungen und reichlich alkalisches Wasser trinken. In den hartnäckigeren Fällen habe ich schwache Jod-Jodkaliumlösungen in die Urethra eingebracht, in wieder anderen Bacilli von Jodoform 0·15 oder Zincum oxydatum album 0·15 und Cacaobutter angefertigt. Ich lasse dieselben ungefähr nach der Länge der Urethra anfertigen und bringe sie jeden Tag oder jeden zweiten Tag in die Harnröhre ein. Bei grosser Empfindlichkeit wird diesen Bacillen eine geringe Quantität Morphium oder Cocain oder dergl. hinzugesetzt. Auf diese Weise habe ich die Urethralaffectionen meist rasch geheilt, nur sehr selten war eine längere Behandlung nothwendig. Zu den heroischen Vorschriften, wie sie *Emmet*[1]) für die Behandlung der chronischen Urethralaffectionen angegeben hat, habe ich bis jetzt noch keine Veranlassung gefunden.

Zur Verhütung der Weiterverbreitung in die Scheide fülle ich dieselbe in frischen Fällen mit Jodoformgaze, ohne dass dadurch immer die tieferen Abschnitte der Scheide geschützt bleiben.

Wenn trotz dieser Behandlungsweise die Infection auf die tieferen Organe übergreift, so habe ich bis jetzt noch kein Mittel kennen gelernt, einer solchen Ausbreitung entgegenzutreten; jedes chirurgische Vorgehen erscheint ausgeschlossen angesichts der Gefahr, dass der weiter greifende Reizzustand dadurch nur gesteigert werde. Es bleibt deshalb nur die symptomatische Behandlung, vor allen Dingen Ruhe und absolute

[1]) Lehrbuch. Ed. III, S. 740 u. ff.

Schonung, übrig; die beginnende Peritonitis und Adenitis periuterina sind entsprechend ihrem Auftreten antiphlogistisch oder mit einer Inunctionscur zu behandeln.

*c) Die Schleimhautpolypen. — Folliculäre Hypertrophie des Collum.*

Die unter dem Einfluss des Catarrhs erkrankten Follikel der Cervixschleimhaut schieben sich nicht selten im Verlauf ihrer Ausdehnung dicht unter die Oberfläche, ja selbst auf dieselbe hervor. Im Cervicalcanal können die als Ovula Nabothi bekannten Gebilde lange unverändert liegen; sie können bersten, ihren Inhalt entleeren und verheilen, oder als Recessus ziemlich ausgedehnte Höhlen unter der Oberfläche bilden. Besonders die dem Orificium uteri externum nahe gelegenen treten zuweilen als deutlich fühlbare Knoten hervor, die mit einem zähflüssigen, klaren oder eiterigen Inhalt auch unter der Aussenfläche der Portio durchscheinen. Diese Follikel können mehr und mehr abgeschnürt hervortreten und mit Schleimhaut überzogen, von dieser wie von einem Stiel gehalten erscheinen. An solchem Stiel hängen dann ein oder mehrere Follikel als Polypen in das Lumen des Cervicalcanals herab; sie schieben sich aus dem Orificium externum hervor und ragen entweder vereinzelt oder zu mehreren zusammenstehend oder als hahnenkammartige Wucherung in die Scheide herunter. Die Wucherungen können sich unter starker Reizung des Gewebes der Portio gewaltig ausdehnen, so dass sie eine folliculäre Hypertrophie der Lippen darstellen, die schliesslich bis aus dem Introitus vaginae herausfallen kann.[1]) Das Gewebe der hypertrophischen Massen besteht aus gewaltigen folliculären Räumen und ist im Uebrigen ganz von den Bestandtheilen der Schleimhautauskleidung durchsetzt, aus der das Gebilde hervorgegangen ist. Seltener tritt die Betheiligung der Follikel zurück; besonders bei der sogenannten folliculären Hypertrophie der Lippen findet sich die gewucherte Schleimhaut drüsig-varicös umgestaltet.

Die Schleimhautpolypen und hypertrophische auf die Oberfläche hervortretende Massen nehmen leicht die Form an, welche die rigidere Umgebung ihnen gibt. Sie können getheilt erscheinen, auch findet man sie mehrfach gestielt und gelegentlich sogar an der Spitze mit der Umgebung verwachsen. Auch in ihnen machen die Follikel alle oben angedeuteten Veränderungen durch: bersten, fallen aus, lassen grosse Defecte entstehen, treten als Knollen auf der Oberfläche stark vor und machen sich durch ihren verschiedenfarbig durchschimmernden Inhalt bemerkbar. Stets haben die Polypen und hypertrophischen Massen reichliche Gefässe in ihrem Innern. Im Bindegewebe kommt meist eine massige kleinzellige Infiltration vor. An der Basis ausgebildeter Ge-

[1]) *Stratz*, Zeitschr. f. Geb. u. Gyn. 1886, XII.

schwülste ist die Schleimhaut nicht selten in ausgedehntem Reizzustand, die Cylinderepithelgrenze rückt über die Portio hinaus, bis auf die Scheidenschleimhaut, es entwickelt sich das Bild üppig wuchernder Erosionen. Ueberall in diesem Gebiete entstehen dann folliculäre Räume, auch starke Ansätze zu polypöser Wucherung, so dass der Zustand in Verbindung mit den klinischen Erscheinungen den Eindruck maligner Entartung machen kann.

Die Symptome der Schleimhautpolypen sind erheblich vermehrte Absonderung, oft mit blutiger Beimischung, profuse Menorrhagien und nicht selten erhebliche Schmerzen. Die Erscheinungen werden gelegentlich, besonders von älteren Frauen, ziemlich plötzlich wahrgenommen: meist entwickeln sie sich nach und nach im Anschluss an die Symptome des chronischen Catarrhs, so dass die Entdeckung des Polypen oder der folliculären Hypertrophie eine zufällige ist. In anderen Fällen machen sich in rascher Folge besonders die abundanten Menses bemerkbar, in anderen treten die Schmerzen in den Vordergrund. Besonders die letzteren scheinen zuweilen etwas Charakteristisches zu haben, indem sie mit den Uteruscontractionen zusammenhängen, welche zur Ausstossung der während der Menses oder sonst gelegentlich schwellenden Polypen eintreten. Das Wehgefühl kann lange andauern, es kann sich auch in sehr rasch aufeinanderfolgenden Absätzen entwickeln. Besonders von älteren Damen habe ich mehrmals, ohne Blutung und vermehrte Absonderung, nur über heftige Kreuzschmerzen klagen gehört.

Fig. 116.

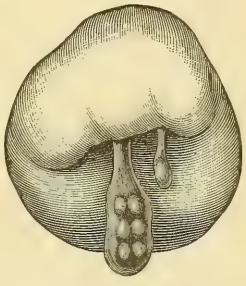

Folliculärer Polyp (nach *Schröder*).

Die Diagnose gelingt leicht bei aufmerksamer Untersuchung. Man fühlt die flottirenden Gebilde im Muttermund (Fig. 116), falls sie schon hier zu Tage treten. Ovula Nabothi und die Anfangsformen polypöser Entwicklung, bei denen diese Gebilde den Cervicalcanal noch nicht verlassen haben, werden erst zugänglich, wenn der Muttermund klafft. Zuweilen fühlt man sie besonders deutlich während der menstruellen Auflockerung, so dass in solchen zweifelhaften Fällen gerathen worden ist, während der Menses zu untersuchen.

Die Therapie kann nur in der Entfernung der Polypen mit oder ohne die benachbarte Schleimhaut bestehen. Ganz isolirte Gebilde fasst man so nahe als möglich an ihrer Basis mit einer Kornzange und reisst sie mit der Wurzel ab; ein Verfahren, das so regelmässig ohne alle Störung zur Heilung führt, dass es in der Sprechstunde ohne Bedenken, ja, ohne Vorwissen sonst leicht erregbarer Patienten auszuführen ist. Die Gefässe des Stieles ziehen sich rasch zurück und werden durch das Abreissen derartig aufgerollt, dass sie in der Regel kaum

bluten. Der Stiel selbst schrumpft schnell. Zur grösseren Sicherheit kann man den Stielstumpf mit einem in Liquor ferri getränkten Bäuschchen bedecken und einen Tampon darunter schieben. Sind die Stiele derber, mit reichlichem fibrösen Gewebe versehen, dick und massig, so thut man besser, sie möglichst nahe an ihrer Basis mit einer Nadel zu durchstechen und von diesem Durchstich aus den Stiel beiderseitig zu unterbinden. Der Polyp wird dann nicht zu nahe an der Ligatur abgeschnitten; der Stumpf atrophirt regelmässig.

Ist die Umgebung des Polypen, seine Basis oder die ringsum liegende Schleimhaut stark gereizt, ist eine folliculäre Schwellung der Lippe eingetreten, so muss diese ganze erkrankte Masse excidirt werden. Je nach dem Befund wird das Collum gespalten und die Basis der Erkrankung ausgelöst, der Defect durch die Naht geschlossen.

Nicht selten recidiviren die Polypen, d. h. neue Follikel schieben sich unter die Oberfläche und entwickeln sich zu Polypen. Aus diesem Grunde ist die gründliche Beseitigung der erkrankten Schleimhaut durch Excision dringend zu empfehlen.

## C. Entzündung des Uterusparenchym.

### 1. Die acute Metritis.

Die acute Erkrankung des Uterusgewebes kommt ausserhalb des Wochenbettes verhältnissmässig nur selten zur Beobachtung. Sie tritt am häufigsten im Anschluss an Geburtsvorgänge in Folge septischer Infection auf und führt dann zu so schweren Allgemeinerscheinungen, dass die unglücklichen Patienten meist erliegen. Ausserhalb des Wochenbettes reiht sich die acute Metritis am häufigsten an die Menstruation an. Die intensive Blutfülle des Uterus während dieses Vorganges gibt die Gelegenheit zu den Veränderungen, welche bei einer acuten Entzündung eintreten; besonders führen Erkältungen und Traumata, z. B. übermässiger Geschlechtsgenuss zu dieser Zeit, zur acuten Entzündung. Eine häufige Ursache ist die Tripperinfection und alle Schleimhauterkrankungen aus ähnlichen Ursachen, die einen sehr stürmischen Verlauf nehmen. Acute Metritiden sind ferner als die Folge von ungeeigneten gynäkologischen Eingriffen beschrieben worden; auch diese Form ist mir nicht unbekannt, ich beschuldige aber als Ursache dabei nicht den Eingriff selbst, sondern die dabei erfolgte septische Infection.

Die pathologisch-anatomischen Veränderungen sind zunächst intensive Blutfülle von Seiten des arteriellen und venösen Gefässsystemes, bedeutende Schwellung, kleinzellige Infiltration des intermusculären Gewebes, Schwellung der Muskelbündel selbst und kleinere oder grössere Blutergüsse. Selten fehlt bei der acuten Metritis

eine gleichzeitige Erkrankung der Schleimhaut und des Perimetrium. — Die Veränderungen können sich durch Resorption so weit ausgleichen, dass das Uterusgewebe sich bis zur Norm zurückbildet; im anderen Falle entwickelt sich aus diesem acuten Stadium die chronische Metritis, obwohl wir immer festhalten müssen, dass ein solcher Zusammenhang verhältnissmässig nur vereinzelt mit Bestimmtheit nachzuweisen ist.

Sehr selten ist der Ausgang einer solchen acuten Entzündung des Uterusgewebes in Abscedirung. Fälle dieser Art sind im Anschluss an die verschiedenen genannten ätiologischen Momente beobachtet worden, auch ist der Verlauf solcher Abscesse sowohl durch die weitere Beobachtung der Rückbildung, wie auch der Entleerung[1]) genügend festgestellt. Ich selbst habe eine solche Erfahrung noch nicht gemacht. Immer hat man sehr genau darauf zu achten, ob es sich in derartigen Fällen nicht um vereiterte oder in einer Art von Rückbildung begriffene Myome handelt, wie ich solche gelegentlich beobachtet und ein sehr grosses auch beschrieben habe.[2])

Die Symptome der acuten Metritis, welche unter Frost und Temperatursteigerung eintreten und verlaufen kann, bestehen in heftigen Schmerzen im Leibe und im Kreuz, in sehr qualvollen Beschwerden von Seiten der Blase und des Darmes. Ist eine Erkältung während der Menstruation die Ursache der acuten Metritis, so pflegt die Menstruation ebenso wie bei der acuten Endometritis, die dabei übrigens selten fehlt, plötzlich aufzuhören, um nach mehreren Tagen in mehr oder weniger reichlichem Grade zurückzukehren. Auch hier ist die Suppressio mensium nur ein erstes und prägnantes Symptom der Erkrankung. In anderen Fällen entwickelt sich mit dem Eintritt der acuten Metritis eine profuse Menorrhagie, die mit Rücksicht auf die danach eintretende Entleerung des so blutreichen Organes vielleicht nicht als der ungünstigere Ausgang betrachtet werden muss. Die weiteren Symptome stehen zum Theil näher im Zusammenhang mit den anderweiten Erkrankungen als mit der acuten Metritis selbst. So tritt bei Tripperinfection die gleichzeitige Erkrankung der Tube und des Peritoneum, bei septischer Infection die allgemeine Sepsis bei Weitem in den Vordergrund und lässt die acute Metritis leicht vollständig übersehen.

Die Diagnose der acuten Metritis gründet sich auf die intensive Schwellung des Uterus, die in der Regel im Collum und Corpus gleichmässig eintritt. Weiter ist für die acute Metritis eine ausserordentliche Empfindlichkeit charakteristisch: die leiseste Berührung mit dem Finger, der leiseste Versuch einer combinirten Untersuchung bringt ausserordentliche Schmerzen hervor. Gelingt es dennoch, z. B. in der Narcose, den Uterus abzutasten, so erscheint sein Volumen besonders im Dicken-

[1]) *Schröder's* Handbuch. Ed. VI, S. 85.

[2]) Berl. Beitr. zur Geb. u. Gyn. 1873, III, S. 33.

durchmesser vergrössert, auch die Umgebung in hohem Grade empfindlich, selbst wenn hier ein Exsudat noch nicht besteht. Der so verdickte und empfindliche Uterus zeigt eine auffallend weiche Consistenz, wie sie etwa der Schwangerschaft entspricht. Im acuten Stadium ist die Schleimhautsecretion zunächst wohl immer vermindert; sobald aber die acute Hyperämie beginnt sich auszugleichen, tritt eine reichliche Secretionszunahme ein, wobei sehr häufig blutige Beimischungen in der Absonderung auftreten, abgesehen von den Menorrhagien, welche sich da einstellen, wo etwa im Verlaufe einer Menstruation die acute Metritis sich entwickelt hat.

Die Prognose der acuten Metritis ist immer eine ziemlich ernste. Freilich kann auf das acute Entzündungsstadium rasche Lösung und damit Heilung folgen. Die Möglichkeit einer weiteren Verbreiterung des in der Form der acuten Metritis zuerst hervorgetretenen Erkrankungsprocesses muss aber doch die Prognose so lange als eine zweifelhafte erscheinen lassen, bis die Ursache und der Verlauf sich bestimmt zu erkennen gegeben hat. Endlich wird die Prognose noch durch die wenn auch sehr entfernte Möglichkeit einer Abscessbildung und durch die Disposition zu Recidiven getrübt.

Die Therapie ist, dem acuten Zustand entsprechend, eine ausgesprochen antiphlogistische: möglichste Ruhigstellung und Eisbehandlung bei consequenter Bettlage, kräftige Blutentziehung am Unterbauch und desinficirende, kühlende Einspritzungen neben eventuellem Gebrauch des Morphium oder anderer Narcotica, des Chlorals, Cocain, Extract. Belladonnae sind die unmittelbar gebotenen Vorschriften. — Verläuft das acute Stadium ohne weitere Ausbreitung des Entzündungsprocesses auf die Umgebung, so kann man die Blutentziehung am Uterus selbst durch Scarificationen wiederholen, dann Sitzbäder, mildernde Einspritzungen und vor allen Dingen eine energische Ableitung auf den Darmcanal anwenden. Das letztere wird nicht immer genügend durch Oleum Ricini und ähnliche milde Abführmittel erzielt, so dass gelegentlich die Anwendung drastischer Mittel nicht umgangen werden kann.

Bei der Entwicklung der acuten Metritis im Anschluss an die Menstruation wird die Eisbehandlung nicht selten schlecht ertragen; dann ist eine Behandlung mit warmen Umschlägen auf den Leib, eventuell die Anwendung 50° C. heisser Scheideneinspritzungen vorzuziehen. Auch hier sind Narcotica anfangs ausgiebig zu verwenden. — Entwickeln sich die Spuren einer Abscedirung, so dürften die ersten stürmischen Erscheinungen doch nur sehr selten lange bestehen; bei Temperatursteigerung mit abendlichen bedeutenden Exacerbationen und morgendlichen Remissionen und quälenden spannenden Schmerzen muss man versuchen, die abscedirende Stelle aufzusuchen und den Eiter womöglich zu entleeren.

Sind die acuten Erscheinungen der ersten Tage vorüber, hat sich das Fieber, welches beim Eintritt der acuten Erkrankung selten fehlen dürfte, verloren, so ist zu der Behandlungsweise überzugehen, welche ich bei der Besprechung der chronischen Metritis ausführlicher erörtern will. — Die Entwicklung acuter Perimetritiden aufzuhalten, sind wir nicht in der Lage, dann tritt die entsprechende Behandlung, wie ich sie bei Besprechung der Perimetritis beschreibe, in ihr Recht.

## 2. Die chronische Metritis.

Unter chronischer Metritis verstehen wir eine mit gesteigerter Empfindlichkeit verbundene Bindegewebshyperplasie der Uteruswand.[1]) Damit geben wir zu, dass diese so definirte chronische Metritis sich nicht vollständig deckt mit dem, was wir anderweit unter einem chronischen Entzündungsprocess verstehen, und doch bin auch ich der Ansicht, dass wir ein Recht haben, diese Bindegewebshyperplasie als einen chronischen Entzündungszustand zu bezeichnen, weil im Verlaufe der Entwicklung dieser Hyperplasie mit sehr seltenen Ausnahmen entzündliche Zwischenfälle nicht fehlen, und weil diese Erkrankung — ebenfalls mit seltenen Ausnahmen — mit Entzündungen der Schleimhaut der Uterushöhle und des serösen Ueberzuges des Uterus gepaart ist. — Nicht unwesentlich für die Beibehaltung der Definition dieses Zustandes als einer chronischen Entzündung ist endlich der Umstand, dass wir seine Behandlung im Wesentlichen nach Art der antiphlogistischen zu leiten haben.

Die chronische Metritis entwickelt sich sehr häufig im Anschluss an Schwangerschaft, Geburt und Wochenbett. Bei Störungen der puerperalen Rückbildung erfolgt eine unvollkommene Verfettung der Musculatur. Dieselbe wird dementsprechend unvollständig resorbirt. Die Bindegewebszüge, welche sich im Verlaufe der Schwangerschaft entwickelt haben, kommen nicht zur Rückbildung; endlich bildet sich auch der Gefässapparat nicht in der Weise um, wie das bei ungestörter Involution im Puerperium geschieht. Eine solche Störung der Involution, wie sie durch schlechte Abwartung des Wochenbettes, durch zwischentretende Entzündungen der Schleimhaut, durch vorzeitige und unmässige sexuelle Reize eintritt, und wie sie weiter durch mangelhafte Fürsorge für die Ernährung und Verdauung begünstigt wird, sehen wir ganz besonders häufig nach vorzeitiger Beendigung der Schwangerschaft auftreten. Nicht blos, weil die Frauen in der Meinung, dass die zu früh abgebrochene Schwangerschaft die gleichen Rücksichten wie eine normal beendete, nicht beanspruche, sich der nöthigen Pflege

[1]) Definition von *Schröder*, Handbuch. VI, S. 8.

entziehen, sondern besonders auch aus dem Grunde, weil diese vorzeitige Schwangerschaftsunterbrechung sehr häufig mit unvollkommener Entleerung der Uterushöhle und dauernd gestörter Schleimhautfunction einhergeht. *Schröder* (a. a. O.) hebt hervor, dass auch das Fehlen des Reizes des Säugens nach Aborten die unvollkommene Umbildung begünstige. Die chronische Metritis entwickelt sich endlich besonders häufig im Anschluss an Wochenbetten, welche durch Erkrankungen im Puerperium gestört waren, mögen diese nun auf septische Infection zurückzuführen oder durch Geburtstraumata entstanden sein.

Ausserhalb des Wochenbettes ist die chronische Metritis am häufigsten die Folge der Endometritis. Erkältungen zur Zeit der Menstruation, ungeeignete Abwartung, z. B. durch verständnisslose Schulpflege und gesellige Rücksichten, erzeugen die Schleimhauterkrankung, welche sowohl bei normal gelagerten, als auch bei dem durch Lage- und Gestaltanomalien in seiner Ernährung gestörten Uterus die Parenchymerkrankung einleiten. — Die chronische Metritis ist eine sehr häufige Folge ungeeigneter (z. B. auf Verhütung der Conception gerichteter) oder excessiver geschlechtlicher Reize, der Onanie oder auch des Umganges mit impotenten Männern; endlich müssen wir alle diejenigen Störungen der Verdauung und der Gefässfülle des Unterleibes als Gelegenheitsursache für die Entwicklung der chronischen Metritis ansehen, welche durch ihre fortgesetzte Einwirkung die Gefässfülle auch des Uterus in abnormer Weise steigern.

Die Häufigkeit der chronischen Metritis wird auffällig verschieden beurtheilt; bald soll sie die häufigste, bald eine seltene Erkrankung sein. *Winckel* [1]) hat bei circa 650 Sectionen weiblicher Leichen isolirte chronische Metritis in circa 4% aller Fälle constatirt. Nach meinen Beobachtungen ist das isolirte Vorkommen der chronischen Metritis allerdings selten. Dafür ist die chronische Metritis in einem viel höheren Procentsatz bei allen anderweiten Erkrankungen der Genitalien anzutreffen. [2])

Die pathologische Anatomie der chronischen Metritis ist durch die massige Hyperplasie des Bindegewebes charakterisirt, zwischen welchem die Uterusmuskelfasern [3]) zum Theil verfettet, zum Theil in unregelmässigen Bündeln abgeschnürt werden und die Gefässe bald

---

[1]) Lehrbuch. Ed. II, 1890, S. 550.

[2]) Vergl. auch *Pozzi*, Traité de Gyn. Ed. II, 1892, S. 136—361.

[3]) *Finn* stellt (Centralbl. f. d. med. Wissensch. Sept. 1868, S. 564) die Vernarbung der Muskelfasern als die Ursache der Vergrösserung des Uterus hin. *Sinéty* dagegen (Annal. de Gyn. 1878, I, X, S. 129) fand als wesentlich eine beträchtliche Dilatation der normalen Lymphräume, eine Hyperplasie des perivasculären Bindegewebes und Schleimhauterkrankung.

durch varicöse Ausweitung, bald durch starre Abschnürung in ihrer regelmässigen Function behindert liegen. Der Durchschnitt einer durch chronische Metritis veränderten Uteruswand zeigt meist eine auffallend blasse Fläche, in welcher die harten, weissglänzenden Bindegewebszüge wirr zwischen röthlich gefärbten Gewebsmassen liegen; dazwischen finden sich oft kleine Ecchymosen, das Bild, welches *Mackenrodt*[1]) treffend als Cirrhosis uteri bezeichnet.

Derartige Veränderungen können wir in dem ganzen Uterus gleichmässig ausgebreitet finden. Zuweilen ist die Bindegewebshyperplasie nur in einem Theil des Uterus stark entwickelt; sie kann gelegentlich auf das Collum oder das Corpus beschränkt sein.

Die Localisation der Erkrankung im Corpus oder im Collum lässt auf die Dauer selten den nicht erkrankten Theil vollständig intact. Bei gewaltiger Ausdehnung des Corpus erscheint das Collum fast jungfräulich; in der Regel zeigt es aber doch, wenn auch nur in geringer Ausbildung, die gleichen Veränderungen. Bei der Erkrankung des Collum kann das Corpus so wenig an dem Processe theilnehmen, dass es als ein schwaches Anhängsel neben dem mächtig entwickelten Collum erscheint. Andererseits ist das Bild der Form der Collumhypertrophie, welches ich als Elongatio colli supravaginalis weiter unten skizzire, häufig gerade dadurch charakterisirt, dass über dem stark in die Länge entwickelten Collum das Corpus meist an der vorderen Fläche herabhängt und dann nicht selten kleiner ist als jenes. Dann tritt das Grössenverhältniss der beiden Abschnitte zu einander wie im kindlichen Uterus hervor, in welchem das Corpus ein Drittel, das Collum zwei von der Gesammtmasse ausmacht.

Eine weitere und eigenthümliche Umgestaltung tritt bei der Metritis colli chronica hervor, wenn sie mit einer Continuitätstrennung am Muttermund verbunden ist. Die Muttermundslippen können bei einseitiger Erkrankung von dem Cervixriss aus wie umgekrempelt erscheinen; bei beiderseitiger Ruptura cervicis weichen die Lippen auseinander, dass sie aufgerollt zu sein scheinen und eine Pilzbildung vortäuschen. Der unbedeutende Rest des Collum erscheint dann wie ein Stiel, dem ein fast verschwindendes Stück Corpus aufgesetzt zu sein scheint. (Vergl. weiter unten das Capitel von dem Cervixriss.)

Sowohl der Dickendurchmesser als die Länge des Uterus und besonders des Collum werden dabei verändert. Es entsteht in einem subacuten Stadium ein penisartiges Gebilde, das tief in die Scheide hineinragt, aus ihr hervordrängen kann.

Diese Extreme sind sehr selten.

---

[1]) Beitrag zur intrauterinen Therapie. Sammlung klin. Vorträge. Neue Folge. 1892, Nr. 45.

Ich habe selbst zweimal solche Fälle beobachtet; den einen bei einem hysterischen Mädchen, das augenscheinlich lediglich in Folge von Masturbation erkrankt war, und dann bei einer zarten, phthisisch verdächtigen Bauernfrau. Bei diesen beiden erschien eine dunkelblau-rothe, der Glans penis ähnliche Masse in der Rima und ragte mehrere Centimeter aus derselben hervor; ein massiges dünnflüssiges Secret ergoss sich aus der klaffenden Oeffnung in der Mitte derselben. Die Oberfläche zeigte Schrunden und blutete leicht bei leiser Berührung. Oberhalb der etwa 3 Cm. langen Kuppe war in dem einen Falle eine Falte zu sehen, welche dem gewaltig ausgedehnten Muttermunde entsprach; darüber lag die stark ausgeweitete, sonst aber unveränderte äussere Bekleidung der Portio, ähnlich dem Befunde in Fig. 117. In dem anderen Falle war diese Falte auf der

Fig. 117.

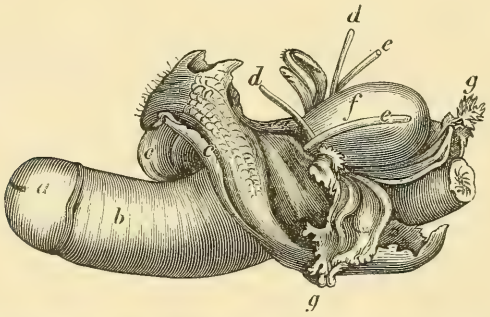


Prolapsus colli uteri elongati. Nach *Froriep*. Weimar 1882. T. 61.
*a* Scheidentheil. *b* Umgestülpte Scheide mit hypertrophischem Collum. *c* Nymphe. *d d* Lig. rotum. *e e* Ureter. *f* Harnblase. *g* Tubenfimbrien.

einen Seite eingerissen und erschien die ganze Oberfläche an dieser Seite lebhaft entzündet. An der vorderen Peripherie lag in dem einen Falle die Insertion des Scheidengewölbes 5 Cm., in dem anderen nahezu 6 Cm. oberhalb der Spitze dieses penisartigen Gebildes. Die hintere Scheideninsertion war nur wenig höher darüber zu fühlen; der ganze Uterus war bedeutend hypertrophisch und lag mit dem nach vorne geneigten Corpus tief im Becken. Das Collum war in dem einen Falle etwa über 7 Cm., in dem anderen $8^1/_2$ Cm. lang.

Meist kommen die Fälle von Elongatio colli, bei denen infra- und supravaginaler Theil gleichmässig erkrankt ist, erst in einem chronischen Stadium zur Beobachtung.

So hatte eine Verwandte der eben erwähnten Frau, die mit ihr zugleich sich mir vorstellte, eine bedeutende Hypertrophie der Portio, mit hochgradiger Stenose des ganzen Cervicalcanals, aber wohlerhaltener äusserer Configuration der Portio, die bis hinter die Rima herunterrückte und an der vorderen Wand bis zur vorderen Scheideninsertion über 4 Cm. mass. Hier waren die entzündlichen Erscheinungen schon längere Zeit verschwunden, ehe die sehr scheue Patientin sich zu einer Untersuchung bequemte.

Der infravaginale Theil der Portio ist meist durch den Druck der Scheide und den Widerstand der sie überkleidenden Schleimhaut conisch geformt (*Ostincae M. Sims,* Gebärmutterchirurgie).

Elongatio colli supravaginalis. Der supravaginale Theil wird zu einer langgestreckten starren Masse, die meist nur länger, selten erheblich dicker ist, als das von der Entzündung unberührte Corpus. Das Verhältniss zwischen Corpus und Collum erscheint infantil. Gerade

dieser Umstand hat wohl dazu beigetragen, dass man eine derartige Veränderung in der Gestalt des Uterus als angeboren bezeichnete. Es lässt sich aber oft genug die Entwicklung der Elongatio colli supravaginalis und der dadurch bedingten Anteflexion des klein bleibenden Corpus bei Erwachsenen klinisch verfolgen. [1]) Diese Fälle sind auch noch dadurch ganz besonders ausgezeichnet, dass bei ihnen meist der ganze Uterus in die Kreuzbeinhöhlung zurückgesunken gefunden wird (Fig. 118).

Fig. 118.

Anteflexio uteri. Elongatio colli supravaginalis.

Das lange Collum reicht weit nach vorn und unten, die Portio media des infravaginalen Theiles ist anscheinend stark vergrössert, der Finger kann in grosser Ausdehnung durch das hintere Scheidengewölbe den Uterushals verfolgen, so dass bei ungenügender Untersuchung stets eine

[1]) Vergl. meine Fälle bis 1882. *v. Rabenau,* Berl. klin. Wochenschr. 1882, Nr. 36.

Retroversion diagnosticirt wird. Das Corpus uteri liegt wie ein kleiner Anhang ganz auf die vordere Fläche des langen Collum gebeugt und wird hier bei combinirter Untersuchung oder auch dadurch wahrgenommen, dass man die Finger am Seitenrande des Collum entlang schiebt; ganz in der Tiefe des Scheidengewölbes erreicht man die Uebergangsstelle vom Collum auf das Corpus.

Complicationen. Ganz regelmässig ist das Bild der chronischen Metritis mit dem der chronischen Endometritis und nicht selten mit dem einer chronischen Perimetritis verbunden. Besonders bei der Complication mit der chronischen Endometritis durchsetzen die Ausstülpungen des drüsigen Apparates im Collum die der Schleimhaut anliegenden Schichten des Uterusgewebes. Es kommt zu der Entwicklung knotiger Gebilde, die sich gelegentlich als abgeschnürte Drüsenelemente, als Retentionscysten und Follikel feststellen lassen, als sogenannte Ovula Nabothi. Besonders wenn im Anschluss an die Schleimhauterkrankung sogenannte Erosionen sich entwickeln, finden wir die Unterlage derselben in ausgesprochener Weise von den drüsigen Ausstülpungen durchsetzt. Eine solche Durchsetzung kann sich überraschend weit in das Uterusgewebe hinein erstrecken und hier ein fast alveoläres Bild schaffen, das von maligner Erkrankung zu unterscheiden zuweilen recht schwer ist.

Verlauf. Die Bindegewebshyperplasie kann in sehr verschiedener Weise mehr oder weniger unverändert lange Zeit fortbestehen, während gelegentliche Entzündungsnachschübe die Spuren der Entzündung bald im Ganzen, bald in einzelnen Theilen stärker hervortreten lassen.

Die Symptome der chronischen Metritis entziehen sich in ihren Anfängen häufig einer bestimmten Definirung. Wie die Metritis chronica nur selten als das Ergebniss eines acuten Processes hervortritt, so entwickeln sich die Veränderungen meist allmälig und erreichen erst bei weiterer, erheblicher Entwicklung der localen Veränderungen die Höhe, welche sie als bestimmt charakterisirt erscheinen lässt.

Ist die chronische Metritis das Ergebniss mangelhafter puerperaler Involution, erholen sich die Frauen nicht von ihrem Wochenbett. Statt an Kräften zu gewinnen, empfinden die Wöchnerinnen ein Gefühl tiefer Erschöpfung; die allgemeine puerperale Umbildung erreicht nicht mit einem Stillstand der Abmagerung, wie wir sie in dem Wochenbette so häufig auftreten sehen, nach etwa 2 bis 3 Monaten einen Abschluss, sie hält an und führt zu einem oft jähen Schwinden des Panniculus adiposus und der Musculatur. Dabei stellen sich bei jeder Anstrengung Schmerzen im Kreuz und im Schoss ein. Die uterine Absonderung hält an und nimmt zu; das Gefühl eines sicheren Abschlusses der Genitalien verschwindet; die Frauen klagen über die Empfindung des Offenstehens der Genitalien.

Die Patienten haben häufigen Urindrang, sie sind hartnäckig verstopft. Die Menstruation ist abundant, tritt in kurzen Zwischenräumen auf, auch in der Zwischenpause kommt es gelegentlich zu einer blutigen Verfärbung des Ausflusses. Diese Erscheinungen können mit schwankender Intensität fortdauern; bei anscheinend geringfügigen Veranlassungen exacerbiren die Beschwerden, um dann auf Wochen, manchmal auf Monate, wieder in geringerem Grade fortzubestehen und auf jeden Fall das Gefühl der Genesung nicht aufkommen zu lassen.

Wenn bei dieser Art der Entwicklung des Uebels die Frauen dem Gefühl des Krankseins im Anschluss an das Wochenbett verschieden lange Widerstand leisten und oft erst nach neuer Schwangerschaft und fortdauernder Erkrankung sich selbst eingestehen, was die Umgebung vielleicht schon lange auf das Bestimmteste vermuthet hat, so entwickeln sich die Erscheinungen in der nicht puerperalen Form der chronischen Metritis noch schleichender. Besonders junge Mädchen und solche auf eigene Erwerbsthätigkeit angewiesene Unverheiratete, welche im Anschluss an Schleimhauterkrankungen und an Störungen der Menstruation dem Uebel verfallen, ertragen die Beschwerden desselben oft lange Jahre hindurch, ehe die Quelle des Leidens erkannt und zur Behandlung gebracht wird. Dann stellen sich die Erscheinungen der Bleichsucht ein, die Arbeits- und Lebenslust schwindet, eine unüberwindliche Ermüdung entwickelt sich in Begleitung einer intensiven Abmagerung, welche nach und nach aus den blühend in die Pubertät eingetretenen Mädchen unleidige, krank aussehende, magere, zur Arbeit und jugendlichen Vergnügungen in gleicher Weise unlustige Geschöpfe macht. Die Zeit der Menstruation müssen die Mädchen im Bett zubringen oder unter qualvollen Leiden bei sehr verringerter Arbeitsfähigkeit überstehen. Die Beschwerden, über welche die Patienten klagen, sind meist nicht auf den Unterleib selbst localisirt; bald sind es Migränebeschwerden, bald dyspeptische Erscheinungen, welche in den Vordergrund geschoben werden und nur selten wird zugestanden, dass vor allen Dingen die Schmerzen im Unterleib, das Gefühl der Schwere, Kreuzschmerzen, die krampfartigen Beschwerden vor und während der Regel und die Absonderungen mehr zu dem Gefühl des Unbehagens beitragen, als die Appetitlosigkeit und die anderen Schmerzen.

Der Befund bei der chronischen Metritis zeigt eine erhebliche Vermehrung des Uterusvolumen, besonders im Dickendurchmesser. Dabei kann der Uterus fast unempfindlich sein, während er bei anderen auch intensiv empfindlich gefunden wird, zumal bei der Einführung der Sonde. Immer ist während der acuten Zwischenfälle eine deutlich gesteigerte Empfindlichkeit vorhanden. Während solcher Zwischenfälle schwillt der Uterus an und zeigt eine verminderte Härte, ja fast teigige, an Schwangerschaft erinnernde Consistenz. Erst wenn der Process abgelaufen ist,

wird eine gleichmässige Härte der erkrankten Theile beobachtet; dann schwindet mit der Vernarbung auch gelegentlich die Volumzunahme, der Uterus wird klein und knorpelhart. Die Empfindlichkeit kann dann vollständig aufhören oder entsprechend den seltener auftretenden acuten Zwischenfällen sehr verringert sein.

Der Befund des allein erkrankten Corpus über dem gesunden oder wenig erkrankten Collum wird auf der Höhe des Krankheitsprocesses besonders durch die gleichzeitige Erkrankung des Endometrium ausgezeichnet, indem sich zu der Empfindlichkeit bei der äusseren Betastung auch noch eine hochgradige Empfindlichkeit bei der Berührung der Schleimhaut gesellt. Die Erkrankung des Perimetrium lässt die Empfindlichkeit des serösen Ueberzuges verhältnissmässig weniger hervortreten gegenüber den Erkrankungen im *Douglas*schen Raum, in welchem der Boden und die Gegend der Ligg. sacrouterina durch ihre excessive Schmerzhaftigkeit sich besonders auszeichnen. Diese Empfindlichkeit tritt in den Ruhepausen der Erkrankung etwas zurück, so dass nur die directe Berührung, der Versuch, den Uterus zu dislociren, die Dislocation durch harte Kothmassen oder bei der Cohabitation an die gleichzeitige Erkrankung des Perimetrium mahnen.

Der Befund des erkrankten Collum zeigt die Volumzunahme desselben in einer für die combinirte Untersuchung stark hervortretenden Form. Im Weiteren wird das Verhalten der Schleimhautauskleidung des Cervicalcanals und der Muttermundslippen für den Befund charakteristisch. Quillt bei der Berührung der massige, oft zähe Schleim hervor, sind vergrösserte Follikel, zu Retentionsräumen umgewandelt, dicht unter die Oberfläche geschoben, so wird dieser Befund besonders auffällig. Fehlt die Schleimhauterkrankung, ist sie noch nicht stärker entwickelt oder schon in der Abheilung begriffen, so finden wir das Collum, besonders die Portio vaginalis, bald kolbig, bald bei erhaltener Configuration des Muttermundes eigenthümlich zugespitzt, hart oder aber — besonders in früheren Stadien — von der für Schwangerschaft charakteristischen Weichheit.

Unter den weiteren Erscheinungen treten die Störungen der Menstruation und der Conception besonders in den Vordergrund. Bei der puerperalen Form der chronischen Metritis ist die Menstruation fast immer ausserordentlich abundant; es werden besonders in der ersten Zeit nach sehr kurzen Intervallen reichliche Mengen dunkeln, mit Gerinnseln vermischten Blutes entleert, die Regel hält weit über die sonst gewohnte Zeit an und verschwindet nicht selten nur unvollständig. Erst allmälig tritt wieder eine Besserung ein, so dass die Masse und die Farbe des entleerten Blutes der früher gewohnten gleicht und nur die reichliche Secretion in der Zwischenpause an die Fortdauer des Uebels

mahnt. Bei den nicht puerperalen Formen der chronischen Metritis sehen wir die Menstruation in sehr verschiedener Weise verlaufen. Sie bleibt lange Zeit in regelmässigem, 3—4wöchentlichem Typus; dafür entwickelt sie sich aber unter heftigen krampfartigen Schmerzen, die bald mit dem Eintritt des Blutes aufhören, bald während des ganzen Blutflusses andauern. Die Menstruation wird immer reichlicher, so dass auf der Höhe der Erkrankung grosse Mengen Blutes, auch in geronnener Form, entleert werden. In anderen Fällen wird der Blutabgang spärlicher, die Menstruation tritt in immer längeren Zwischenräumen ein, und die geringen Mengen des meist hellrothen Blutes werden in nur wenigen Stunden entleert, wodurch die von dem Gefühl des Vollseins im Leibe, durch heftige Congestionen nach dem Herzen und Kopfe gequälten Patienten erleichtert und in ihrem Befinden, allerdings nur auf kurze Zeit, gebessert werden. Bei allen Formen der chronischen Metritis sieht man gelegentlich beim Ablaufen des Processes die Menstruation fast versiegen und lange vor der physiologischen Zeit eine Amenorrhoe eintreten, die diese unglücklichen Frauen oft in ausserordentlicher Weise quält. Das Climacterium kann schliesslich einen Ausgleich auch in dieser Richtung bringen und, wenn der Uebergang erst nach qualvollen Jahren beendet ist, eine spontane Heilung herbeiführen.

Der Einfluss der chronischen Metritis auf die Conception ist durchaus nicht gleichmässig und hängt augenscheinlich weniger von der Entwicklung der Veränderungen in dem Uterusparenchym ab, als von den complicirenden Erkrankungen der Schleimhaut und der Adnexe. Nur so lässt es sich erklären, dass bei der chronischen Metritis viele Frauen, zumal bei der puerperalen Form des Leidens, immer wieder fast bei jeder ersten Cohabitation post partum oder abortum concipiren, während andere steril bleiben. Nicht die Metritis an sich, die Complicationen, also die Endometritis, der Tubencatarrh, die Perimetritis und Perioophoritis verhindern die Conception.

Der Einfluss der Schwangerschaft auf die chronische Metritis ist nicht immer ein so segensreicher, wie er vielfach angenommen wird und in einzelnen Fällen auch unzweifelhaft anzuerkennen ist. Oft abortiren die mit chronischer Metritis behafteten Frauen, mag nun die Schleimhaut zu einer normalen Deciduaentwicklung unfähig sein oder das Uterusparenchym zur Entwicklung als Fruchthalter ungeeignet bleiben. Nach meinen eigenen Erfahrungen erfolgt eine normal verlaufende Schwangerschaft besonders in solchen Fällen, in denen es gelungen ist, die complicirenden Schleimhauterkrankungen zu heben. Wenn dann das Wochenbett in rationeller Weise abgewartet wird, so kann in der That die chronische Bindegewebshypertrophie ausheilen, so dass man mit Recht die Schwangerschaft als Heilmittel bei Metritis chronica bezeichnen darf.

Eine Differentialdiagnose der chronischen Metritis gegenüber anderen Leiden ist durch die Palpation allein nur schwer möglich. Am ehesten wird die Verwechslung mit Schwangerschaft verhängnissvoll. Die Volumzunahme, die Weichheit, eine gewisse Empfindlichkeit ist beiden eigenthümlich, und doch habe ich wenigstens in der Regel bei schwangerem Uterus auch in den frühesten Stadien in dem Pulsiren der Gefässe, der Auflockerung des Beckenbodens und der Scheide, vor allen Dingen in der Anamnese die Handhabe für die Differentialdiagnose gefunden. Beachtenswerth bleibt auch namentlich für die frühen Stadien der Schwangerschaft die hier regelmässige Beschränkung des Wachsthums auf das Corpus, während bei der Metritis chronica eine solche sehr selten ist.

*Hegar*[1]) hat in den letzten Jahren mehrfach auf eine sehr bemerkbare Auflockerung hingewiesen, die zu Anfang der Schwangerschaft an der Grenze zwischen Corpus und Collum auftritt und für diese frühen Stadien charakteristisch sein soll. Er hat dabei auf analoge Beobachtungen recurrirt, die ich[2]) publicirt habe, wo ich als Complication von Schwangerschaft eine Elongatio supravaginalis fand und die Möglichkeit einer Verwechslung mit Tumoren andeutete, wie sie mit dem Corpus uteri durch kurze Stiele verbunden gefunden werden. Diese Fälle sind wesentlich von denen *Hegar's* zu unterscheiden: hier wird das Corpus uteri in seinem unteren Segment als aufgelockert getastet, mit einer, wie ich bestätigen kann, charakteristischen Erweichung. In den von mir beschriebenen Fällen liegt der Schwerpunkt in der Elongatio colli supravaginalis. Diese ist das Product einer der Metritis colli entsprechenden Veränderung des Gewebes und verlangt eine sehr genaue Abtastung, damit man den Uebergang auf das Corpus findet und nicht das Collum in seiner Verlängerung als das Corpus selbst anspricht. Immerhin ist die Möglichkeit einer Complication der chronischen Metritis mit Schwangerschaft im Auge zu behalten, die dann mit Rücksicht auf die Gefahr der vorzeitigen Unterbrechung der Schwangerschaft ganz besondere Vorsicht erheischt.

Die Entwicklung von Fibroiden vollzieht sich nur selten mit einer Verdickung des ganzen Uterus oder auch nur des ganzen Corpus. Die derben Knoten sind in der Regel als solche in der Masse des Uterus von der weicheren Umgebung, über deren Oberfläche sie zudem vorspringen, leicht zu unterscheiden.

Die Prognose der chronischen Metritis ist nicht so schlecht wie seiner Zeit *Scanzoni*[3]) sie hinstellt. Die puerperale Form ist leichter

---

[1]) *Reinl,* Berl. klin. Wochenschr. 1885, Nr. 13.

[2]) Zeitschr. f. Geb. u. Gyn. 1880, VI. Vergl. *Howitz,* 1884. VIII. intern. med. Congr. *Selman,* D. i. Berlin 1891.

[3]) Die chronische Metritis. 1863.

für die Heilung zugänglich, als die andere; aber auch bei dieser kann man bei einiger Geduld der Kranken und bei einigermassen günstigen äusseren Umständen eine Umbildung des Uterus und eine befriedigende, wenn auch nicht völlige Herstellung erzielen, wenn die Diagnose des Uebels rechtzeitig gestellt wird. Die Vorhersage wird von den complicirenden Erkrankungen im Genitalapparat beherrscht. Die Endometritis, die Erkrankung der Adnexa und des Peritoneum können die völlige Genesung bedenklich aufhalten, ja oft eine nie versiegende Quelle für qualvolle acute Zwischenfälle setzen.

Inwieweit bei chronischer Metritis eine Disposition zu maligner Entartung gegeben ist, wage ich nicht zu beurtheilen, und doch mahnen Fälle, in welchen die Kranken uns zugeführt werden, nachdem sie jahrelang wegen chronischer Metritis behandelt worden sind, bei denen dann das Mikroskop die maligne Erkrankung kundthut, zu grosser Vorsicht.

Das Climacterium kann auch in Fällen von Metritis chronica Spontanheilung bringen, dann sind aber die Frauen nicht selten in ihrem Empfinden und in ihrer Lebensenergie so reducirt, dass die endliche Heilung nur noch einen unvollkommenen Lebensgenuss zulässt.

Therapie. Die Prophylaxe dieses eigenartigen und in seinen Folgen oft so schweren Leidens hat zunächst bei der rationellen Abwartung des Wochenbettes einzusetzen.

Noch immer besteht eine Scheu vor einer wirklichen kräftigen Ernährung der Wöchnerinnen; das wenig geeignete Beispiel, die Kost in den Gebäranstalten und Hebammenlehrinstituten wird von Aerzten und Hebammen kritiklos in die Praxis übertragen. Die Vorsorge für entsprechende Verdauung erlaubt von der Stunde der Entbindung an die Darreichung kräftiger und reichlicher Kost.

Reinigende Scheidenausspülungen, mit Zusatz von Holzessig oder Tannin, oder auch solche mit 50° C. heissem Wasser fördern die Involution des Uterus, unterstützt durch Darreichung von Secale, Hydrastis, Ergotin u. dergl.

Die Frauen sollen das Bett erst dann verlassen, wenn die Absonderung nicht mehr blutig ist. Sitzbäder mit Abkochung von Eichenrinde begünstigen die Rückbildung und kürzen die lästigen Beschwerden ab, wie sie sonst Wöchnerinnen angeben, Gefühl des Vorfalls und des Offenstehens, des Eindringens von Luft, Garrulitas vulvae und die ähnlichen Erscheinungen.

Im Allgemeinen erscheint die kräftige Anregung der körperlichen Entwicklung in der Zeit der Pubertät durch ausgiebige Bewegungen im Freien, eventuell durch Baden, Turnen, Reiten, die Befreiung von ungeeigneter Kleidung und hemmendem Schuhzwang, und die consequente Vorsorge gegenüber der so häufig sich meldenden Trägheit des

Darms und der so verkehrten Retention von Urin aus geselligen Rücksichten, als ein Gebot nicht nur der Rücksicht auf die Entwicklung des weiblichen Körpers, sondern speciell auch der Prophylaxe chronischer Gebärmutterentzündung. Zur Zeit der Menstruation sollen Mädchen und Frauen wohl auch in der gewohnten Lebensweise fortfahren, dabei aber Alles vermeiden, was zu lebhaften Erschütterungen des Leibes führt und zu Erkältungen und Störungen des Verlaufes der Menstruation Veranlassung gibt. — Jungen Eheleuten ist prophylactisch das Uebermass des Geschlechtsgenusses und die Vielgeschäftigkeit der jungen Frau im Haushalt zu verwehren und eine verständige Körperpflege dringend anzuempfehlen.

In frischen Stadien der chronischen Metritis sind zunächst Ruhe des Körpers im Allgemeinen und dieser Organe im Speciellen zu empfehlen. Zumal, wenn intercurrente Entzündungen sich entwickeln, ist eine mehrtägige, ruhige Lage im Bett, mit kalten Umschlägen oder einer Eiblase auf dem Leib, ausserordentlich wirksam. Anregung des Darmcanals, reinigende, desinficirende und adstringirende vaginale Einspritzungen sollten dabei nicht unterlassen werden.

Mit der Darreichung der Narcotica ist grosse Vorsicht geboten. Sind die subacuten Zwischenfälle überwunden, so erweisen sich bei den nicht complicirten Formen der chronischen Metritis locale Blutentziehungen ausserordentlich nützlich. Ich bediene mich hierfür der *Mayer*'schen Scarificatoren (Fig. 32, S. 64), mit welchen ich aber nicht den Uterus punktire, sondern immer von dem Cervixcanal ausgehend die Schleimhaut ritze und je nachdem eine grössere oder kleinere Zahl solcher oberflächlicher Wunden in verschiedener Tiefe anlege. Solche Scarificationen führen eine grosse Erleichterung herbei; sie sind der Application von Blutegeln an die Portio vorzuziehen, weil wir die Blutung bei Scarificationen viel mehr in der Gewalt behalten und weil das niedere Hülfspersonal von der Verwendung dabei ausgeschlossen wird. Die Scarificationen sind je nach der allgemeinen Ernährung der Patientin und der Blutfülle des Uterus anfänglich in kürzeren Intervallen zu wiederholen; in der ersten Zeit muss auch das Quantum des abfliessenden Blutes immer controlirt werden. Blutet ein solcher Scarificationsritz übermässig, so kann man ihm durch Betupfen mit Acetum pyrolignosum, eventuell mit Liquor ferri und durch Tamponade der Scheide in der Regel leicht unschädlich machen. Nur bei abundanten Blutungen ist im äussersten Nothfall die Wunde durch die Naht zu schliessen. Scarificirt man bei reichlich vascularisirtem Uterus einige Tage vor der Menstruation, dann wird oft die Menge des menstrualen Blutes wesentlich verringert. Wenn die Blutung im Anschluss an die Scarification eine abundante ist, müssen die Frauen nach derselben 1—2 Stunden ruhig liegen. Ist, wie besonders im Stadium der

narbigen Involution bei der chronischen Metritis, im Gegensatz hierzu die Blutung eine geringfügige, so ziehe ich es vor, die Frauen unmittelbar nach der Scarification zum Gehen zu veranlassen. Nur sehr selten steht die Blutung nicht fast unmittelbar, so dass nur wenig Blut sich auch noch nach der Entfernung des Speculum entleert.

Eine grosse Erleichterung bringen bei chronischer Metritis Sitzbäder. Ich lasse dieselben entweder mit einfachem Wasser oder mit Zusatz von Soolen, Weizenkleie oder Eichenrindeabkochung gebrauchen. mit 32° C. anfangen. Die Badewanne wird neben das Bett gestellt, die Badende setzt sich auf 6—10 Minuten hinein, wird mit einer wollenen Decke zugedeckt, dann nimmt sie ein Handtuch um die Hüfte und legt sich in ein im Bett ausgebreitetes warmes Laken, in welchem sie sich unter der Decke abtrocknet. Viele Frauen vertragen kühlere Sitzbäder schlecht, andere finden eine wesentliche Erleichterung, wenn sie die Temperatur erniedrigen. Bei diesen kann man, während die Frau im Bade sitzt, das Wasser bis zu 20° C. und noch weniger abkühlen und die Patienten dann noch einige Minuten in dieser kühlen Flüssigkeit verweilen lassen.

Zur Beseitigung der Schmerzen ist es nicht nothwendig, ausschliesslich Narcotica anzuwenden, oft genügen Hautreize in der Nähe des Unterbauches, besonders Vesicantien oder Sinapismen, *Priessnitz*'sche Umschläge, das Einreiben von narcotischen oder hautreizenden Salben. Wenn die Kranken dabei Gelegenheit haben, sich zu pflegen, wenn besonders sexuelle Reize ferngehalten werden, wird, zumal in frischen aus dem Wochenbett stammenden Fällen, eine Rückbildung des Uterus erreicht. Dieser Erfolg wird umso eher erzielt, je kürzere Zeit seit der Niederkunft verflossen ist.

Bei den nicht puerperalen Formen muss ausser einer solchen allgemeinen und localen Behandlung die jedesmalige Beschaffenheit des Uterus und seiner Umgebung, die chronischen Catarrhe der Schleimhaut, eventuell auch die Circulationsbehinderung durch Abknickung des Corpus gegen das Collum und die ähnlichen Störungen in Berücksichtigung gezogen werden.

Auch hier führen Blutentziehungen, Bespülungen und Sitzbäder, *Priessnitz*'sche Umschläge, heisse Einspritzungen in die Scheide die bindegewebige Hyperplasie zur Rückbildung und Heilung.

Vom Jod habe ich seit 1876 einen ausgiebigen Gebrauch gemacht. [1]) Ich bestreiche die Portio vaginalis mit Jodtinctur, unverdünnt oder mit Glycerin bis zu gleichen Theilen verdünnt. Die intrauterine Jodbehandlung halte ich vor allen analogen Methoden für die relativ beste. Die

[1]) Auch *Breisky*, Centralbl. f. Gyn. 1878, S. 301. — *Johannowsky*, Prager Vierteljahrsschrift. 1879, S. 88.

von *Mackenrodt* (a. a. O.) berichteten Resultate entsprechen den vor dieser Publication und seither fortgesetzt damit erzielten. Von der Verwendung des Jodoform in der Scheide mache ich nur vorsichtig Gebrauch, da ich häufig Intoxicationen beobachtet habe. Nach ganz kleinen Dosen, auf Watte gestreut und gegen die Portio angedrückt, tritt so oft Unbehagen, Kopfschmerzen, Unlust, ja Kräfteverfall, Gelbsehen u. dergl. m. hervor, dass ich sehr vorsichtig mit der Auftragung von Jodoform auf die Schleimhaut umzugehen für gerathen erachte. Intensive Aetzungen, besonders mit Argent. nitr., mit Chlorzinklösungen [1]) oder dem Ferrum candens vermeide ich wegen der oft darauf folgenden sehr starken Narbenbildung.

Die hochgradige Auflockerung des Uterus schwindet nicht selten bei der Anwendung von Tannin-Glycerintampons und der Glycorales, deren Gebrauch ich bei Besprechung der Endometritis schon erörtert habe. Auch Secale und Extr. hydrastis canad. erweisen sich gerade dabei sehr nützlich.

Auch die Massage ist als Heilmittel der chronischen Metritis warm empfohlen worden. Neben verschiedenen Berichten schwedischer Laienmasseure haben *Bunge* [2]) und *Prochownik* [3]) Günstiges davon gemeldet. Ich habe seit mehreren Jahren in Fällen, welche nicht durch perimetritische Reizbarkeit oder frische Nachschübe in dem Endometrium complicirt waren, die sogenannte Zugdruckmassage und das Kneten des Uterus zwischen den in die Scheide eingeführten Fingern und der aussen aufliegenden Hand geübt und habe wohl Veranlassung gehabt, damit zufrieden zu sein. Es bedarf immer einer sehr geduldigen und vorsichtigen Anwendung dieser beide Theile anstrengenden Methode, so dass der Erfolg, auf den man kaum vor 5—6 Wochen rechnen kann, theuer genug erkauft erscheint. Ich massire nur verheiratete Frauen und stehe auch bei diesen davon ab, sobald ich merke, dass sie erotisch erregt werden.

Die Behandlung der chronischen Metritis wird sehr wesentlich durch Bade- und Trinkcuren, eventuell durch Aufenthalt an der See oder im Wald und Gebirge unterstützt. Wird durch die oben genannten, local angewandten Mittel eine Rückbildung der chronischen Metritis eingeleitet, so ziehe ich es vor, die locale Behandlung abzu-

---

[1]) Die von *Rheinstädter* so warm empfohlenen Einspritzungen mit concentrirten Chlorzinklösungen, für welche sich *Bröse* (Gesellsch. f. Geb. u. Gyn. zu Berlin) warm ausgesprochen hat, haben mir keine befriedigenden Erfolge gebracht. Vergl. auch *Kochenburger,* Gesellsch. f. Geb. u. Gyn. Januar 1893.

[2]) Berl. klin. Wochenschr. 1882, Nr. 25.

[3]) Naturforscherversammlung in Magdeburg 1884. Centralbl. f. Gyn. 1884, 42. — Vergl. auch *Hegar & Kaltenbach,* Ed. II, S. 176; auch *Arendt,* Berl. klin. Wochenschr. 1891, Nr. 27 u. 28.

schliessen, ehe die Frauen in's Bad reisen; im Allgemeinen dauert die Behandlung ungefähr 6—8 Wochen. Dann wähle ich zu Trinkcuren vor anderen solche, welche auf die Thätigkeit des Darmcanales bestimmt einwirken. Sehr geschwächte Frauen lasse ich Seebäder oder auch eisenhaltige Quellen aufsuchen. Ich schicke mit Vorliebe in die ersteren Badeorte Frauen mit mangelndem Appetit und mit geringer menstrualer Ausscheidung, während ich die an reichlichen Menorrhagien leidenden, vorausgesetzt, dass ihr Magen es verträgt, zu den eisenhaltigen Quellen schicke. Sind die Frauen durch das Leiden sehr von Kräften gekommen, so ziehe ich einen Aufenthalt in gesunder Berg- und Waldluft vor, und nur unter ganz bestimmten individuellen Indicationen lasse ich dort von Mineralwässern oder Bädern Gebrauch machen. Besonders in den Fällen von Ausbildung der chronischen Metritis im Anschluss an Pubertätsentwicklung habe ich von dem Gebrauch der Soolbäder sehr gute Erfolge gesehen. Eine Localbehandlung in den Badeplätzen und den Luftcurorten halte ich für ungeeignet und verbiete sie.

Trotz bester Pflege und consequenter Anwendung der eben beschriebenen Curmittel bleibt nicht selten ein Stillstand in dem Uebel oder eine Rückbildung desselben aus; besonders sieht man eine solche Therapie da fehlschlagen, wo äussere Bedingungen zur entsprechenden Pflege fehlen, wo die Schädlichkeiten unbehindert fortwirken und wo die Behandlung erst nach jahrelangem Bestehen des Leidens eingeleitet worden ist. In solchen Fällen betrachte ich die Amputatio colli, respective die Excision von entsprechenden Stücken des Collum uteri als das gegebene Heilmittel.

Wir wissen aus den Untersuchungen von *Rokitansky* und *C. v. Braun*[1]) und aus zahlreichen anderen klinischen Beobachtungen, dass im Anschluss an einen solchen Eingriff an der Portio eine Umbildung des ganzen Uterus, wie wir sie im Wochenbette eintreten sehen, erfolgen kann und auch sehr häufig erfolgt. Da andererseits ein solcher Eingriff, sachgemäss ausgeführt, nicht die hohe Dignität als Operation hat, wie von den Gegnern behauptet wird, stehe ich nicht an, die Amputatio colli eindringlichst für die Behandlung der hartnäckigen Fälle von chronischer Metritis anzuempfehlen. Diese Empfehlung ist umso dringlicher, als wir mit einer solchen operativen Behandlung auch auf die Schleimhauterkrankungen gleichzeitig energisch einwirken können. Die Empfehlung stützt sich meinerseits auf eine stattliche Reihe von vielen Hundert solcher Beobachtungen.[2])

---

[1]) Zeitschr. der Gesellsch. der Wiener Aerzte. 1864, S. 43. — *C. Fürst,* Wiener med. Pr. 1866.

[2]) Naturforschervers. in Cassel 1878, siehe Archiv f. Gyn. und Centralbl. f. Gyn., auch Berl. klin. Wochenschr. 1878. Vergl. die abweichenden Ansichten von *Veit* u. *Flaischlen,* Gesellsch. f. Geb. u. Gyn. XXV, S. 382.

*C. v. Braun's* wenig beachtete Mittheilung bezog sich auf Fälle von Hypertrophia colli und auf Operationen mit dem galvanocaustischen Apparat oder dem Ecrasseur. Ich glaube, dass man von diesen chirurgischen Hülfsmitteln mehr und mehr zurückkommt, da die Operation mit dem Messer und nachfolgender Naht, von allen anderen Vortheilen abgesehen, besonders den der Möglichkeit einer genauen Individualisirung bietet. Meine Empfehlung der Amputation wegen Metritis chronica, anfänglich sehr abfällig beurtheilt, hat sich zur Zeit doch Bürgerrecht in der Gynäkologie erworben.[1])

In der Mehrzahl der Fälle wird eine der normalen sehr nahekommende Configuration der Muttermundslippen erreicht. Der Uterus bildet sich zurück, die chronische Metritis heilt und sehr oft wird nicht nur eine Abhülfe der unmittelbaren Beschwerden dadurch erzielt, sondern auch eine sehr günstige Beeinflussung des Allgemeinbefindens. Die Frauen blühen auf und gewinnen das Gefühl ihrer Gesundheit mit voller Leistungsfähigkeit zurück. Auch auf die Beseitigung der Sterilität übt diese Art der Behandlung einen sehr günstigen Einfluss aus, wie die grosse Zahl von normal verlaufenen Schwangerschaften nach solchen Amputationen bei Frauen, die lange Jahre steril gewesen sind, beweist.

## D. Neubildungen der Vulva und der Scheide.

### I. Neubildungen der Vulva.

An der Vulva werden in unseren Breitegraden nur verhältnissmässig selten jene elephantiastischen Hyperplasien beobachtet, welche in tropischen Ländern, besonders aber im Orient, in grösserer Häufigkeit vorkommen.[2]) Dieselben können von der ganzen Masse der Vulva ausgehen oder aber von ganz circumscripten Theilen, speciell der Clitoris, und zu grossen Tumoren anwachsen, welche den Introitus verlegen und als mächtige Geschwülste herabhängen. Diese Massen entstehen meist im Anschluss an Lymphgefässerkrankungen[3]); in anderen Fällen sind sie auf syphilitischer Basis gewachsen, nicht selten dürften onanistische Misshandlungen zu der Entwicklung besonders der Hypertrophien der Nymphen (sogenannte Hottentottenschürzen) die Veranlassung sein.

Unter den Neubildungen der Vulva kommen besonders häufig Papillome zur Beobachtung, wie ich sie oben schon bei den Ent-

[1]) *Schröder*, a. a. O. S. 105. — *Hofmeier*, Gr. d. Gynäk. Op. Ed. II, 1892, S. 201.

[2]) *Aubenas*, Des tumeurs de la vulve. Thèse. Strassburg 1860. — *L. Mayer*, Berl. Beitr. z. Geb. u. Gyn. 1872, I, S. 363. — *Winckel*, Lehrbuch. Ed. II, 1890, S. 26.

[3]) *Virchow*, Geschwülste. I, S. 320.

zündungen der Vulva beschrieben habe. *Klob*[1]) hat solche nicht mit den Talgdrüsen in Verbindung stehende gesehen, *Winckel*[2]) hat sie besonders oft am Mons veneris gefunden, auf kurzem Stiel, platt wie ein Pilz aufsitzend, aber auch an den Labia majora und minora. Dieselben unterscheiden sich nur dadurch von den Condylomen, dass diese überall auftreten können, während die Papillome nur aus vorhandenen Papillen hervorgehen.

Wenn auch die Geschwulstbildungen der Harnröhrenöffnung streng genommen nicht zu denen der Vulva zu rechnen sind, so soll hier doch wenigstens erwähnt werden, dass sich papilläre Wucherungen an dem Orificium urethrae verhältnissmässig häufig entwickeln und zu grossen Geschwülsten ausbilden. Ihre Oberfläche ulcerirt leicht bei Druckusur und Verletzungen, so dass secernirende und leicht blutende Geschwüre entstehen, die den Verdacht maligner Degeneration erregen.

Bezüglich der Anschwellungen der *Bartholini*'schen Drüse, welche nicht selten anzutreffen sind, verweise ich auf das oben S. 169 Gesagte.

Carcinome der *Bartholini*'schen Drüse sind sehr selten; ich habe eines bei einer 70jährigen Dame beobachtet und mit den infiltrirten Inguinaldrüsen entfernt. Patientin ist nach 4 Jahren an dem Recidive gestorben. *Mackenrodt* hat ein ähnliches Präparat durch Operation gewonnen.

Mehrmals habe ich Lipome, einmal bis zu über Faustgrösse, in den grossen Lippen gefunden, in anderen Fällen stark infiltrirte Drüsen. Fibrome der Vulva, die, von den grossen Labien ausgegangen, eine bedeutende Grösse erreicht haben, sind mehrfach beschrieben worden. Sie waren in der Regel leicht ausschälbar; in anderen Fällen machte ihre Ablösung grössere Schwierigkeiten. Lupus der Vulva ist bis jetzt nur sehr vereinzelt beschrieben worden, häufiger kommen primäre Carcinome vor.

Als einen ganz seltenen Befund habe ich vor 10 Jahren eine kirschgrosse Geschwulst bei einem älteren Fräulein von der linken grossen Schamlippe entfernt, die sich als Melanom darstellte. So viel ich zuletzt hörte, ist die Patientin nach über 8 Jahren noch gesund gewesen.

Da diese Massen gelegentlich während jeder Menstruation erheblich anschwellen und zu grossen Unbequemlichkeiten bei jeder Bewegung und Arbeit führen, auch eine sehr lästige Secretion bedingen und oft genug dem geschlechtlichen Verkehr Hindernisse bieten, so ist ihre Entfernung manchmal schon sehr frühzeitig nothwendig, jedenfalls sobald der maligne Charakter festgestellt wird.

Die Operation ist durch die grossen Gefässe, welche in der Regel zu diesen hypertrophischen Massen hinziehen, complicirt. Man kann

---

[1]) Pathol. Anat. der weibl. Sexualorgane, S. 401.

[2]) a. a. O. S. 27.

deswegen entweder so vorgehen, dass man schrittweise die Masse ablöst und den so entstandenen Defect absatzweise vernäht, oder man unterbindet durch tiefgreifende Suturen provisorisch die Umgebung, bevor man die Auslösung beginnt. Bei grösseren Massen habe ich dieses letztere Verfahren vorgezogen, da ich auf diese Weise die Gestaltung der Narbe sicherer leiten konnte. Die Wundfläche selbst nähe ich mit fortlaufendem Catgutfaden in Etagen. Es empfiehlt sich, die vernähte Wunde möglichst abseits von der Scheide anzulegen, auch das zarte Gewebe des dem Introitus unmittelbar benachbarten Hautabschnittes nicht allzufest zu schnüren. Die so hergestellte lineare Wunde kann man durch einen Druckverband vor Beschmutzung schützen, besonders wenn man die ersten 6 Tage lang den Urin mit dem Katheter abnimmt und den Stuhl retardirt.

In einem solchen Fall habe ich bei einer hochbetagten Frau neben dem Carcinom der Vulva gleich eine hühnereigrosse entartete Inguinaldrüse entfernt. Patientin ist, soweit die Berichte der Familie reichen, über 5 Jahre recidivfrei geblieben. Bei einer anderen musste ich die ganze Vulva excidiren und mehr als das untere Drittel der Scheide mit dem Urethralwulst entfernen, auf welche Theile die Neubildung während einer fünfwöchentlichen Beobachtung übergegriffen hatte. Die Exstirpation gelang vollständig. Die Heilung erfolgte per primam intentionem. 2 Jahre später ist Patientin gravid geworden und hat spontan geboren, ohne Spur von Recidiv. Seitdem fehlen weitere Nachrichten.

In 2 anderen Fällen kamen die Kranken erst dann zur Operation, als die ganze Vulva mit dem Bulbus urethrae erkrankt war. Hier wurde auch die radicale Operation gemacht, aber nur in einem Falle mit andauerndem Erfolg. Die andere starb innerhalb Jahresfrist an weiteren carcinomatösen Erkrankungen. Bei der Genesenen musste die Rückwirkung der Narbenverziehung auf die Continenz der Blase wiederholentlich durch plastische Operationen ausgeglichen werden.

Andere Fälle sind mit sehr ausgedehnter Infiltration zur Beobachtung gekommen. Zweimal habe ich ausgedehnte Plastiken nach der Excision gemacht, ohne eine länger dauernde Heilung zu erzielen. In den übrigen habe ich von jeder Operation Abstand genommen.

## II. Neubildungen der Scheide.

### 1. Die nichtmalignen Neubildungen.

Die Schleimhaut der Scheide ist, wohl in Folge der geringen Entwicklung ihrer drüsigen Elemente, verhältnissmässig wenig zu Neubildungen[1]) geneigt.

Fibrome finden sich entweder in Gestalt derber Knoten, wie auch ich sie aus dem hinteren Scheidengewölbe bei einer ältlichen Jungfrau exstirpirt habe, oder als Polypen. Einen solchen fibrösen Polypen habe ich bei einem neugeborenen Mädchen in das Lumen des Introitus herabhängen gesehen; ich konnte den Stiel leicht abbinden, den Polypen entfernen. Die Fibrome können eine bedeutende Grösse erreichen,

[1]) Siehe die Häufigkeitsberechnung bei *Winckel,* Lehrbuch, Ed. II.

Druckerscheinungen in den Nachbarorganen machen, die Scheidenwand usuriren. Meist wachsen sie langsam und können, sobald sie entdeckt werden, entweder durch Ausschälen oder durch Abbinden entfernt werden. [1])

Relativ häufiger sind die Cysten der Scheide. [2])

Cystische Gebilde können *a)* als Retentionsgebilde aus den Drüsen der Vaginalwand hervorgehen. *v. Preuschen* (*Virchow's* Archiv. LXX) hat solche als breite Krypten oder schlauchartige Einstülpungen beschrieben. *b)* Aus Verletzungen und Blutergüssen hervorgegangene cystische Räume haben *Kaltenbach* (Archiv f. Gyn. V, S. 138), *Gotthardt* (Wiener med. Wochenschr. 1869) und Andere beschrieben. *Thorn* (Centralbl. f. Gyn. 1889, S. 657) will die Verlagerung der Scheide während des Durchtrittes des Kindes als Gelegenheitsursache ansprechen. *c)* Cysten, aus Lymphräumen hervorgegangen und mit einem Endothel ausgekleidet, hat zuerst *Winckel* (Archiv f. Gyn., 1871, II, S. 383) beschrieben. *d)* Eine letzte Kategorie solcher Cysten geht nach *G. Veit* (Frauenkrankheiten, 1877, Ed. II, S. 544) aus den *Gärtner*'schen Canälen (den Urnierengängen) oder aus Rudimenten der *Wolf*'schen Körper hervor. Inwieweit die kleinen Einsenkungen am Harnröhrenwulste, von denen *Skene* (Amer. Journ. of Obstetr. 1880, S. 265), *Kleinwächter* (Prager med. Wochenschr. 1886, Nr. 9), *Kocks* (Archiv f. Gyn. XX, S. 487) und *Dohrn* (ebenda, S. 328) Beobachtungen mittheilen, dabei betheiligt sind, muss unentschieden bleiben.

Pathologische Anatomie. Vielfach haben die cystischen Räume ein niedriges Cylinderepithel, eine kräftig entwickelte bindegewebige Hülle und einen klaren, fast zähflüssigen Inhalt; zuweilen sind sie auch mit Flimmerepithel ausgekleidet. In anderen Fällen erscheinen die Cysten wegen des Mangels an epithelialer Auskleidung ihrer Wand als einfache Spalträume, in denen sich eine klare seröse Flüssigkeit angesammelt hat. Sie finden sich in allen Abschnitten der Scheide, theils vereinzelt, theils in Gruppen vereinigt und können durch ihr Wachsthum Beschwerden verursachen, welche denen bei Descensus, respective Prolapsus vaginae gleichen.

Die weitere Geschichte der Scheidencysten lässt ganz vereinzelt einen Zerfall und Vereiterung des Inhaltes beobachten; ich selbst habe andere Ausgänge der Cystenbildung nicht gesehen.

Die Operation der Scheidencysten kann nicht in einer einfachen Spaltung des meist derben Gewebes, welches die Cysten von der Oberfläche trennt, bestehen, denn diese cystischen Räume veröden nicht ohneweiters; die Wunde verlegt sich, die Cysten füllen sich wieder.

---

[1]) *Stumpf,* Münch. med. Wochenschr. 1890, S. 694.

[2]) *Hofmokl,* Wiener med. Presse. 1891, Nr. 32.

Mit Rücksicht auf die durch die Cysten gesetzten Vorfallbeschwerden ist es geboten, dieselben zu exstirpiren. Unter entsprechender Berieselung in Narcose und Steissrückenlage spalte ich über der Cyste die Scheidenwand und löse dann den cystischen Sack womöglich in continuo aus. Bei grösseren Cysten kommt man leicht in das perivaginale Gewebe, ja gelegentlich auch in sehr nahe Nachbarschaft zum Rectum und zur Blase. Der Defect wird durch tiefe, unter der ganzen Wundfläche hindurchgehende Nähte oder besser noch durch fortlaufende Nähte mit Juniperuscatgut geschlossen.

Ein anderer Vorschlag zur Operation solcher Scheidencysten ist von *Schröder*[1]) ausgegangen, der die Cysten im Niveau der Umgebung, also im Wesentlichen in ihrer dem Scheidenlumen zugekehrten Wand, resecirt und die somit freigelegte Basis der Cyste ringsum mit der Scheidenwand vernäht, so dass auf jeden Fall die Cyste vor neuer Abschliessung und Hohlraumbildung bewahrt ist.

Ich habe 27mal Scheidencysten von grösserer Ausdehnung exstirpirt; die Mehrzahl derselben hatte zu ausgebildeter Procidenz geführt. Die durchscheinenden Buckel der Scheidenwandungen drängen sich beim Pressen in den Introitus oder auch vor denselben. Dieses beschwerliche Gefühl war meist die einzige Klage, welche durch diese Scheidencysten veranlasst wurde. In einzelnen Fällen wurde bestimmt die Behinderung des ehelichen Lebens als Gegenstand der Klagen bezeichnet. Eine eigenthümliche Wirkung von walnussgrossen Cysten im Scheidengewölbe sah ich bei zwei jungen sterilen Frauen. Die Cyste sprang bei beiden stark in die Scheide vor und schob sich wie ein Deckel auf den Muttermund, sowohl bei der Digitaluntersuchung, als bei Einführung des Röhrenspeculum.

Unter den 27 Fällen handelte es sich theils um einzelne Scheidencysten, theils mehrere nebeneinander liegende cystische Gebilde von Haselnuss- bis zu Eigrösse. Eine der grössten lag in der prolabirten vorderen Scheidenwand und wurde mit dieser bei der Colporrhaphia anterior ausgeschält. In allen Fällen erfolgte die Verheilung ohne Störung.

Sehr missliche Complicationen können Cysten darstellen, welche, ohne in der nächsten Umgebung der Scheide entstanden zu sein, sich in ihrem weiteren Wachsthum doch ebenso wie die Scheidencysten unter die Oberfläche der Scheidenwand drängen. Derartige Cysten, welche als Retentionsgebilde aus unvollkommenen Fötalanlagen gedeutet werden müssen, können sich zu grossen Geschwülsten entwickeln, welche, im Beckenboden gelegen, das Peritoneum stark nach oben drängen und extraperitoneal gelagerte Tumoren von beträchtlichem Umfange darstellen.[2])

Die Eröffnung dieser Cysten von der Scheide aus scheint nicht immer zum Ziel zu führen. Ich würde in einem solchen Falle kein Bedenken tragen, zur Auslösung auch solcher Cysten die Laparatomie zu

---

[1]) Zeitschr. f. Geb. u. Gyn. III, S. 424.

[2]) *G. Wegner* nach *Stern*, D. i. Berlin 1880. — *J. Veit*, Sehr grosse Scheidencyste. Zeitschr. f. Geb. u. Gyn. 1882, VIII, S. 471.

machen. Dann wird der peritoneale Ueberzug gespalten, der Tumor ausgeschält und der Defect versorgt. Den nicht entfernbaren Theil könnte man nach unten drainiren, nach oben durch Naht gegen die Bauchhöhle abschliessen.

Nach solchen Operationen in der Scheide entwickeln sich gelegentlich, ebenso wie nach Geschwürsbildung bei catarrhalischer, diphtherischer, puerperaler oder syphilitischer Entzündung, Stenosen der Scheide, die auch als Folge von Neubildungen maligner Art oder endlich als Begleiterscheinungen seniler Kolpitis auftreten. Von den angeborenen unvollkommenen Entwicklungen des Scheidenlumen sehe ich hier ab.

Die Verwachsungen der Scheide[1]), wo sie auch sitzen, führen in ihrer weiteren Entwicklung zu einer Behinderung für den Ausfluss der Uterussecrete, andererseits beeinträchtigen sie das Geschlechtsleben. Selten werden sie für die Entleerung von Darm und Blase verhängnissvoll. Die Störung der Cohabitationsfähigkeit tritt allerdings nicht in dem Masse hervor, wie man es bei den Stenosen erwarten sollte, weil die Scheidenwandung so dehnbar ist, dass sich selbst bei fortbestehender Stenose, ja auch bei Atresie doch ein geeignetes Receptaculum herstellt, welches den Penis aufnimmt. Man kann daher die Verlegung so lange ganz ruhig bestehen lassen, als nicht Retentionsbeschwerden und eine Störung von Blase und Darm zu erheblichen Klagen führen.

In allen den Fällen, die ich bis jetzt gesehen habe, liess sich das Lumen der Scheide in einer manchmal allerdings sehr dünnen Oeffnung nachweisen. Von dieser aus konnte man dann die Operation durch die Sprengung der Stenose vornehmen. Um Blase und Rectum zu schonen, wird die Spaltung bilateral, also in das an den Seiten der Scheide gelegene lockere Bindegewebe ausgeführt. Die Blutung kann dabei sehr erheblich sein; sie zu stillen, wird man auch hier zur Naht greifen. Der Gefahr rascher Verklebung und starker Narbenverziehung beugt man durch die Naht am besten vor. Ich excidire die ganze Stenosenmasse, den festen Narbenring mit seiner Umgebung vollständig und vernähe die gesunden Ränder des Defectes in geeigneter Weise mit einander. — Bei nahezu vollständiger Verwachsung, wie ich sie ähnlich der angeborenen Atresie gesehen habe, kann die Schwierigkeit für die Spaltung ganz ausserordentlich sein. Die Nähe der Blase und des Darmes zwingt zu grosser Vorsicht, das Vorgehen selbst wird durch die Lage der Atresie in der Tiefe einer nicht geräumigen Scheide und der eintretenden Blutung sehr erschwert. Man legt in solchen Fällen den Schnitt quer in die verschliessende Scheidenwand und macht ihn von Anfang an möglichst gross; dann kann man die Schnittränder

[1]) Vergl. *Breisky*, Krankheiten der Vagina. 1886, S. 58.

durch tiefgreifende Nähte in der Umgebung sowohl vor starkem Blutverlust, als auch vor Verschiebung im Verlauf der weiteren Operation sichern und zwischen dem durch diese Suturen klaffend erhaltenen Spalt sich weiter in die Tiefe graben. Der Rath, die weitere Spaltung mit stumpfen Instrumenten, z. B. dem Scalpellstiel, vorzunehmen, erscheint mir nicht sehr glücklich, denn in dieser Tiefe kann man ohnehin das Scalpell schlecht hantiren; es ist besser, fortdauernd in der Tiefe die Wundfläche durch Kugelzangen zu spannen und zwischen diesen einzuschneiden. Im äussersten Nothfalle, wenn etwa hinter der Atresie eine deutliche Blutansammlung liegt, öffne ich in der Tiefe die Retentionshöhle, nach ausgiebiger Discision der Narbe, entweder mit einem Troicart oder mit einem stumpf-spitzen Instrument, z. B. mit der Sonde, indem ich den letzten Rest der für die freihändige Spaltung unzugänglichen Verwachsungswand durchbohre und von da aus mit dem geknöpften Messer nach beiden Seiten hin die Oeffnung erweitere. Auch in diesen Fällen ist die Narbenretraction sehr zu fürchten und deswegen am besten dadurch zu vermeiden, dass man das Narbengewebe womöglich vollständig ausschneidet und die Ränder der Scheide von unten und oben miteinander vereinigt.

Nach *Heppner* (St. Petersb. med. Wochenschr. 1872, Heft 6, S. 552) kann man auch einen äusseren Hautlappen in die Wunde einnähen, wie *B. Credé* (Archiv f. Gyn. 1884, XXII, S. 229) es gethan.

Nach allen diesen Operationen in der Scheide müssen die Kranken längere Zeit ihre Scheide durch Bougies offen halten. Dazu dienen die bekannten Tubuli aus Glas, Metall, Hartgummi und von verschiedenem Caliber, welche von den Patienten selbst, eventuell im Sitzbade, eingeführt werden sollen und hier einige Zeit zur Aufhaltung des zur Stenosenbildung neigenden Ringes in der Scheide bleiben. Schliesslich hilft der eheliche Verkehr am besten.

2. Die malignen Neubildungen der Scheide.

Die früher vielfach betonte Seltenheit der Entwicklung maligner Neubildungen in der Scheide ist durch die grosse Zahl einschlägiger Beobachtungen dahin modificirt, dass primäre Scheidencarcinome allerdings verhältnissmässig selten sind. Sie kommen in den verschiedenen Formen zur Beobachtung, sei es in der Entwicklung kleiner, disseminirt in der Scheide liegender Knoten, sei es in der Form von kleineren und grösseren Geschwüren mit stark indurirter Basis oder endlich in der Gestalt von Tumoren, die sich in der Scheidenwand selbst entwickeln und das Lumen verlegen. Bei weiterer Entwicklung kann dann ein ganzer Abschnitt des Scheidenrohres ringförmig degeneriren, so dass die Scheide auf eine mehr oder weniger ausgedehnte Strecke durch die Neubildung vollständig besetzt wird, — oder die Entwicklung ist auf die eine oder andere Seite localisirt und verbreitet

sich eher in der Tiefe des Beckenbodens, als sie das ganze Scheidenrohr ergreift.

Nur diese primären Scheidencarcinome[1]) will ich hier betreffs ihrer Behandlung erörtern, nicht jene Fälle, in welchen vom Uterus aus das Scheidengewölbe inficirt ist. Diese letzteren Fälle gehören zu dem Capitel der malignen Erkrankungen des Uterus.

Die Aetiologie der primären Scheidencarcinome ist ebenso dunkel wie die des Carcinom an anderen Stellen. Die Seltenheit findet wohl ihre Erklärung in dem Umstand, dass die Scheide drüsenarm ist. Relativ häufig sind die primären Scheidencarcinome bei jugendlichen Personen ($^1/_{12}$ der bekannten Fälle fand sich bei Patienten unter 20 Jahren). Nach meinen Beobachtungen[2]), die ich seitdem weiter verfolgt habe, kommt ein Scheidencarcinom auf etwa 2000 gynäkologische Fälle.

Die Symptome der Scheidencarcinome können so geringfügig sein, dass die unglücklichen Trägerinnen der Neubildung ganz zufällig von dieser Entdeckung überrascht werden. Blutungen post coitum bilden häufig das erste Zeichen. In anderen Fällen bestehen heftige, weithin ausstrahlende Schmerzen oder profuse, übelriechende Absonderungen mit blutiger Beimischung oder endlich unvermischte Blutabgänge. Bei grösserer Entwicklung machen sich verhältnissmässig früh Tenesmus der Blase und des Rectum bemerkbar. In einigen sehr eigenthümlichen Fällen habe ich die maligne Infiltration ausschliesslich in das Scheidengewölbe hineinwuchern gesehen, neben dem Uterus in die Höhe.

Zweimal musste ich nach Exstirpation des Scheidencarcinoms eine grosse Höhle im Ligamentum latum dextrum ausräumen; in dem einen Falle lag der Uterus ganz intact daneben, in dem anderen war die Portio carcinomatös zerfallen, der Carcinomknoten hatte eine intacte Oberfläche und stand makroskopisch in keinem Zusammenhange mit dem Collum uteri.

Die Diagnose muss durch die mikroskopische Untersuchung sichergestellt werden, sobald noch nicht der Zerfall des Gewebes, die Infiltration und die Absonderung über die Natur des Leidens alle Zweifel beseitigen.

Die Behandlung der Scheidencarcinome kann nur dann mit einiger Aussicht auf Erfolg unternommen werden, wenn die Erkennung und Operation in einem sehr frühen Stadium erfolgt.[3]) Ich umschneide

---

[1]) *Küstner*, Archiv f. Gyn. IX, S. 279. — *Strassmann*, Centralbl. f. Gyn. 1891, S. 825; Zeitschr. f. Geb. u. Gyn. XXI.

[2]) *Bruckner*, Zeitschr. f. Geb. u. Gyn. 1881, VI. In den letzten Jahren habe ich relativ seltener primäre Scheidencarcinome gesehen.

[3]) Der Empfehlung von *Kaltenbach* (Operat. Gyn. von *Hegar* u. *Kaltenbach*, Ed. III, 782), auch ohne Rücksicht auf Blase und Darm zu operiren, so lange nur die benachbarten Lymphbahnen noch frei sind, kann ich mich mit Rücksicht auf die Schwierigkeiten dieses Nachweises nicht ganz anschliessen. Ich würde nur dann auch auf die Gefahr einer Verletzung der Nachbarorgane hin noch operiren, wenn dadurch die Lebens-

das zu exstirpirende Gewebe in möglichster Ausdehnung, löse in der Umgebung das Scheidenrohr aus und unterwühle von da aus theils mit Messer und Scheere, theils mit der Fingerspitze den Boden der Neubildung, bis ich das Ganze ausgelöst und entfernt habe. Die Vernähung des Defectes kann mit Rücksicht auf die Nachbarorgane grosse Schwierigkeiten bieten, noch schwieriger aber gestaltet sich die Vereinigung der Defecträuder, wenn die Geschwulst aus der Tiefe des Scheidengewölbes entfernt werden musste. Ich habe in solchen Fällen immer, so schwierig es auch gelegentlich war, die Nadel unter der ganzen Wundfläche durchgeführt und eine innige Vereinigung der einander gegenüber liegenden Theile erzielt. Mehrmals habe ich zuerst diese tiefgreifenden Suturen eingelegt und die Wundfläche, bevor ich sie vereinigte, mit Jodoform eingerieben. Das Resultat war durchgehends ein überraschend günstiges quoad primam intentionem; die Verheilung vollzog sich ohne Störung und führte zu einer so festen Narbenbildung, dass schon nach 8—10 Tagen die tiefe Höhle als vollständig vereinigt nachgewiesen werden konnte.

Die Prognose der Scheidencarcinome ist, so günstig die Fälle quoad primam intentionem verlaufen, wenigstens nach meinen Beobachtungen sehr trübe. Alle meine Kranken sind recidiv geworden, obwohl ich die Ueberzeugung habe, jedenfalls bei der Mehrzahl völlig im Gesunden operirt zu haben.

Tuberculose der Scheide dürfte wohl stets als Theilerscheinung allgemeiner Tuberculose vorkommen.[1])

Primäres Sarcom ist mehrfach beschrieben worden bei ganz jugendlichen Personen und bei Greisinnen.[2]) Ich habe ein Rundzellensarcom gesehen, welches zu so ausgedehnten Zerstörungen geführt hatte, dass man von allen Eingriffen absehen musste. Das äussere Aussehen und der klinische Verlauf bieten keine genügenden Anhaltspunkte für die Diagnose. Dieselbe kann lediglich durch das Mikroskop gesichert werden.

## E. Neubildungen des Uterus.

### I. Myome. Fibrome.

Reine Myome — Leiomyome — sind ebenso selten wie reine Fibrome. Die Entwicklung beider verläuft klinisch fast gleichartig, die durch sie bedingten Beschwerden sind die nämlichen, beide Geschwulstformen erfordern die gleiche Therapie.

---

hoffnung der Kranken noch aufrecht erhalten werden kann. Uebrigens sah ich mehrfach Blasenverletzungen durch das nachwuchernde Gewebe spontan verlegt werden.

[1]) *Frick,* Virchow's Archiv. 1889, CXVII.

[2]) *Fritsch,* Die Krankheiten d. Frauen. Ed. V, S. 67.

Die Aetiologie der Myome zu klären ist gerade in der letzten Zeit an verhältnissmässig reichlichem Material versucht worden [1]), ohne dass dabei für die Praxis wirklich verwerthbare Schlüsse gewonnen worden sind. Es scheint, als ob die Myome sich schon sehr frühzeitig im Uterus entwickeln können, wie man ja auch annehmen muss, dass die Keime angeboren sind. Die meisten Myome machen jedenfalls erst im reiferen Lebensalter, also nach dem 30. Lebensjahre, ernstere Beschwerden.

Die Myome entwickeln sich, wie berichtet wird, besonders häufig bei einzelnen Rassen, so z. B. bei den Negern — in Deutschland macht es den Eindruck, dass sich die Myome relativ häufiger bei den besser situirten Frauen finden, als bei den mit schweren Sorgen kämpfenden sogenannten unteren Ständen, bei denen im Gegensatz hierzu häufiger Carcinom vorkommt. [2])

Die Ehe hat auf die Entwicklung der Myome keinen nachweisbaren Einfluss. Auch ich habe unter meinem Material verhältnissmässig häufig Myome bei jungfräulichen Personen gefunden oder bei solchen, die erst spät, wie es scheint, nachdem die Geschwülste schon sehr stark entwickelt waren, in die Ehe traten. Schwangerschaft wird durch diese Neubildung nicht ausgeschlossen, ihr Zustandekommen scheint aber auch nicht eben begünstigt zu werden. Tritt Schwangerschaft ein, so übt die Umbildung, welche im Wochenbett vor sich geht, auch auf die Geschwulst einen sehr bemerkenswerthen Einfluss aus, wenn dieselbe nicht durch ihren subserösen Sitz der Einwirkung der puerperalen Umbildung entzogen ist oder durch ihr Wachsthum diesem Process einen nachhaltigen Widerstand entgegensetzt.

Der Zusammenhang der Ovarien mit der Entwicklung der Myomkeime scheint ein sehr nachhaltiger zu sein. In der Mehrzahl meiner Myomoperationen habe ich die Ovarien nicht normal gefunden, ungewöhnlich gross, im Zustand der Oophoritis chronica, mit Cysten und Follikelhydropsie, auch Follikelhämatomen. Andererseits scheinen die Erfahrungen *Hegar's* und vieler Operateure über die Wirkung der Castration, d. h. die Entfernung der Ovarien zu beweisen, dass das Wachsthum der Myome mit dem andauernden Ovulationsprocess in Verbindung stehen. Ich kann diese Auffassung trotzdem als in nur beschränkter Ausdehnung zutreffend ansehen. Nur zu oft habe ich Myome gesehen, die erst nach dem Climacterium zu wachsen angefangen; noch frappanter aber scheint mir der Fall, in welchem jahrelang nach der operativen Entfernung beider Ovarien und Tuben, bei welchen Operationen der

---

[1]) *Winckel, Volkmann's* Sammlung klin. Vortr. 98. — *Engelmann,* Zeitschr. f. Geb. u. Gyn. I, S. 130. — *Fehling,* Centralbl. f. Gyn. 1890, Nr. 29.

[2]) *Schröder,* Handbuch. VI, S. 218.

Uterus als myomfrei erkannt wurde, sich Myome entwickelten und rasch wuchsen.

Anatomie. Die Geschwülste zeigen glatte Muskelfasern, untermischt mit eigenthümlich wellig angeordneten Bindegewebszügen: diese Bestandtheile finden sich in einem sehr variablen Massenverhältniss, so dass bald der myomatöse, bald der fibröse Charakter überwiegt. Zwischen diesen Elementen liegen reichliche Blutgefässe von sehr schwankenden Dimensionen, auch Lymphgefässe in bald grösserer, bald geringerer Entwicklung.

Die anatomischen Beziehungen der Myome zu ihrer Nachbarschaft sind ausserordentlich verschiedenartig. Selten finden wir die Myome nicht isolirt, in diffuser Verbindung mit der Nachbarschaft. Viel häufiger finden sich in der Wand des Uterus verstreut zahllose kleine Keime, die als Anfänge von Myomen anzusprechen sind. Im Verlauf weiterer Entwicklung können diese Geschwülste den Charakter der Isolirung behalten und vermittelst einer manchmal sehr begrenzten Verbindungsbrücke zwischen der Neubildung und Umgebung, dem sogenannten Bette oder Mantel der Geschwulst, kann die Ernährung durch eine mässige Menge von Gefässen besorgt werden. Dann können die Geschwülste ganz gewaltig wachsen, und während sie in ihrem Bette vollständig differenzirt nur durch eine lockere Verbindung mit der Umgebung in Zusammenhang bleiben, diese Umgebung in einer ganz regellosen Weise verändern und umgestalten.

Fig. 119.

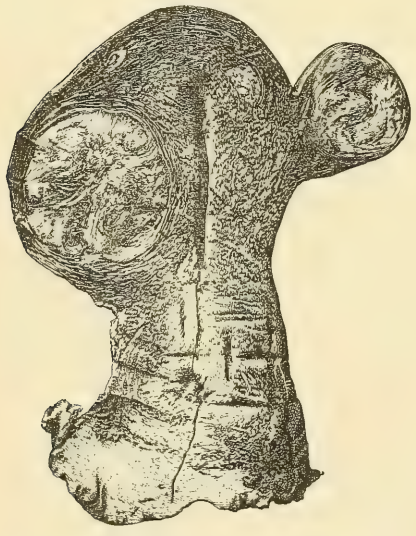

Mehrfache Myome in einem Uteruskörper. Nach *Winckel.* Die Pathologie der weiblichen Sexualorgane in Lichtdruckabbildungen. 1881.

Ist schon dadurch eine bemerkenswerthe Verschiedenheit in der Gestaltung und Entwicklung der einzelnen Myome gegeben, so wird die Gestalt und Form des Uterus auch noch dadurch oft ganz regellos umgebildet, dass nur sehr selten die Keime dieser Geschwülste einzeln vorkommen, dass es sich vielmehr meist um mehrfache Keime handelt. Oft genug findet man, besonders bei alten Frauen, den Uterus von einer Unzahl solcher Myomkeime (Fig. 119 und 120) durchsetzt.

Eine weitere Verschiedenheit in der Entwicklung wird durch den Sitz der Geschwulst bedingt; ihre Lage im Corpus oder im Collum

lässt naturgemäss die Beziehung der Geschwülste, besonders zum Peritoneum, in sehr variabler Form sich gestalten.

Fig. 120.

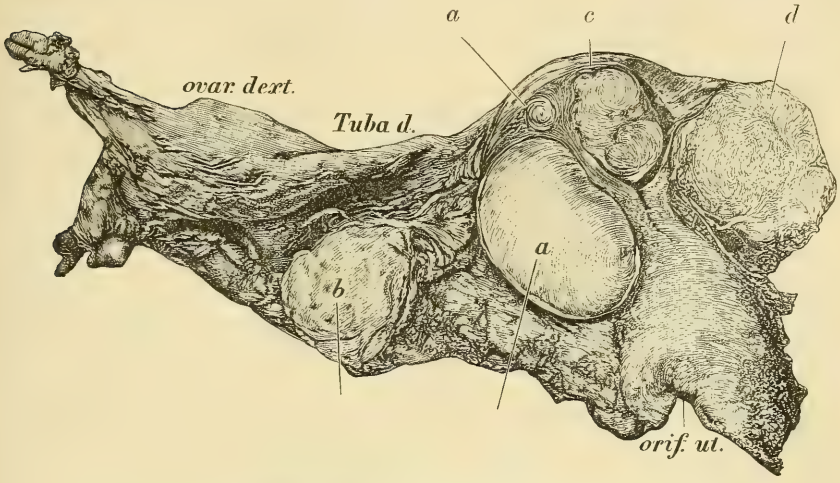


Mehrfache Myome im und neben dem Uterus.
Nach *Winckel*. *a* Intraparietal. *b* Intraligamentös. *c* Submucös. *d* Subserös.

Daraus ergibt sich eine bestimmte Eintheilung der Geschwülste für die Praxis. Die Differenzirung der Myome in ihrem Bette können wir intra vitam nur bei der Operation der Geschwulst feststellen, den Sitz der Geschwulst haben wir oft genug Gelegenheit auch schon vorher genau zu diagnosticiren, besonders wenn es sich um noch wenig ausgedehnte Myombildung handelt. Die Mehrzahl der Myome dürfte sich in der Wand des Uteruskörpers intramural, interstitiell, intraparietal entwickeln und hier, annähernd gleichweit von der Serosa, wie von dem Schleimhautüberzug entfernt, die ersten Stadien des Wachsthums durchlaufen. Bei grösserer Ausdehnung bleiben diese Geschwülste selten intraparietal, obwohl auch hier schliesslich bedeutende Entwicklungsformen erreicht werden — ja es sind intramurale Geschwülste von über 120 amerikanische Pfund schon constatirt worden. Meist verschieben sie im weiteren Verlauf der Entwicklung ihren Sitz nach der äusseren oder inneren Oberfläche des Uterus hin.

Rücken die Myome unter das Peritoneum, so wachsen sie aus ihrem ursprünglichen Bett heraus und gelangen, nur vom Peritoneum bedeckt, in die Bauchhöhle. Oft bleiben sie nur durch einen dünnen, vom Peritoneum gebildeten Stiel mit der Ursprungsstelle verbunden.

Diese subserösen Geschwülste werden grösser als der Uterus selbst, füllen die ganze Bauchhöhle aus, drücken den Uterus nach unten

zur Seite und bringen ihn manchmal durch Druck vollständig zur Atrophie. Solche grosse subseröse Geschwülste können dann alle die verschiedenen, später zu erörternden Entwicklungsphasen durchmachen, ja, sie sind es, welche in Folge der Unvollkommenheit der Ernährung oder einer Achsendrehung ihres Stieles entweder ganz abfallen oder sich entzünden und dann mit allen Organen verwachsen, mit denen sie in Berührung kommen.

Die Geschwulst kann in analoger Weise unter die Mucosa rücken, hier die Uterushöhle vollständig verdrängen, sich bei sehr grosser Ausdehnung bis nach dem inneren Muttermund hin entwickeln und nun die ganze Wand oder die ganze Masse des Uterus einnehmen. Sehr häufig drängen die submucösen Geschwülste dabei die Mucosa derartig vor, dass diese, über der Geschwulst stark gespannt, nun eine sehr straffe Ausdehnung erfährt, ja bis zur Gangrän gedehnt werden kann. Dann kommt es wohl vor, dass die Geschwulst durch die gangränösen Stellen hindurch aus dem ursprünglichen Bett in der Uteruswand sich in die Uterushöhle oder in den Cervicalcanal hineindrängt und auf diese Weise endlich, indem sie wächst und sich aus ihrem Bett mehr und mehr differenzirt, geboren, d. h. ausgestossen wird. Schliesslich wirken solche Geschwülste wie Fremdkörper wehenerregend. In diesem Stadium der Entwicklung kann also durch die Selbstausschälung der Geschwulst eine Art von Spontanheilung eintreten. Ehe es indessen zu diesem extremen und, wie man sagen muss, eventuell sehr günstigen Fall kommt, kann sich auch die Geschwulst, von der Schleimhaut des Uterus überkleidet, polypenartig in die Uterushöhle hineindrängen. Ein solches ursprünglich intraparietales und dann submucöses Uterusmyom füllt wie ein fibröser oder fibromyomatöser Polyp die Uterushöhle und verursacht hier dem entsprechende Beschwerden.

Die meisten Myome sitzen im Corpus.

Die Myome des Collum uteri sind sehr viel seltener; auch sie können sich interstitiell entwickeln und dann hier als solche liegen bleiben oder subserös in die Umgebung des Collum wachsen, also zwischen Collum und Blase oder Darm rücken oder endlich polypenartig in den Cervicalcanal und die Scheide gerathen. Dann durchlaufen dieselben alle die weiteren Entwicklungsstadien wie die submucösen Myome des Corpus.

Sowohl die Myome des Collum als die des Corpus entwickeln sich nicht selten in dem leicht dehnbaren Raum der Ligg. lata, drängen deren Blätter auseinander und nehmen das ganze Becken ein, wobei sie selbst aus dem eigentlichen Rahmen des Collum heraustreten, intraligamentär werden. Sie drängen sich auch zwischen die Schichten des Beckenbodens und gelangen auf diesem Wege über das Ligam. latum hinaus unter die peritoneale Bekleidung des Beckens, ja sie können,

wie ich auch derartige Fälle mehrfach beobachtet habe, ebenso zwischen die einzelnen Organe des Beckeninhaltes, wie unter das Peritoneum des grossen Becken sich ausbreiten. Dann heben sie das gesammte Beckenperitoneum auf, das Cavum Douglasii, die Excavatio vesico-uterina verschwindet. Scheide, Urethra und Rectum ziehen unregelmässig verlegt und behindert daneben bis zu ihrer Ausführungsöffnung hin. Andere Formen entstehen durch die Entwicklung der Myome im vaginalen Theile des Collum. Die knollige Härte einerseits, andererseits die Grösse und endlich auch der Zerfall der stark gespannten Schleimhauthülle mit Bildung tiefer zerfallender Geschwürsflächen kann eine Verwechslung mit Carcinoma colli sehr nahelegen.

Die Myome folgen wohl in der Regel der senilen Umbildung ihres Bettes, der Uteruswand. Mit ihr bilden sie sich im Climacterium zurück, schrumpfen und schwinden bis auf einen narbigen Rest, nach Art der senilen Atrophie des Uterus. In solchen schrumpfenden subperitonealen und interstitiellen Geschwülsten tritt nicht ganz selten Verkalkung ein. Die Ablagerung von Kalksalzen erfolgt meist in Form unregelmässiger Züge, die nach Maceration der nicht verkalkten Theile sich gelegentlich als ein eigenthümliches Gerüst darstellen. Gelegentlich kommt es auch zur Bildung einer einzigen soliden Masse. In meinen eigenen Fällen von Verkalkung[1]) war die Kalkablagerung auf den Mantel des Tumors beschränkt. Eine alte Dame trug ihr faustgrosses subseröses Myom gestielt in einer Art von Steinschale.

Eine andere Art der Umbildung wird durch Verfettung herbeigeführt. Diese Art der Veränderung findet sich wahrscheinlich besonders häufig dann, wenn der myomatöse Uterus schwanger wird und unter dem Einflusse des Puerperium die Neubildung sich ebenso puerperal zurückbildet, wie die Uterusmasse selbst. Es dürfte kaum zweifelhaft sein, dass dann auch grössere Myome sich auf diese Weise zurückbilden können. Ich selbst habe eine Puerpera gesehen, bei welcher die Neubildung bis nahezu zwei Fäuste gross entwickelt war[2]); ihr Inhalt wurde bei der Section fast 6 Wochen post partum zu einem einzigen fettigen Brei umgewandelt gefunden. Es ist wohl nicht zweifelhaft, dass diese breiige Schmelzung zu einer Resorption und somit zu einer Rückbildung der Geschwülste führen kann.[3])

Sind Wanderung, Abschnürung, senile Rückbildung, Verkalkung und Verfettung Processe, welche an sich nichts Pathologisches bedeuten, so sehen wir in etwa 15% Vorgänge im Myom selbst auftreten, welche

[1]) Vergl. *A. Martin* in Verhandl. d. deutsch. Gesellsch. f. Gyn. 1888. — *Lehnerdt*, Zeitschr. f. Geb. u. Gyn. III, 359.

[2]) Berl. Beitr. z. Geb. u. Gyn. III. Supplbd., S. 33.

[3]) *Löhlein*, Zeitschr. f. Geb. u. Gyn. Bd. I.

theils durch Störung der Ernährung, theils durch eigenartige Erkrankungen bedingt sind.

Die Verlagerung der wachsenden Geschwülste in ihrem Bett lässt das Auftreten eines Oedem leicht erklärlich erscheinen. Das ödematöse Myom zeigt ein auffallendes Schwanken in seiner Grösse und Consistenz besonders zur Zeit der Menstruation. Es schwillt wieder ab nach reichlicher Entblutung, die als eine Erleichterung von den Druckerscheinungen empfunden wird, die jedesmal sich bis zur Unerträglichkeit steigern.

Die Geschwulst zeigt eine ähnliche Erweichung bei dem Oedem, welches die Eiterinfection begleitet. Das Fehlen der sonstigen Symptome derselben sichert die differentielle Diagnose. Die Oedembildung habe ich bei meinen Kranken stets bei hochgradiger Anämie durch andauernde Blutungen angetroffen. Auf dem Durchschnitt trat das Bild seröser Durchfeuchtung prägnant hervor; es schien, als ob die Flüssigkeit in präformirten Räumen liege.

Eine andere Umbildung besteht in der myxomatösen Entartung. Massenhaftes Schleimgewebe entwickelt sich zwischen den Muskelbündeln und führt gelegentlich durch deren Zerfall zur Entstehung grosser Erweichungsherde. Eine solche nach Umständen nicht ganz gleichmässig die Geschwulst durchsetzende Erweichung führt zu der eigenthümlichen Entwicklungsform, die man als fibrocystische Geschwülste, als das cystische Myom[1]) bezeichnet (Fig. 121). Bei diesen liegt in Höhlen von unregelmässiger Gestalt und meist auch anscheinend nicht präformirten Wandungen eine seröse Flüssigkeit und eine nicht mehr compacte, von regelrechten Muskeln und Bindegewebsfaserzügen durchsetzte Masse. Die fibrocystische Geschwulst kann in Folge der ruckweisen Ausdehnung der cystischen Räume und ihrer grossen Anzahl den Charakter einer multiloculären Ovarialcyste haben. Der Inhalt ist manchmal eine blutig gefärbte, sonst aber klare, seröse Flüssigkeit.

Cystische Myome habe ich 13mal angetroffen.

Theils lagen die Cysten in der Mitte grosser, steinharter Knollen, meist zu mehreren gepaart, theils zwischen den Cystenumbildungen bis zu mannskopfgrossen Knollen entwickelt. Diese Cystenumbildungen führten dann entweder zu der Entwicklung sehr grosser Räume, die auch von aussen schon vor der Operation hatten festgestellt werden können oder sie wurden erst gefunden, als die Operation beendet war und man die Geschwulst spaltete. In diesen Räumen fanden wir eine gelbliche, stark eiweisshaltige Flüssigkeit, aber es ist nicht gelungen, sie zur weiteren Analyse aufzufangen. Die Wand trägt gleichmässig in allen Räumen eine ausgesprochene, wohl gebildete geschichtete Hülle.

---

[1]) *Heer*, Ueber Fibrocysten. Zürich 1874. — *Grosskopf*, D. i. München 1884.

Bei einigen haben wir vergebens nach einer typischen Auskleidung gesucht, während sich bei anderen, namentlich kleineren, ein theilweise verfettetes Plattenepithel, auch Cylinderepithel, ja Flimmerhaare tragende Epithelien fand.

Fig. 121.

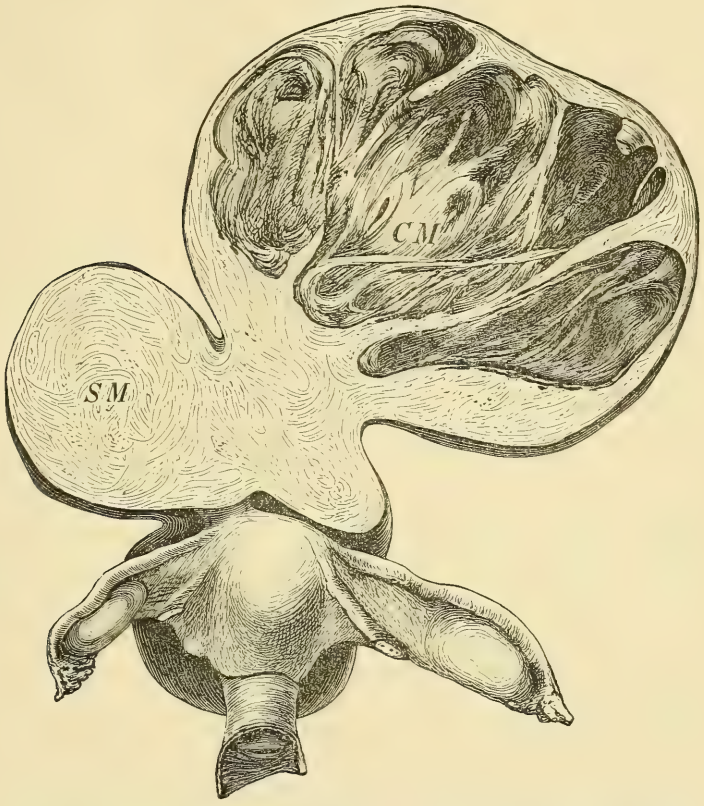


Nach *Schröder*, Handbuch der Krankheiten der weiblichen Geschlechtsorgane.
*CM* Cystisches Myom. *SM* Subseröses Myom.

Durch die gewaltige Ausdehnung der Gefässe kommt es zu einer Umbildung, welche diese Neubildungen als cavernöse, teleangiectatische Myome[1]) hat bezeichnen lassen. Es können grosse ausgedehnte Gefässe zwischen den serös durchfeuchteten Muskel- und Bindegewebsfaserzügen liegen und sich ein ganz enormer Blutreichthum in der Geschwulst entwickeln. Das Myoma teleangiectodes s. cavernosum enthält grosse, zu blutgefüllten Räumen umgebildete Capillaren, deren Lumen bis zu Walnussgrösse sich entfalten kann. In den Bluträumen selbst liegt das Blut zum Theil als Gerinnsel, zum Theil in

[1]) *Virchow*, Geschwülste. Bd. III, S. 107.

flüssiger, anscheinend normaler Beschaffenheit. Zwischen ihnen ist das Muskel- und Bindegewebe nur in sehr schwachen Zügen noch erhalten. Die cavernöse Umbildung erstreckt sich häufiger nur auf einzelne Abschnitte, seltener über die ganze ausgedehnte Neubildung und erklärt das An- und Abschwellen derselben zur Zeit der Menstruation.

Unter meinen Fällen waren nicht weniger als 12 solche teleangiectatische Myome. Augenscheinlich entwickelt sich die Gerinnselbildung nicht nur in den Bluträumen der Geschwulst; gerade bei den Trägerinnen dieser Geschwulstform war Thrombenbildung während der Reconvalescenz ungewöhnlich häufig. In einem Falle trat von einer intra vitam ganz symptomenlosen Thrombose eine Embolie auf in dem Augenblicke, als ich sie am 26. Tage entlassen wollte.

Diesen analog entwickelt sich durch die Entfaltung der Lymphwege das Myoma lymphangiectodes.[1])

Nicht häufig vereitern die Myome. Bei den polypös gestalteten, welche bei ihrer aus dem Collum herunterhängenden Spitze durch den Druck der Umgebung gangränös werden, und bei den submucösen, welche ihre Schleimhautbekleidung durchbrechen und dadurch mit den Zersetzung erregenden Keimen der Uterushöhle in Contact kommen, ist die Erklärung für die Vereiterung gegeben. Aber auch völlig von der Oberfläche liegende, subseröse Myome werden in eiteriger Schmelzung angetroffen.

Die Vereiterungsprocesse waren in sehr verschiedenen Stadien der Entwicklung zu beobachten, es waren dies besonders die Fälle von Vereiterung intraparietal eingelagerter Myome, bei denen eine eiterige Durchsetzung des ganzen Myoms sich darstellte, theils solche, bei denen eine Zersetzung augenscheinlich nur an der Spitze des Myoms eingetreten war. Aber auch solche Fälle waren darunter, in denen das ganze Myom, in eine grosse eiterige Masse umgewandelt, die Serosa perforirt hatte, bis in die Bauchhöhle hinein und hier zu Verwachsungen mit dem Kreuzbein, den umlagernden Theilen der Baucheingeweide geführt hatte.

Unverkennbar gibt die Elektrotherapie eine sehr bedenkliche Gelegenheit zu solcher Vereiterung.[2])

Endlich kommt es auch zu sarcomatöser Degeneration der Myome. Ich habe 9mal sarcomatöse Entartung bei Myom gesehen.

Es handelte sich 2mal um jene Form des fibroiden Sarcoms, wie es von *Schröder* und *Gusserow* beschrieben wird, bei welcher eine Kapselbildung nicht nachzuweisen ist, bei der sich eine Art von Stiel findet und die ganze Geschwulst aus Sarcommasse besteht. In vier Fällen konnte man die sarcomatöse Entartung des Myom direct nachweisen. Es handelte sich um deutlich abgekapselte Geschwülste. Sie reihten sich an die von *Gusserow* in der letzten Auflage des Buches über die Uterusgeschwülste angeführten Fälle an, von denen der prägnanteste der von *Winckel* beschriebene ist. Sie lagen meist submucös, aber, wie meine Fälle zeigen, auch intramural. Zwei waren dadurch ausgezeichnet, dass bei ihnen die Hüllen durchbrochen waren, und dass sich Metastasen entwickelt hatten. Es war weiter bemerkenswerth, dass zwei dieser Patienten, nachdem sie von diesen Myosarcomen befreit waren, an allgemeiner sarcomatöser Ent-

---

[1]) *Leopold,* Archiv f. Gyn. VII, S. 531.

[2]) Vergl. *A. Martin* und *Mackenrodt,* Deutsch. med. Wochenschr. 1892, Nr. 2.

artung recidiv wurden; der Tod der einen trat 7 Wochen nach der Operation, bei der anderen 4 Monate nach der Operation ein. Diese sarcomatöse Entartung der Myome erscheint mir umsomehr bemerkenswerth, als es sich in allen diesen Fällen um Kranke handelte, welche lange Zeit vorher in Behandlung gewesen waren; namentlich war bei ihnen in sehr grosser Ausdehnung Ergotin zur Anwendung gekommen. Es war bei ihnen die vorher bestandene abnorme Blutung völlig beseitigt, die Geschwulst selbst war anfänglich geschrumpft, ehe es zur Umbildung kam.

Bis heute sind völlig einwandfreie Fälle von carcinomatöser Entartung von Myomen nicht bekannt. Wohl kann das Carcinom von der Schleimhautoberfläche aus sich auf das Myom ausbreiten; ohne diesen Zusammenhang ist jedoch eine primäre Erkrankung bis jetzt noch nicht beobachtet worden.

Andererseits hat aber die weitere Erfahrung gelehrt, dass die früher behauptete Immunität Myomatöser gegen Carcinom mit Unrecht angenommen wurde.

Ich habe 14mal Carcinoma uteri bei Myoma uteri angetroffen, 3mal sass das Carcinom am Collum bei Myomata corporis intramuralia, 11mal bestanden Corpusschleimhautcarcinome, von denen 7 das Myom selbst in den Zerfall einbezogen hatten.[1])

Auffallend häufig finden sich bei myomatöser Durchwachsung der Uteruswand pathogene Coccen im Cavum uteri, wie *Witte* an meinen Präparaten nachgewiesen hat. Dadurch erklärt sich die relative Häufigkeit septischer Erkrankung nach Myomoperationen.

Die Myomentwicklung übt oftmals einen sehr eigenthümlichen Reiz auf die Uterusschleimhaut aus.[2]) Es kommt dann zu einer starken Hyperplasie im ganzen Endometrium. Die Masse der Schleimhaut wird ganz erheblich vermehrt, so dass der Durchschnitt bis über 2 Cm. dick erscheint. Andererseits degeneriren die Drüsen der Schleimhaut cystisch, es entwickelt sich in dem interglandulären Gewebe eine Hyperplasie, welche zu complicirten Geschwulstformen führt.[3]) Häufig finden sich grosse und kleinere Schleimhautpolypen im Cavum corporis, bei Myomen in der Uteruswand. Tritt die Geschwulst unter die Schleimhautoberfläche, so wird diese stark gedehnt und gezerrt, verdünnt, durch Usur zerstört. Die Menses pflegen, auch ehe noch die Geschwulst die Schleimhautoberfläche ausdehnt, sich profus zu gestalten.

Neben den von *Böttcher* in seiner Dissertation (Berlin 1884) erwähnten *Schröder*'schen Fällen maligner Entartung der Schleimhaut bei Myom weise ich hier auf die oben schon berichteten Fälle von Corpusschleimhautcarcinom hin, welche bei Myoma intramurale aufgetreten waren.

Der Decursus morbi ist bei der Entwicklung von Fibromen und Myomen ein so verschiedenartiger in den einzelnen Fällen, dass

[1]) Vergl. auch *Larcher*, Arch. général. 1867, II, S. 545 und 697.

[2]) *Wyder*, Archiv f. Gyn., Bd. XIII, S. 35 u. Bd. XXIX, und *v. Campe*, Gesellsch. f. Geb. u. Gyn. 1881.

[3]) *Schröder*, Handbuch. VII, 228.

es nicht leicht ist, davon ein allgemeines Bild in wenigen Sätzen zu geben.

Bilden sich die Geschwülste auf einer gewissen Höhe ihres Wachsthums zurück, so kann der ganze Krankheitsprocess klinisch spurlos verlaufen. Die Rückbildung kann sowohl bei der senilen, climacterischen Involution der Myome eintreten, wie bei der fettigen Schmelzung, z. B. im Wochenbett. Ferner kommt es zur Zeit der Cessation zunächst zum Stillstand des Wachsthumes, zur Schrumpfung, Rückbildung oder Verkalkung, bis schliesslich nur ein knochenharter Knoten übrigbleibt. Auch dieser kann völlig schwinden.

In anderen Fällen wird durch die Entwicklung der Geschwulst selbst deren Ausstossung aus der Uteruswand in der einen oder anderen Weise eingeleitet. Die Geschwülste gelangen entweder unter das Peritoneum, so dass sie also subserös, oder unter die Mucosa, so dass sie submucös oder polypös werden. Die subserösen können durch Verödung ihrer ernährenden Gefässe schrumpfen und zu ziemlich unschädlichen Gebilden werden. Die submucösen und polypösen können durch die Scheide ausgestossen werden ohne anderweite nachtheilige Einwirkung. Selbst dann müssen diese Eliminationsbestrebungen der Natur noch als willkommene bezeichnet werden, wenn unter kürzerer oder längerer Geburtsarbeit die Geschwulst herunterrückt und ausgestossen wird, sei es unter spontaner Rückbildung des Stieles, sei es nach einer derartigen Blosslegung desselben, dass er ohne Schwierigkeit durchtrennt werden kann. Im Verlauf einer solchen Ausstossung kommt es allerdings auch wieder zu Blutungen, Zersetzung des Secretes, Wundsein der äusseren Genitalien, Inversion der Uteruswand, zumal bei Insertion der Geschwulst am Fundus. Nur bei sehr grossen Polypen oder jauchigem Zerfall tritt Allgemeininfection ein. Die Erscheinungen, welche eine Entzündung der Geschwulst begleiten, sind in der Regel ausserordentlich stürmisch und die ohnehin durch starke Blutverluste und die vorausgegangenen Leiden geschwächten Individuen erliegen leicht schon im Beginne dieser Veränderung.

Der häufigste Ausgang der Fibromyome dürfte der in Wachsthumsstillstand und Schrumpfung sein. Eine eigenthümliche Entwicklung nehmen oft Myome durch ihre Verschiebung nach der Mucosa hin, in deren weiterer Entwicklung die Myome polypös werden.

Die fibrösen Polypen unterscheiden sich von den häufigeren einfachen Schleimhautpolypen, den sogenannten folliculären Polypen, durch die fibröse, respective fibromyomatöse Masse ihres Inhaltes.[1]) Ihr Volumen kann linsengross bis mannskopfgross sein. Ihre Form wird

[1]) *Hildebrandt, Volkmann's* Samml. 1872, 47.

durch die Gestalt der Uterushöhle und des Cervicalcanals während des längeren Verweilens der Masse hier oder dort gemodelt. Die fibrösen Polypen haben einen meist ziemlich schmalen Stiel, weil die Verbindungsstelle mit dem ursprünglichen Bette der Geschwulst durch das Wachsthum und das Heraustreten derselben aus der Masse der Uteruswand lang ausgezogen wird; ja, es kann vorkommen, dass die Geschwulst ganz aus ihrem Bette heraustritt und dann an der Stelle, welche den so eigenthümlich entwickelten Tumor mit der Uteruswand verbindet, also am Stiel, fast nur oder ganz ausschliesslich von Schleimhaut gebildet wird. Dass die Stiele auch abreissen und so eine dem Vorgang der Geburt analoge Ausstossung der Geschwulst ermöglichen können, ist oben erwähnt. In anderen Fällen bleibt der Stiel mit einer derben Einlage von fibrösen und musculären Elementen versehen. Der Stiel selbst verbreitet sich strahlig in der Uteruswand und kann durch seine weit ausgedehnten Verbindungen eine sehr grosse Fläche der Wand mit dem Polypen in Verbindung erhalten. Werden solche gestielte Polypen dann durch Uteruscontractionen ausgestossen, so invertiren sie gelegentlich das betreffende Stück der Uteruswand bis zur vollständigen Umstülpung des ganzen Uterus (siehe oben Fig. 92 und 93).

Ebenso wechselnd wie die Einlagerung fester Gewebselemente ist die Versorgung des Stieles mit Gefässen. Meist sind dieselben von ziemlich grossem Lumen; selten wird die Ernährung des Polypen nur durch vereinzelte Gefässe besorgt. Bei weiterer Entwicklung aber können die Gefässe so gedehnt und gezerrt werden, dass sich in ihnen Circulationsstörungen und Thromben entwickeln, dass die Ernährung des Polypen unterbrochen wird und derselbe theils auf seiner Oberfläche, theils in der Tiefe zerfällt, Erweichungsherde entstehen und ein Zerfall des Polypen eintritt. Dieser Process kann, wenn anders nicht die Rückwirkung auf das Allgemeinbefinden schon deletär wirkt, zu einem vollständigen Schmelzen des Polypen führen.

Die Symptome der Fibromyome des Corpus sind naturgemäss sehr verschieden, je nach dem Sitze der Geschwulst und je nach deren Entwicklung. Sicher tragen viele Frauen Myome, ohne dass zu irgend einer Phase ihres Lebens irgend welche Symptome dadurch bedingt werden. In anderen Fällen treten auffallende Symptome auch dann noch nicht ein, wenn schliesslich die Geschwülste ihre Entwicklung unter die Serosa nehmen und die Ausdehnung des Peritoneum so langsam vor sich geht, dass hier Reizerscheinungen nicht hervortreten. Je nach dem Tonus des Uterus haben selbst kleine subseröse Geschwülste auf die Lage des Uterus bestimmenden Einfluss. Grössere Neubildungen machen alle die Erscheinungen, welche Unterleibstumoren überhaupt verursachen: sie beeinträchtigen die Nachbarorgane, stören die Verdauung und die Urinentleerung. Wenn sie in die Bauchhöhle hinaufwachsen, machen sie

Zerrungen und die bekannten Drucksymptome im Bereiche der Abdominalhöhle und der Beine. Es kommt durch Druck auf die Nervenbahnen zu ausstrahlenden Schmerzen, durch Druck auf die Gefässe zu Oedemen der Extremitäten und äusseren Genitalien. Die Behinderung des Magens und der Därme verursacht eine Verminderung der Nahrungsaufnahme und der Verdauung mit ihren Folgen. Die dabei oft eintretende Vermehrung der Abdominalflüssigkeit ist zum Theil ebenfalls ein Product dieses Druckes, zum Theil wohl durch die Reizung des Peritoneum entstanden. Ferner kommt es naturgemäss auch zu Verwachsungen und Verklebungen mit den Nachbarorganen und dann zu Incarcerationserscheinungen, wie sie mit der Entwicklung aller Arten von Tumoren im kleinen Becken verbunden sind.

Die subserösen Myome können zur Zeit der Menstruation schwellen und darnach abschwellen; besonders zeigen die fibrocystischen Geschwülste ein solches Schwanken ihres Volumen. Damit schwanken dann auch die Erscheinungen, welche von den Nachbarorganen ausgehen, z. B. von der Blase.

Die interstitiellen Myome üben auf die Lage des Uterus einen gewissen Einfluss aus, wenn sie noch klein sind, so dass gelegentlich der Uterus retroflectirt liegt bei interstitiellen Myomen der vorderen Wand und umgekehrt. Wachsen sie, so muss sich naturgemäss ihre Oberfläche mehr oder weniger nach der einen oder anderen Seite unter die Serosa oder Mucosa drängen; dann entwickeln sich je nachdem Reizungen des Peritoneum, also besonders Schmerzen, oder ein eigenthümliches Bild der Schleimhauterkrankung, das dem im Beginn der Gravidität nicht unähnlich ist. Es treten in erster Linie Blutungen auf und massenhafte Absonderungen. Oft genug ist dabei die Schleimhaut nicht so erheblich verändert, wie man es erwarten könnte.

Die Blutungen treten auch bei den submucösen Myomen anfangs meist im Typus der Menstruation auf, sie können aber auch schon von Anfang an atypisch sein und, wann auch immer sie auftreten, zu ganz ausserordentlichen Graden von Anämie führen. Die Anämie wird den Patienten um so verhängnissvoller, je allmäliger sie ihren Höhepunkt erreicht. Dann verliert das Blut seine charakteristische Farbe, die ganze Blutmasse erscheint wässerig-dünnflüssig. Das Verhältniss der rothen und weissen Blutkörperchen ist nicht wesentlich alterirt. Dagegen findet sich eine oft erstaunliche Verminderung des Hämoglobingehaltes. Wir konnten mit dem *Fischle*'schen Apparat wiederholt eine Verminderung bis auf 16% nachweisen, von der sich die Kranken erholten, nachdem der Tumor entfernt war.

Der Verlauf der Menstruation ist bei Myomen ohnehin in der Regel schmerzhaft, weil die Uterusmasse mit zunehmender

menstrualer Congestion nicht gleichmässig anschwellen kann. Der Blutabgang findet besonders bei der Polypenbildung oft unter Entleerung von grossen Coagulis statt, welche gelegentlich in zersetztem Zustand nach aussen gelangen. In anderen Fällen fliesst das Blut nur wenig verändert ab. Bei weiterer Entwicklung treten Blutungen auch in der intermenstruellen Zeit auf und begleiten dann, wenn sie nicht ununterbrochen andauern, jede Erschütterung des Leibes, jede erschwerte Defäcation, jede Cohabitation, jede Gemüthsbewegung. Keineswegs immer, aber oft genug wird in der Pause zwischen den Blutungen ein profuses Secret entleert. Bei weiterer Entwicklung der submucösen Geschwülste bekommen die Absonderungen eine blutige Beimischung, bis unvermischtes Blut entleert wird.

Sobald die submucösen Myome des Corpus eine grössere Ausdehnung erreichen und polypös werden, fangen sie an, auf die gegenüberliegende Wand der Uterushöhle reizend zu wirken, Uteruscontractionen zu veranlassen. Diese kommen zuweilen den Frauen gar nicht zum Bewusstsein, sie werden als Kreuzschmerzen bezeichnet.

Sobald aber die Polypen durch ihr Volumen Wehen erregen, werden die damit verbundenen Schmerzen sehr intensiv; es kommt dann schnell zur Eröffnung des Cervicalcanals, so dass dieses Stadium in der Regel die nahe Ausstossung ankündigt. Dass Polypen, wenn sie grösser werden, wie alle Fremdkörper im Cavum uteri zu erheblichen Druckerscheinungen führen können, bedarf wohl kaum weiterer Ausführung. Ja, es können Polypen genau so, wie ein schwangerer Uterus, zu starker Auflockerung der Scheide und Vulva führen, zur Bildung von Varicen, wie durch den Druck des mit dem Polypen gefüllten Uterus auch Blasen- und Mastdarmbeschwerden mit allen ihren Folgen hervorgerufen werden können.

Fieber entwickelt sich selten bei Myom; nur wenn die Geschwulst zerfällt, kommt es zu dieser Form der Rückwirkung auf das Allgemeinbefinden. Polypen sterben gewissermassen ab, gangränesciren in Folge mangelhafter Ernährung oder Umschnürung durch den inneren Muttermund. Dann kommt es zu einer aashaft stinkenden Absonderung mit Resorptionsfieber, ja unter Umständen auch zum Exitus in Folge von Pyämie.

Die Myome des Collum verlaufen regelmässig mit starken Schleimhautaffectionen. Auch bei ihnen sind die Menses in der Regel sehr stark, Blutungen aber ausserhalb derselben treten gewöhnlich nur bei entsprechenden Reizen, also Coitus, ungeschickten Vaginaleinspritzungen, Entleerung harter Fäces ein. Dysmenorrhoe ist auch bei ihnen die Regel. Auch sie können mit jeder Menstruation anschwellen, um dann wieder abzuschwellen.

Alle Formen von Fibromyomen geben ein sehr wesentliches Hinderniss für das Zustandekommen der Conception ab, am wenigsten die subserösen, am meisten die submucösen. Keineswegs aber schliessen sie Conception aus. Zuweilen kommt bei lange bestehenden Myomen sehr spät und unerwartet noch Schwangerschaft zu Stande. Die Schwangerschaft kann dabei ein normales Ende erreichen und dann nach einer meist erschwerten Geburt die puerperale Umbildung auch im Myom eintreten.

Ich habe 9mal[1]) Schwangerschaft bei myomatösem Uterus gesehen, in einem 10. Falle bestand die Schwangerschaft bei Myom und Carcinom.

Sitzen die Myome so, dass sie die Entfaltung des Fruchthalters behindern, oder die Umbildung des unteren Uterinsegmentes oder Collum zum Durchtrittsschlauch vereiteln, so können sie ein absolutes Geburtshinderniss abgeben, wenn sich nicht schon vorher eine solche Druckwirkung des wachsenden und mit Myomen durchsetzten Uterus eingestellt hat, dass Abhülfe unmittelbar geboten ist.

Die Diagnose der Fibromyome ist keineswegs immer so leicht, wie sie sich gelegentlich darstellt, wenn wir den Tumor aus der Masse des Uterus hervorragen fühlen oder seine Oberfläche vom Cervicalcanal aus abtasten oder auch dann, wenn die ganze Masse des Uterus von kleineren oder grösseren Myomkeimen durchsetzt und gebuckelt durch dünne Bauchdecken bei combinirter Untersuchung gefühlt werden kann. Interstitielle Myome sind, besonders wenn sie klein sind, gelegentlich recht schwer zu erkennen. Man diagnosticirt sie, wenn der vergrösserte Uterus stellenweise verdickt gefühlt wird und bei der Sondirung diese Verdickung als eine circumscripte Härte in der im Uebrigen weichen Uteruswand sich darstellt. Werden die interstitiellen Geschwülste grösser, so verändern sie oft die Form des Uterus sehr wesentlich, obwohl sie dabei gelegentlich das Corpus ganz wie bei Schwangerschaft umgestalten können. Sind die Neubildungen nicht so ausgedehnt, sind deren mehrere vorhanden, so bekommt der Uterus eine unregelmässige Gestalt, die immer darüber Zweifel zulassen wird, ob man es in einem gegebenen Falle mit einer ausserhalb des Uterus liegenden, mit ihm innig verwachsenen Geschwulst zu thun hat, oder mit einer in der Wand des Uterus selbst gelegenen. Gerade in diesen Fällen pflegt der Verlauf des Uteruscanals, wie er mit der Sonde festgestellt werden kann, von grosser diagnostischer Bedeutung zu sein. Fast immer ist der Uterus durch das Myom in die Länge gezogen, meist wird die Uterushöhle schon bei mässiger Ausdehnung des interstitiell gelagerten Myoms zur Seite gedrängt. Wenn dann die Sonde mit einiger Mühe eingebracht worden ist, gelingt es bei combinirter

[1]) Vergl. *Gördes*, Zeitschr. f. Geb. u. Gyn. XX.

Untersuchung zwischen dem Sondenknopf und der äusseren Hand den Sitz und die Form der Neubildung festzustellen. Gerade die Verschiebung des Uteruscanals ist für diese Fälle von grosser diagnostischer Bedeutung. Uebrigens macht die Sondirung oft schwere Blutungen, heftige Schmerzen, auch schwere Infectionen können folgen.

Die Unterscheidung der Myome und Fibrome von einer normalen Schwangerschaft wird in der Regel durch die der Schwangerschaft eigenthümlichen Veränderungen gesichert. Allein es kommen gerade bei Myomen manchmal Erscheinungen vor, die uns in grosse Verlegenheit führen, zumal wenn die Anamnese bezüglich einer Schwangerschaft gar keine Anhaltspunkte gewährt. Versuche, die Schwangerschaft in solchen Fällen unzweifelhaft festzustellen, bringen leicht die Gefahr einer Unterbrechung derselben mit sich. Form und Consistenz genügen nicht, auch nicht die Färbung des Collum, das Pulsiren der Gefässe im Scheidengewölbe. Dazu kommt nicht selten eine Unregelmässigkeit in der Menstruation, um die Diagnose zu erschweren. In solchen Fällen ist die Beobachtung des Wachsthums der Masse für die Diagnose von durchschlagender Bedeutung; bei Indicatio vitalis muss man die directe Abtastung des Uterusinhaltes erzwingen, also meist bei starken Blutungen, und hier ist es allerdings wohl ziemlich gleichgiltig, welcher Art der Inhalt des Uterus ist; bei Leben bedrohender Anämie muss der Uterus entleert werden, mag er ein Ei enthalten oder eine Neubildung.

Die Diagnose der subserösen Myome gelingt bei kleineren Geschwülsten verhältnissmässig leicht. Manchmal kann es Schwierigkeiten machen, festzustellen, welches von den verschiedenen knolligen Gebilden der Uteruskörper ist, und welches das Uterusmyom. In solchen Fällen entscheidet wieder die Sonde.

Die differentielle Diagnose gegenüber den intraperitonealen Geschwülsten, den Ovarialtumoren, Exsudaten, Hämatomen kann unter Umständen ganz ausserordentlich erschwert werden, besonders wenn durch vorausgegangene Entzündungen sich ausgedehnte Verwachsungen entwickelt haben. Freilich fördert nach meiner eigenen Erfahrung in solchen Fällen die Austastung in Narcose und die Sondirung doch sehr wesentlich, so dass man wenigstens im Allgemeinen die Unterscheidung durchführen kann. Bedenken wir, dass in gar manchen Fällen dieser Art die Verhältnisse so verwickelt sind, dass selbst bei der Section die Klarstellung Schwierigkeiten macht, so werden wir uns gelegentlich trösten müssen, wenn wir intra vitam einen diagnostischen Irrthum begangen haben. Von einer Punction dürfte man doch nur bei fibrocystischen Geschwülsten etwas erwarten; immerhin würde sie die Gefahr der Zersetzung oder Blutung mit sich bringen und auch nicht immer unmittelbar zur Klarstellung der Diagnose führen.

Submucöse Myome können sehr leicht mit Schwangerschaft, besonders auch mit Retention von Eitheilen und mit einfacher chronischer Metritis und Endometritis verwechselt werden. Gibt die Anamnese in solchen Fällen keine Auskunft, so bleibt nichts übrig als die directe Abtastung und eventuell die Probeauskratzung.

Eigenthümlich gestaltet sich der eiterige Zerfall nicht sehr umfangreicher submucöser Myome bei alten Frauen. Ausser in anderen Fällen sah ich in der letzten Zeit kurz hintereinander drei Frauen, 52, 54 und 61 Jahre alt, bei denen unter geringen Schmerzen die Menses nach vieljähriger Pause, in der eine Secretion des Uterus angeblich nicht bestanden hatte, wiederkehrten. Die Art der Blutung und der üble Geruch des abgehenden Blutes liessen bestimmt an Carcinom denken, während die mikroskopische Untersuchung ergab, dass es sich nur um vereiterte Myomenkeime handelte. Die drei Frauen sind wie die anderen nach der Auskratzung reactionslos und anscheinend dauernd genesen.

Die cervicalen Myome präsentiren sich durch den Muttermund oder in der Scheide dem untersuchenden Finger; es kann aber sehr schwer sein, um diese Geschwülste herum den Uterus aufzufinden und das Verhältniss der Geschwulst zum Corpus festzustellen.

Die Polypen können, so lange sie klein sind und in der Uterushöhle sitzen, der Diagnose die allerhartnäckigsten Schwierigkeiten entgegenstellen. Man wird oft Polypen vermuthen und nur hypertrophische Schleimhautmassen finden, während da, wo man aus anderen Erscheinungen lediglich an eine Endometritis zu denken Veranlassung hat, sich gelegentlich auch polypöse Wucherungen finden. In solchen Fällen erhält man durch die Auskratzung des Uterus auch über die polypöse Wucherung der Schleimhaut Auskunft, während man bei dem Curettement selbst das Vorhandensein eines polypenartig in die Uterushöhle hineinragenden grösseren Gebildes klarstellt. Fühlt man den Polypen mit dem Finger, oder umgrenzt man seinen Stiel mit der Sonde, so kann über die Diagnose kaum noch ein Zweifel sein, besonders wenn man mit dem Finger oder der Sonde oder mittelst einer Kugelzange das Gebilde um seine Längsachse drehen kann. In vorgerückteren Entwicklungsphasen drängen die Polypen in der Regel in die Scheide herab. Sie liegen so im Muttermund, dass sie schwerlich einer genauen und umsichtigen Untersuchung entgehen. Zweifelhaft bleibt nur, ob der Polyp aus Schleimhautwucherung besteht oder ob sich darin ein mehr oder weniger ausgebildeter fibröser oder myomatöser Kern befindet.

Wenn die Polypen an ihrer Spitze zerfallen und durch die Thrombosirung der vom Muttermund abgeschnürten Stellen vollständig gangränös werden, so liegt die Möglichkeit einer Verwechslung mit maligner Entartung vor, über die nur das Mikroskop entscheiden kann.

Es ist der Rath gegeben worden, bei Verdacht auf Polypen während der Menstruation zu untersuchen, weil die Polypen zur Zeit der menstrualen Congestion oft herunterrücken und nach aussen gedrängt

werden. Mir ist es nur einmal gelungen, auf diese Weise das Vorhandensein eines Polypen nachzuweisen, wenn ich von den Fällen absehe, in welchen ich während fortdauernder Blutungen untersuchte und dann die Polypen tasten konnte.

Bei den grösseren Polypen muss man mit besonderer Vorsicht festzustellen suchen, inwieweit sie die Wand des Uteruskörpers, besonders des Fundus invertiren, und mit sich herunterziehen. Die Differenzirung der Polypen und ihre weitere Entwicklung gegenüber der Inversion der Uteruswand soll nach Angabe der Autoren besonders leicht durch die Vermittlung der Sonde möglich sein. Ich möchte glauben, dass die Sonde aber weniger Geübten leicht zu Irrthümern Veranlassung gibt, wie ich dergleichen mehrfach praktisch erfahren habe. Ich halte es für besser in solchen Fällen in der Narcose, bei combinirter Untersuchung den Uteruskörper aufzusuchen, eventuell den Inversionstrichter herauszufühlen von den Bauchdecken oder vom Mastdarm aus.

Die Prognose der Myome ist unzweifelhaft bei einer grossen Zahl derselben eine unbedingt günstige: dieselben machen nicht nur keinerlei Beschwerden, sie verschwinden ohne äussere Einwirkung spurlos. Dadurch wird aber nicht gerechtfertigt, die Myome für allgemein gutartig zu erklären, denn die Myome, mögen sie ihren Sitz haben wo sie wollen, mögen sie in ihrer Ausdehnung noch so verschieden sein, geben, wenn auch nicht immer, doch oft genug Veranlassung zu sehr heftigen Beschwerden, ja, sie können das Leben ihrer Trägerin auf das Ernsteste gefährden.

Schon die oben beschriebenen Umbildungsvorgänge kennzeichnen die sehr ernste Prognose einer nicht kleinen Anzahl von Myomerkrankungen. 21mal war unter meinem Material das Myom vereitert, 12mal cystisch entartet, 12mal teleangiectatisch, 9mal sarcomatös.

Unter 408 Myomen war also in 55 Fällen das Myom selbst in einer gefahrdrohenden Weise verändert.

Der Uterus selbst war 23mal neben dem Myom krank: 1mal schwanger bei Myom und Carcinom, 9mal schwanger und wurde dadurch zu einer Lebensgefahr, 14mal war der myomatöse Uterus carcinomkrank.

In den Adnexa fanden sich 44mal Complicationen neben dem Uterusmyom, 11mal Pyosalpinx (3 waren vorher elektrisch behandelt worden), 1mal Hydrosalpinx, 4mal Tuboovarialtumoren, 2mal Carcinoma ovarii, 1mal Abscessus ovarii, 6mal doppelseitige, 13mal einseitige Ovarialtumoren, 3mal Dermoid, 3mal grosse Hämatome von Ovarialfollikeln.

Genügt schon diese Statistik, um die sogenannte Benignität der Myome zu widerlegen, so muss die Prognose einer grossen Anzahl von

Myomen, besonders durch die damit verbundenen Blutungen zu einer sehr bedenklichen gemacht erscheinen.

Wenn die Blutungen anhalten und zu einer solchen Anämie führen, wie ich sie oft genug gesehen habe, so bedarf es kaum noch des Hinweises auf Fälle von Verblutungstod bei Myom, um die Benignität der Myome durchaus illusorisch erscheinen zu lassen. Aber viel häufiger als durch die unaufhörlichen Blutungen und die dadurch gesetzte Entblutung gehen diese Frauen durch die Aufhebung ihrer Widerstandsfähigkeit gegen die schädlichen Einwirkungen des täglichen Lebens zu Grunde. Ihr Circulationsapparat wird insufficient — wie auch *E. Rose*[1]) an einer langen Beobachtungsreihe nachweisen konnte, ihre Blutbereitung wird derartig verändert, dass die Patienten, wie ich aus mehrfachen eigenen Fällen schliessen muss, zu Thrombosen und Embolien disponirt sind. Die Ernährung der Kranken hört vollständig auf; kleine Schleimhautaffectionen, geringe Erkrankungen der Bronchien oder des Darmcanals werden derartigen Kranken verhängnissvoll und genügen, den Tod der an Myom Leidenden herbeizuführen.

Es ist indess gewiss die Frage berechtigt, ob wir unsere Prognose nur nach dem höheren oder geringeren Grade der Tödtlichkeit richten sollen oder ob wir bei der Stellung derselben die Lebensfähigkeit des Individuum, seine Erwerbsfähigkeit und endlich auch die Möglichkeit, das Leben in erträglicher Weise hinzubringen, berücksichtigen müssen. Von diesem Standpunkt aus, von der Betonung der Erwerbsfähigkeit und des Lebensgenusses, ist die Prognose derjenigen Myome, welche überhaupt Symptome verursachen, entschieden eine ungünstige.

Eine Therapie der Myome kommt naturgemäss erst dann in Frage, wenn durch die Geschwülste Symptome gesetzt werden. Eine eigentliche Behandlung hat nur dann ein sicheres Resultat, wenn ihr Endziel die vollständige Beseitigung der Geschwülste ist. Da aber eine solche radicale Behandlung auch heute noch mit vielerlei Schwierigkeiten und Gefahren verbunden ist, so kommt die operative Behandlung nur in einer beschränkten Anzahl von Fällen sofort in Frage, während man in einer grösseren Zahl gewiss berechtigt, ja verpflichtet ist, immer wieder den Versuch zu machen, zunächst die Symptome zu bekämpfen, falls dieselben unerheblich sind und zu der Gefahr des radicalen Heilmittels in keinem Verhältniss stehen.

Seit lange hat es nicht an Versuchen gefehlt, die Neubildungen in ihrem Wachsthum aufzuhalten oder zur Rückbildung zu bringen. In dieser letzteren Beziehung haben all die Curpläne, durch Darreichung von Arsenik, Phosphor, Jodkalium, durch Mercurial- und Entziehungs-

[1]) Deutsche Zeitschr. f. Chir. Bd. XIX, H. 1. — *Dohm*, Zeitschr. f. Geb. u. Gyn. XI, S. 136.

curen und andere ähnliche Mittel auf die Geschwülste einzuwirken, weitaus nicht den Erfolg ergeben, wie der lang andauernde Gebrauch jodhaltiger Mineralquellen, Kreuznach, Tölz, Hall in Oberösterreich, Sulzbrunn, von wo die Badeärzte so günstige Erfolge berichten. Ich habe von derartigen Badecuren in meiner Thätigkeit nur vereinzelte, recht bescheidene Erfolge gesehen. — Mehr Vertrauen geniessen die Injectionen mit Ergotin, welche *Hildebrandt* im Jahre 1872[1]) empfohlen hat. Durch das Ergotin sollen die Gefässe des Uterus zur Contraction gebracht und durch die hierdurch hervorgerufene Anämie oder Ernährungsstörung der fettige Zerfall des Myom und seine Schrumpfung herbeigeführt werden.

Mit diesen Ergotininjectionen hat nicht blos *Hildebrandt* selbst, sondern eine grosse Anzahl von Autoren ganz bestimmte Resultate erzielt, so dass über die Möglichkeit, auf diesem Wege Myome zur Rückbildung zu bringen, kein Zweifel herrschen kann.

Meine eigenen Erfahrungen sprechen nicht sehr eindringlich zu Gunsten der Ergotintherapie.[2]) Ich sehe nur sehr selten Myome, gegen welche nicht schon von anderer Seite Ergotin angewandt worden wäre; der Erfolg ist eben, dass die Kranken anderweite Hülfe aufsuchen und sich schliesslich zur Operation entschliessen.

Bei geringfügigen Blutungen, bei Frauen nahe dem Climacterium, ohne sonstige Beschwerden, lasse ich Ergotin subcutan in Dosen von 0·1 verwenden. Diese Einspritzungen werden in die Bauchhaut concentrisch um den Nabel gemacht. Die Patientin bleibt nach der Einspritzung eine halbe Stunde liegen; die Einspritzungsstelle wird mit einem Kaltwasserumschlag bedeckt und abgewartet, wie die Resorption des eingespritzten Materials vor sich geht und das Individuum überhaupt auf diese Art von Einspritzung reagirt. Abscessbildung in der Injectionsstelle ist ein Zeichen für Unreinheit entweder des Präparates oder der Spritze.

Ergotismus tritt zuweilen sehr störend auf (vergl. Disc. über *A. Martin's* Vortrag. Magdeburg, Naturforschervers. 1884) und verbietet eine weitere Fortsetzung des Versuches, auf diesem Weg das Myom zu beseitigen.

Die elektrolytische Behandlung der Myome hat durch *Apostoli*[3]) einen gewaltigen Aufschwung erhalten. In England hat sich *Th. Keith,* in Amerika und Russland eine grosse Anzahl von Gynäkologen auf das Eingehendste dieser Methode zugewandt. In Deutschland haben

[1]) Berl. klin. Wochenschr. Nr. 25. — Siehe *Schröder,* Lehrbuch. VII, S. 246. — *Delore* (Gaz. hebdomad. 1877, Nr. 16) und *Schücking* rathen, die Ergotineinspritzungen in die Geschwulst selbst zu machen.

[2]) Vergl. *Jäger,* D. i. Berlin 1876.

[3]) Acad. d. sc. Paris. 1884, XCIX, 177.

sich nach *Zweifel* (Centralbl. f. Gyn. 1884, Nr. 50) und *Bayer* (Zeitschr. f. Geb. u. Gyn. XI), neuerdings *Bröse* und *Schäffer* eingehend damit beschäftigt. Meinen Standpunkt muss ich nach einem mir genügend erscheinenden Beobachtungsmaterial[1]) dahin feststellen, dass Heilung und völliger Schwund eines Myoms überhaupt nicht durch Elektrolyse erzielt wird. Die Wirkung der Elektricität besteht wesentlich in der Aetzung der vom Pol berührten Schleimhaut. Diese Aetzung der Corpusschleimhaut ist aber eine unvollkommene; sie ist nicht nur zweifelhaft in ihrer Wirkung, sie trifft auch jedenfalls nur beschränkte Abschnitte der Cavumoberfläche. Das Verfahren ist für die Patienten bedenklich nicht nur wegen seiner Schmerzhaftigkeit, es verursacht auch häufig Zerfall der Geschwulst und wird dadurch direct gefährlich. Ich bin von seiner Anwendung völlig zurückgekommen.

Unter den palliativen Behandlungsmethoden verdienen nur die Abrasio mucosae mit nachfolgender Aetzung, und die Spaltung der Kapsel bei intramuraler Insertion Berücksichtigung.

Die Abrasio mucosae wende ich bei kleinen Myomen an, die anfangen, durch Blutung und Absonderung beschwerlich zu werden, ohne dass diese beiden Symptome indess einen ernsten Eindruck auf das Allgemeinbefinden verursachen. Nach ausgiebiger Abschabung der Mucosa corporis spritze ich eine grössere Menge Lig. ferri sesquichlorati in das Cavum ein. Die Patienten müssen darnach einige Tage unter Eis liegen; durch Morphium lindere ich die manchmal recht heftigen Uterinkoliken. Meist tritt Besserung, freilich nicht für lange Zeit ein, eventuell ist die Abrasio zu wiederholen.

Die Spaltung der Schleimhaut über dem Myom[2]) wird ausgeführt, damit die über dem Myom gespannte, ohnehin entzündlich gereizte Schleimhaut und ihre Gefässe sich retrahiren können. In der That ist die Entspannung der Schleimhaut oft ein promptes Mittel zur Beseitigung der Blutungen.

Zuweilen entwickeln sich nach der Spaltung Uteruscontractionen, die das Myom in den Schleimhautschlitz hineinschieben; durch sein weiteres Wachsthum und durch diese Contractionen kann es allmälig durch diesen Schlitz ausgestossen werden. Es wäre indess sehr kühn, wollte man auf diese Ausstossung mit so viel Bestimmtheit rechnen, dass man in dringlichen Fällen sich mit der einfachen Schleimhautspaltung begnügt. Zudem kann von diesem Verfahren nur bei den intramuralen Myomen die Rede sein, welche die Schleimhaut in das Cavum vorbuchten.

[1]) *A. Martin* u. *Mackenrodt*, Deutsche med. Wochenschr. 1892, Nr. 2.

[2]) *Amussat*, Mém. s. l'anatomie des tumeures fibr. 1842. — *Atlee*, Amer. Journ. of med. sc. April 1845, October 1856. — *Spiegelberg*, Archiv f. Gyn. V, H. 1. — *Gusserow*, Monatsschr. f. Geb. XXII, S. 83 u. Die Neubildungen des Uterus, 78—86.

Die grossen Schwierigkeiten der radialen Entfernung der Myome und die vordem wenig günstigen Resultate dieser Operation haben den Gedanken nahe gelegt, auf einem Umwege das zu erreichen, was man zuweilen bei dem normalen Climacterium eintreten sieht: die Rückbildung der Geschwulst. Von diesem Gesichtspunkt aus hat *Hegar* zuerst den Climax praematurus durch die Exstirpation auch der nicht erkrankten Ovarien angestrebt und die Castration der Frauen auf Grund theoretischer Erörterungen und ausgiebiger Erfahrungen vorgeschlagen.[1])

Unzweifelhaft hören in den meisten Fällen die Blutungen gleich nach der Castration auf, in anderen kehren sie einigemale wieder und hören erst allmälig wieder auf. Die Myome bilden sich in ihrer Mehrzahl zurück. Andererseits verhindert die Entfernung der Ovarien oft weder das Wachsthum noch die Entartung des Myom. Nicht allein im Climacterium, auch lange nach dem völligen Erlöschen der Menstruation, kann das Wachsthum überhaupt erst in belästigender Weise beginnen. In einem meiner Fälle sind die Myome, deren Keime zur Zeit der Entfernung der erkrankten Adnexa nicht erkennbar waren, erst etwa ein Jahr nach dieser Operation gewachsen, so dass der Uterus nun entfernt werden musste. Mir erscheint es principiell richtiger, den Tumor selbst zu entfernen; es gewinnt dieses Operationsbestreben aber dadurch an Bedeutung, dass die Prognose der radicalen Operation als Operation derjenigen der Castration nach und nach nahekommt und sie sicher erreichen wird. *Hofmeier* berechnet aus 340 Fällen von Castration eine Mortalität von 5·3% (*Prochownik* und *Werth* hatten von 24, respective 23 Fällen keine verloren), *P. Müller* 25%, *Olshausen* 21%, *Hegar* 7·6%. — Die radicale Operation, wie ich sie jetzt übe, bietet zunächst noch eine Mortalität von 9·5%.

Die Operation der Myome ist je nach dem Sitz der Neubildung und der Ausdehnung der Zerstörung des functionsfähigen Uterusgewebes zu gestalten.

Die cervicalen Myome werden bei polypöser Gestaltung in der Regel ohne besondere Mühe in die Scheide herab und aus ihr hervorgezogen. Ihr Stiel kann dann unterbunden werden vor oder nach der Absetzung der Geschwulst. Die intramuralen Cervixmyome

[1]) Vergl. Literatur und Geschichte bei *Hegar* und *Kaltenbach*. Ed. III. Auch unter Artikel „Castration" in *Eulenburg's* Real-Encyclopädie, Ed. II, von *A. Martin*, vergl. das Schlusscapitel dieses Buches. — Die Endresultate der *Hegar*'schen Operation. *Wiedow*, in Festschrift für *Hegar*. 1889, Enke. — Vergl. *Olshausen*, Zeitschr. f. Geb. u. Gyn. 1890, XX; *Hofmeier*, Grundriss der gyn. Operat. 1892, Ed. II.

lassen sich in der Regel leicht nach Spaltung des Geschwulstmantels enucleiren.

Submucöse Corpusmyome von kleinem Umfang sind von der Scheide aus oft leicht zu entfernen, wenn sie durch den klaffenden Cervicalcanal in grösserem Umfang zugänglich sind. Die polypös gestalteten folgen dem Anzug und brechen aus ihrem Bett aus; selten ziehen sie die Uteruswand mit sich, bis zur Inversion (vergl. oben S. 156). Die Enucleation grösserer intraparietaler Myome per vias naturales ist nicht nur eine sehr schwierige Aufgabe [1]), sie wird besonders dadurch misslich, dass von vornherein die Differenzirung der Neubildung nicht zu übersehen ist und dass man bei dem Ausschälen in der Tiefe nur unvollkommen bemessen kann, ob der peritoneale Ueberzug des Uterus hinreichend fest ist, um nicht einzureissen, d. h. mit anderen Worten, ob man sicher ist vor einer Uterusruptur.

In zwei solchen Fällen meiner eigenen Erfahrung war diese Verletzung deletär für die Patientin, die zudem freilich beide in einem verzweifelten Zustand von Anämie zur Behandlung kamen. Ich habe 35mal grössere Myome des Corpus per vaginam enucleirt Ueber die ersten 5 habe ich 1874 in Breslau auf der Naturforscherversammlung berichtet. Von den 35 starben 7; 2 gingen zu Grunde an der Verletzung des Peritoneum; 2 starben septisch in der vorantiseptischen Zeit, eine starb im Collaps. Zwei waren septisch in Folge der von anderer Seite gemachten vergeblichen Enucleationsversuche. Ich folgte der Bitte des Collegen, die Operation zu vollenden und enucleirte die Geschwülste; heute würde ich es vorziehen, den septischen Uterus nach Laparatomie zu exstirpiren. Einmal enucleirte ich die Geschwulstknollen aus dem Corpus unmittelbar post partum.

Ich bin von dieser Art von vaginalen Enucleationen für alle Fälle zurückgekommen, wo es sich um grosse Geschwülste des Corpus handelt, selbst wenn sie schon halb geboren sind. Für diese habe ich im Sommer 1886 durch Dr. *Nagel* im Centralblatt für Gynäkologie, Juli, Nr. 31, ein Beispiel veröffentlichen lassen. Die grosse Geschwulst wurde nach Laparatomie und Spaltung des Uterus nach oben extrahirt, das Bett gereinigt, die Uteruswunde vernäht; die Heilung und Rückbildung des Uterus vollzog sich in durchaus befriedigender Weise. [2])

Nach der Ausschälung habe ich übrigens bei meinen Fällen ernstere Blutungen nicht beobachtet. Das grosse Bett im Corpus fällt zusammen, die Schleimhautauskleidung derselben legt sich an oder wird gangränös abgestossen. Bei Enucleationen aus dem Collum habe ich wohl auch die Sackwandung soweit resecirt, dass ich durch Vernähung des Restes derselben jede Höhlenbildung in der Tiefe vermeiden konnte.

Wesentlich einfacher gelingt die Enucleation der Myome von der eröffneten Bauchhöhle aus. Sind die Massen so eingebettet, dass neben dem einen oder den mehrfachen Keimen noch functionsfähige Gewebe übrig bleiben (Fig. 121), so kann man nach dem von mir 1880 ge-

---

[1]) *Amussat*, Revue méd. Août 1840 und Mémoire. 1842. — *Hegar*, *Virchow's* Archiv. 1869. — *Maennel*, Prager Vierteljahrsschr. 1874, II, 24. — *Frankenhäusser*, Correspondenzbl. f. Schweiz. Aerzte. 1874. — *A. Martin*, Breslauer Naturforschervers. 1874 u. Zeitschr. f. Geb. u. Frauenkh. 1876. — *Jakubasch*, Charité-Annalen. 1881. — *Lomer*, Zeitschr. f. Geb. u. Gyn. IX, S. 277.

[2]) Vergl. auch *Hager*, Centralbl. f. Gyn. 1886, Nr. 40.

gebenen Beispiel[1]) die Kapsel spalten, das Myom ausschälen, die Kapsel vernähen, Uterus und Adnexa versenken. Diese einfache, ideal conservative Operation erhält die Menstruation und Conceptionsfähigkeit.[2]) Sie sichert allerdings nicht vor Recidiven, wie ich sie 3mal beobachtete unter 134 Fällen; doch schlage ich die Erhaltung der geschlechtlichen Functionen nach meinen Beobachtungen so hoch an, dass dieser Nachtheil dagegen zurücktritt.

Fig. 122.

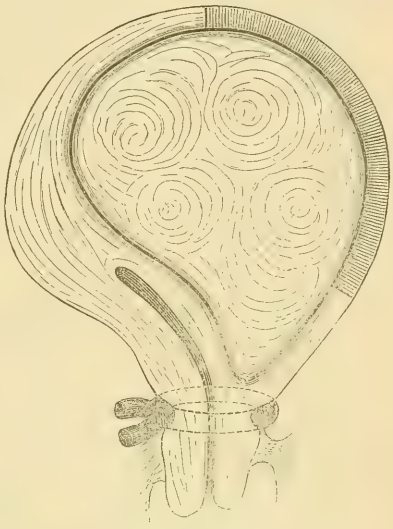

Enucleation eines intramuralen Myom nach *Martin*.

Ueber die Art der Enucleation kann man in letzter Instanz erst nach Eröffnung der Bauchhöhle entscheiden. Schliesslich ist auch dann noch fraglich, ob nach der Entfernung der Neubildung genügendes Material für die Erhaltung eines functionsfähigen Uterus übrig bleibt? Es kann zuletzt noch als unabweislich sich herausstellen, den ganzen Uterus zu entfernen.

In den letzten Jahren verwende ich die Gummischlauchconstriction nicht mehr. Die Blutung ist in der Regel eine sehr geringe. Der Assistent kann das Collum oder die betreffende Seite des Uterus mit dem Dorsum manus gegen die Symphyse pressen, während er mit der Vola manus die Därme im Bauch zurückhält. Andernfalls kann man mit einer Kugelzange die blutenden Gewebsmassen fassen.[3])

Ausführung der Enucleation. Gründliche Desinfection der Scheide und des Collum uteri vor Beginn der Operation, nachdem während der letzten Nacht ein Jodoformgazestreifen in der Scheide gelegen, Laparatomie. Der Uterus wird, wenn irgend thunlich, in die Bauchwunde gehoben. Ueber der Geschwulst wird, entsprechend ihrer grössten Ausdehnung, die Serosa eingeschnitten, wenn möglich mit Schonung der Tuben und Lig. rotunda. Der Schnitt ist bis auf das Myom zu vertiefen. Die Geschwulst wird mit einer Kugelzange gefasst und festgehalten, bis der Zeigefinger sich zwischen Mantel und Tumor drängen und die Aus-

---

[1]) *Burkhardt*, Deutsche med. Wochenschr. 1880, Nr. 27 u. *Czempin*, Ges. f. Geb. u. Gyn. Berlin, Oct. 1886.

[2]) Bisher ist 2mal Conception wirklich erfolgt. Eine meiner Pat. hat ausgetragen, spontan geboren, eine hat abortirt. Einen anderen Fall hat *Krönlein* beobachtet. Beitr. z. klin. Chir. 1890.

[3]) Vergl. die Veröffentlichung meiner Assistenten *Burkhardt* und *Czempin*, a. a. O.

schälung vollenden kann. Sehr selten muss bei der Trennung des Myom von seinem Mantel mit dem Messer nachgeholfen werden.

Die Betrachtung des ausgeräumten Bettes, dessen Wand auf abseits liegende andere Keime abgetastet werden muss, ergibt die weiteren Schritte. Ist das Bett gegen die Uterushöhle geschlossen, so wird es von Fetzen und Ungleichmässigkeiten der Wand mit der Scheere befreit. Die Vernähung wird mit dem fortlaufenden Catgutfaden in Etagen so durchgeführt, dass die Wände sich überall innig berühren. Bei der Anlage der Etagen ist auf die Reconstruction der Form des Uterus Rücksicht zu nehmen. Die letzte Etage liegt dicht unter der

Fig. 123.

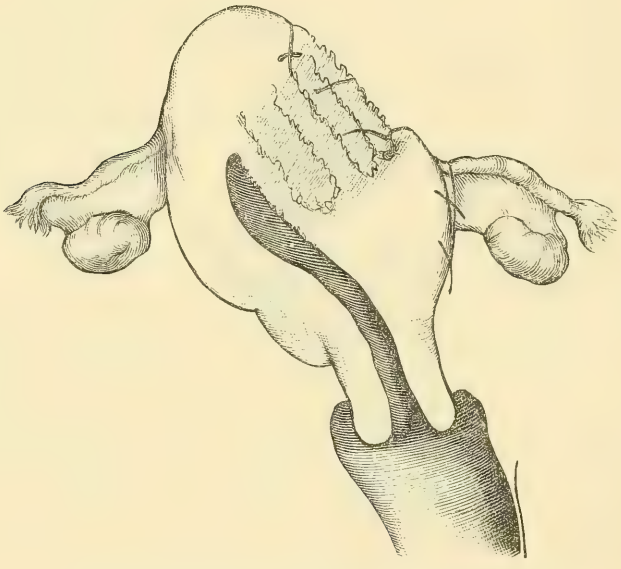

Vernähung des Bettes nach Enucleation. Nach *A. Martin.*

Serosa. Auch diese wird mit fortlaufendem Catgutfaden geschlossen. Besonders sorgfältig müssen die Enden der Serosawunde versorgt werden, damit nicht das eingerissene Peritoneum unverschlossen bleibt (Fig. 123).

Ueber die geschlossene Höhle lege ich seit 2 Jahren 2 oder 3 Seidenfäden, die ich, jeden 2—3mal, durch die ganze Dicke der verschlossenen Wunde lege und fest knote. Jedenfalls muss die Wunde bei seitlicher Compression kein Blut mehr austreten lassen.

Mehrfach habe ich den Uterus zum Schluss ventrofixirt, in der Absicht, dadurch Nachblutungen und Eiterguss in die Bauchhöhle — falls sich Eiter in der Wunde bildet — zu verhüten. Es waren das Fälle, bei denen die Uterushöhle bei der Enucleation eröffnet worden war. Doch habe ich davon keine besonderen Vortheile gesehen.

Bei der Eröffnung der Uterushöhle an irgend einer Stelle des Geschwulstbettes wird die Desinfection dieser Höhle die erste Aufgabe. Ich schabe die Mucosa mit irgend einem geeigneten Instrument — Scheere, Curette, scharfen Löffel, auch wohl mit einer geschlossenen Kugelzange — aus und bringe einen in Sublimat (1‰) oder Carbol (3%) getränkten Schwamm ein, mit dem die Wände gründlich abgerieben werden. Dann wird die Höhle mit fortlaufendem Catgutfaden sorgfältig verschlossen, bevor die Etagennaht zum Schluss der Höhle angelegt wird.

Liegen in der Uteruswand mehrere Myomkeime, so werden diese, wenn möglich, von dem Bett des grössten aus enucleirt. Liegt zuviel Uterusgewebe zwischen den einzelnen Keimen, so kann man sie einzeln von der Serosa aus entfernen.

Eine grössere Mehrzahl von Keimen lässt ebenso wie die übermässige Grösse eines einzelnen die Enucleation ungeeignet erscheinen. Dann erübrigt nur die Entfernung des ganzen Uterus.

Anfänglich habe ich nach der Enucleation die Ovarien entfernt. Seit 10 Jahren geschieht das nicht mehr, weil dadurch der Werth der Enucleation fraglich wird. Erkrankung der Ovarien gab mehrfach Veranlassung zur Excision, respective Resection, oder auch zur Abtragung des betreffenden Ovarium. Jetzt sehe ich in der durch Erkrankung beider Ovarien bedingten Nothwendigkeit ihrer Exstirpation eine Indication, dann auch den ganzen myomatösen Uterus zu entfernen.

Die Reconvalescenz nach der Enucleation ist durch keine charakteristischen Abweichungen bemerkenswerth. In dem ersten Hundert meiner Fälle kamen mehrfach Abscessbildungen in dem Bett zur Beobachtung. Der Eiter entleerte sich durch das Cavum, welches ich übrigens damals mehrere Male durch den Cervicalcanal nach der Scheide drainirt habe. In den letzten 50 Fällen, bei denen ich die Operation in der oben beschriebenen Weise ausgeführt habe, ist ein solcher Zwischenfall nicht mehr vorgekommen. Ich habe seit 1890 alles Drainiren dabei unterlassen.

Einschliesslich der 1890 in der Zeitschrift für Geburtshülfe und Gynäkologie, Bd. XX, berichteten Fälle habe ich bis Ende 1892 139 Enucleationen gemacht mit 26 Todesfällen = 11·5% Mortalität.

Auch hier wird die Gesammtstatistik durch die ersten Lehrjahre getrübt. Jedenfalls sind Reihen von 11 und mehr Genesungsfällen in einer Folge darunter vertreten. Ein weiterer Unterschied der Prognose entsteht durch die gelegentliche Eröffnung der Uterushöhle von der Geschwulsthöhle aus. Von den letzteren erlagen mehr als doppelt so viel als wie bei den Operationen ohne Eröffnung des Cavum.

Die Reconvalescenz nimmt längere Zeit in Anspruch wie die nach der Radicaloperation, weil die Umbildung des Uterus naturgemäss nur langsam vor sich geht. Eine Unbequemlichkeit wird in etwa 8 Procent

der Patienten durch die anfänglich profuse Menstruation gegeben. Bei entsprechender Behandlung mit heissen Einspritzungen, mit Secale, Ergotin, Hydrastis und bei allgemeiner Pflege hat sich aber auch diese Beschwerde stets verloren, soweit nicht Recidive auftraten. Ueber die Recidive habe ich oben berichtet.

Von den 113 Frauen sind, soviel mir bekannt geworden, 2 schwanger geworden; von dem Abort der einen habe ich schon 1890 berichtet. Die andere, Fr. P., hat normal und beschwerdelos geboren. Die Uteruswunde hat also 2 Jahre nach der Operation die Ausdehnung durch das wachsende Ei gut vertragen. Uebrigens waren 46% der Enucleirten unverheiratet, 27% über 40 Jahre alt.

Die subserösen Myome des Corpus bieten nur geringe Schwierigkeiten für die Absetzung, sobald die Differenzirung aus ihrem Bett bis zu dem Hervortreten der Geschwulstmasse über die Uterusoberfläche gediehen ist. Dann kann es zu einer Art von Stielbildung kommen; der Stiel enthält nur wenig Muskel- und Bindegewebszüge, in welche grössere Gefässe eingebettet sind.

Einen solchen Stiel kann man wie den Stiel einer Ovarialgeschwulst behandeln. Nach Eröffnung des Leibes folgt die Geschwulst nach aussen. Der freiliegende Stiel wird durchstochen und unterbunden. Ueber der Ligatur, zu der ich seit Jahren nur Catgut nehme, ist durch keilförmige Absetzung des Tumors soviel Gewebe abzutrennen, dass eine genügende Masse zur Vernähung übrig bleibt. Die peritonealen Ränder werden durch einen fortlaufenden Faden zusammengezogen. Versenkung des Uterus in das Becken. Schluss der Bauchhöhle.

Nicht immer ist die Stielbildung soweit entwickelt, dass man in dieser Weise ihn wie einen etwas massigen Ovarialstiel versorgen kann. Dann schneidet man die Geschwulst aus der Wand des Uteruscorpus keilförmig aus. Auch hierzu bediene ich mich nicht mehr der Gummischlauchconstriction. Der Assistent kann meist ohne besondere Mühe den Uterus gegen die Symphyse drängen und dadurch die Blutung in Schranken halten; andernfalls lege ich 2 Kugelzangen so durch die Masse des Uterus, dass sie die im Corpus anzulegende Wunde vollständig umfassen. Der Keil am Stiel muss spitz in die Wand hineinlaufen, damit er bequem zu vernähen ist. Ein fortlaufender Catgutfaden verschliesst die Wunde eventuell in Etagen. Die Schnittwunde in der Serosa vernähe ich ebenfalls fortlaufend und sichere die Adaptirung der Fläche und die Blutstillung durch ein oder zwei kreuzweise darübergelegte Seidenfäden.

Von besonderem Interesse sind die Fälle subseröser Myomentwicklung am Corpus, wenn Schwangerschaft zu Stande kommt. Bei geringem Umfang des Myom und geeignetem Sitz im Bereich des Fundus ist damit nicht nothwendigerweise die Schwanger-

schaft gefährdet; sie kann bis zum normalen Ende gedeihen, auch durch eine normale Geburt beendet werden.

Grössere Geschwülste gefährden aber auch bei einem solchen günstigen Sitz den wachsenden Fruchthalter durch ihre Masse, durch den Druck, den sie auf das Corpus ausüben und durch die Raumbeschränkung in der Bauchhöhle. Dann entstehen gefahrvolle Zustände, welche zum Einschreiten zwingen.

Man kann die Schwierigkeit durch die Einleitung des Abortes beseitigen, um Zeit für die weitere Behandlung des Myom zu gewinnen. Dieser an sich beste Ausweg wird zuweilen dadurch abgeschnitten, dass das Myom in der unteren Peripherie des Corpus sitzt und das Collum verlegt. Ist die Schwangerschaft so weit gediehen, dass der Fötus extrauterin lebensfähig ist, so ist der Kaiserschnitt zu machen und dabei entweder das Myom zu entfernen oder durch die Castration auf seine Rückbildung, die ja ohnehin durch die puerperale Involution eingeleitet werden kann, hinzuwirken. Andrenfalls erübrigt die Exstirpatio uteri per laparatomiam oder die supravaginale Absetzung des Corpus.

Auch *Hofmeier*[1]) spricht sich zu Gunsten der Myomoperation in der Schwangerschaft aus, die erfolgreich mit der unter den entsprechenden Verhältnissen stets gefährlichen künstlichen Frühgeburt concurriren kann.

Meine Erfahrungen mit subserösen Geschwülsten sind bezüglich der Operation am schwangeren Uterus von *Langner* in der Berl. klin. Wochenschr., 1886, Nr. 23 und von *Gördes* bezüglich der Exstirpation, respective supravaginalen Operation des schwangeren Corpus in der Zeitschrift für Geburtshülfe und Gynäkologie, Bd. XX, mitgetheilt.

Die gestielten Myome sind relativ selten. Nach dem 1890 erstatteten Bericht habe ich nur zwei Fälle von langer Stielbildung zu operiren gehabt. Die Patienten sind ohne Zwischenfall genesen.

Gelten die bisher beschriebenen Methoden nur für solche Fälle, bei denen die Zerstörung functionsfähiger Gewebe insoweit eine beschränkte ist, dass die Entfernung der Neubildung allein ausführbar ist und der Kranken ein conceptionsfähiger Uterus erhalten werden kann, so ist doch in der Mehrzahl der Fälle von Myom ein so ideal conservatives Verfahren nicht zulässig. Blutungen und Schmerzen, Druckerscheinungen und gefahrvolle Rückwirkung auf das Allgemeinbefinden, Zerstörung der Lebens- und Arbeitsfähigkeiten zwingen zu derjenigen Myomoperation, welche nur mit der Entfernung des ganzen Uterus durchgeführt werden kann.

Auch hierfür sind 2 Wege in's Auge zu fassen.

In einer kleinen Zahl dieser Fälle ist das Volumen des Uterus nicht derart vergrössert, dass man ihn nicht noch per vaginam entwickeln könnte. Ich halte eine solche Exstirpatio uteri vaginalis des myomatös entarteten Uterus für immerhin nicht ganz leicht,

[1]) Grundriss d. operat. Geb. Ed. II, S. 268, wo die Literatur einzusehen.

doch muss sie unzweifelhaft nach den statistischen Ergebnissen als die mindergefährliche Methode gegenüber den Operationen nach der Laparatomie angesehen werden.

Indem ich bezüglich der Operation selbst auf das folgende Capitel: Exstirpatio uteri carcinomatosi verweise, will ich hier nur noch erwähnen, dass ich in einer Anzahl Fälle an die Exstirpatio uteri myomatosi per vaginam die Prolapsoperation mit gutem Erfolg angeschlossen habe, worauf schon oben, Seite 129, Bezug genommen ist.

Ich habe 25mal den myomatösen Uterus von der Scheide aus entfernt. Eine Frau ist an Bronchopneumonie zu Grunde gegangen. In allen anderen Fällen ist prompte Genesung und normale Narbenbildung eingetreten. Die Frauen haben das acute Climacterium leicht überwunden und erfreuen sich dauernder Gesundheit.

Als die typische Myomoperation galt bislang die Absetzung des myomatös entarteten Corpus nach vorausgegangener Laparatomie.

Nachdem *Köberlé* 1864 (Gaz. méd. de Strasbourg) als der Erste eine solche Myomoperation vollzogen, hat *Péan* [1]) in einer Art von Morcellement von der Bauchhöhle aus, unter schrittweiser Abtragung abgeschnürter Geschwulsttheile, einen typischen Operationsplan angegeben. Derselbe endete in einer extraperitonealen Befestigung des Collumstumpfes. Seitdem hat die „extraperitoneale" Methode besonders durch *Hegar* und *Kaltenbach* [2]) eine wesentliche Fortbildung erfahren. Mit allerhand Modificationen ist ihre Methode noch heute massgebend.

Der Schritt zur intraperitonealen Versorgung des Stumpfes ist *Schröder* [3]) zu verdanken. Eine, wie mir scheint, für die damalige Lage der Laparatomietechnik wichtige Förderung erhielt die Myomoperation durch die Verwendung des Gummischlauches zur Constriction des Collum bis zur Absetzung und Vernähung des Stumpfes, wie ich sie im Anschluss an *Schröder's* Vortrag in Cassel 1878, Naturforscherversammlung, vorgeschlagen habe.

Seit jener Zeit wird über den Werth der extra- und intraperitonealen Methode lebhaft gestritten. Die Modificationen gelten bald der Art der Befestigung und Versorgung des Stieles [4]), bald der Naht in ihren Details. [5]) In der letzten Zeit hat die intraperitoneale Methode, deren überzeugter Anhänger ich nach meinen ersten 6 Myomoperationen seit dem Jahre 1878 gewesen bin, durch die Mittheilung besonders der Resultate von *Brennicke* [6]) und *Leopold* [7]) wesentliche Stützen erhalten.

[1]) *Péan* und *Urdy*, Hystérotomie. Paris 1873.

[2]) Operative Gyn. Ed. II, 1886.

[3]) Naturforschervers., Cassel 1878, und Zeitschr. f. Geb. u. Gyn. VIII u. X.

[4]) Deutsche Zeitschr. f. Chir. 1881, S. 171.

[5]) *Zweifel*, Deutsche Gesellsch. f. Gyn. Halle 1887. Vergl. übrigens *Hofmeier*, Grundr. Ed. II.

[6]) Zeitschr. f. Geb. u. Gyn. XXI.

[7]) Archiv. f. Gyn. XLIII.

In einer Mittheilung im XX. Bd. der Zeitschr. f. Geb. u. Gyn habe ich erwähnt, dass ich von 1876 bis 4. October 1888 135 Fälle supravaginaler Amputation ausgeführt habe. Davon habe ich 46 verloren. Diese Beobachtungsreihe hat zur Zeit nur einen historischen Werth; sie zeigt nicht nur die Entwicklung der Technik, sie umschliesst auch die Ausbildung der antiseptischen Methode. Wie ich an der angegebenen Stelle ausgeführt, drängten mich schon in dem Zeitraum dieser Operation 2 Fälle zur Ausführung des seinerzeit von *Freund* für die Carcinomoperation angewandten Verfahrens, Totalexstirpation des Uterus und der Anhänge durch eine Combination vaginaler und abdominaler Operation. Die Ueberzeugung von der Nothwendigkeit einer Verbesserung der Stielversorgung liess mich den Schritt weitergehen, diesen Stiel principiell zu exstirpiren, der nach der Absetzung des Corpus ohnehin werthlos — nur immer neue Schwierigkeiten für die Genesung und fortdauernde Gesundheit schuf.

Ich bekenne, dass mir *Bardenheuer's* [1]) Priorität in diesem Operationsplan entgangen war. Mit mir gleichzeitig scheint *Trendelenburg* und *M. Dixon Jones* (New-York) die radicale Excision des Uterus inscenirt zu haben. Mein Bericht auf dem X. internationalen Congress, Berlin 1890 [2]), enthielt eine erste ausführliche Darstellung meines Entwicklungsganges bis zu dieser Operation mit der Mittheilung der ersten 30 Beobachtungen. Die durch mancherlei exceptionelle Complicationen bedingte Mortalität (Embolie 1mal, Darmparalyse 1mal, extreme vorbestandene Anämie 3mal, Nachblutung 1mal und Sepsis 1mal = Summa 8 Fälle) hat augenscheinlich von der Nachfolge auf diesem Weg abgeschreckt. Von deutschen Klinikern hat *Chroback* [3]) sich bald von dem Werth der Methode überzeugt. Ich habe aus Berlin nur von *Rotter* (katholisches Krankenhaus) gehört, dass er mit Erfolg meinem Beispiel gefolgt ist. In Nordamerika haben *James F. W. Ross* [4]) und *Florian Krug* [5]), in Frankreich *P. Goullioud* [6]), in Italien *Giovanni Inverardi* [7]), *Ernesto Tricomi* [8]), *Giuseppe Tusini* [9]), *Antonio Ceci* [10]) und *Luigi Acconci* [11]) mit bestem Erfolg das Verfahren geübt.

---

[1]) Zur Frage der Drainirung der Peritonealhöhle. Stuttgart 1881.

[2]) Zeitschr. f. Geb. u. Gyn. XX.

[3]) Centralbl. f. Gyn. 1891, Nr. 9 u. 35.

[4]) Amer. Journ. of Obst. and Diseases of women and children. 1891, Vol. XXIV, Nr. 8.

[5]) The New-York Journ. of Gyn and Obst. January 1892.

[6]) Extrait du Lyon médical. 1891, Nr. 42.

[7]) Estratto dallo Sperimentale. 30. Nov. 1891.

[8]) Communicazione fatta alla VIII. adunanza della Società Italiana di Chirurgia in Roma 1891.

[9]) Estratto dagli Annali di Ostetr. e Ginecol. 1891, VII.

[10]) Estratto dal Morgagni. Anno XXXIII, Ottobre 1891.

[11]) Rendiconti clinici d. R. università di Padova. 1892.

Inzwischen habe auch ich das Verfahren weiter ausgebildet. Wie *Mackenrodt*[1]) berichtet hat, ist der nächste Schritt — den er in meiner Anstalt in meiner Vertretung zur Ausführung brachte — gewesen, nach Excisio colli uteri die Oeffnung im Peritoneum zu verschliessen und die gesammte Masse der durch die Scheide herabgezogenen Ligaturen durch Ueberhäutung mit Peritoneum von der Bauchhöhle auszuschliessen. Mit diesem Abschluss und mit dieser Exclusion des gesammten Ligaturmateriales aus dem Cavum peritonei scheint das Verfahren zur abschliessenden Entwicklung gebracht zu sein.

Anfänglich hatte ich versucht, das Corpus von der Bauchhöhle, das Collum von der Scheide aus zu exstirpiren, das zum Theil schon vorher von der Scheide umschnitten war. Dann habe ich das Corpus zuerst abgesetzt, danach das bis dahin in Constriction gehaltene Collum von oben excidirt. Verletzung der Blase in 2 Fällen liess es nothwendig erscheinen, die Auslösung des Collum erst dann vorzunehmen, wenn die Blase durch Wasser gefüllt war. Ich habe bald von der hinteren Peripherie, bald von der vorderen, auch von der Seite aus die Ausschneidung begonnen. Endlich habe ich mehrfach das Verfahren betreffs der Ablösung der Ligg. lata geändert.

Seit mehr als einem Jahre operire ich die Fälle, in denen das myomatös entartete Corpus nicht mehr zu erhalten ist, in folgender Weise:

In den Vorbereitungen, welche jede Laparatomie-Patientin erhält, wird noch eine besonders sorgfältige Ausspülung der Scheide am Abend vor der Operation hinzugefügt. In das Collum wird ein Jodoformgazestreifen so weit, als ohne Unbequemlichkeit thunlich, eingeschoben.

Die Exstirpatio uteri per laparatomiam beginne ich nach Eröffnung des Leibes mit der Emporleitung des Corpus, unter Lösung der Verwachsungen und starker Spannung des Beckenbodens. Die Ligg. infundibulo-pelvica werden unterbunden. Darunter werden 2, auch 3 Ligaturen in das Lig. latum gelegt, bis an das Collum herab; besonders wichtig sind die tiefsten Ligaturen, welche die Uterina sichern.

Nur wenn der Tumor sehr gross ist und die Operation behindert, wird er abgesetzt; in der Regel erfolgt bei unverkleinerter Geschwulst die Ablösung der Ligamente mit den Ovarien und Tuben. Die Stümpfe der Ligg. lata werden in *Richelot*'sche Klemmen gelegt. Das Operationsfeld wird zuweilen durch das aus dem Tumor fliessende Blut behindert, dann werden die Schnittflächen am Tumor mit Klemmen oder Kugelzangen versorgt. Sind die Ligg. lata bis zum Collum abgetrennt bis dicht über das Scheidengewölbe und alle blutenden Flächen durch Ligaturen

[1]) Gesellsch. f. Geb. u. Gyn. zu Berlin. 12. December 1890. Zeitschr. f. Geb. u. Gyn. XXI, S. 224.

versorgt, so wird die hintere Peripherie des Collum umschnitten. Die Ablösungsflächen an den Seiten werden durch einen horizontalen Schnitt verbunden und am Collum entlang zum Scheidengewölbe vorgedrungen; oft wird es unmittelbar eröffnet. Andernfalls drängt eine Kornzange das hintere Scheidengewölbe empor, so dass die Incision ohne Schwierigkeit erfolgt. Die Umsäumung des breit geöffneten Schlitzes wird durch Fäden erreicht, welche vom Peritoneum aus nach der Scheide gelegt werden; sie werden auf dem Peritoneum geknotet. Dann werden die seitlichen Scheidengewölbe vernäht, deren Ligaturen ebenfalls oben geknotet. Zuletzt bleibt in der Regel nur ein sehr kleines Stück Verbindung des Collum nach vorn, nach der Blase zu. Die Excavatio vesico-uterina wird durch einen Querschnitt am Collum eingeschnitten. Die Blase lässt sich bis auf das vordere Scheidengewölbe stumpf ablösen. Die Versorgung erfolgt so, dass die Nadel vorderes Scheidengewölbe, Blasenrücken und Rand des Peritoneum über der Blase fasst; bald mit Knopfnähten, bald fortlaufend wird der Faden geleitet. Dann wird die Ablösung vorgenommen. Entfernung der Klemmen, Controle der seitlichen Stümpfe.

Zum Abschluss des Defectes im Beckenboden werden die gesammten Ligaturen, die alle von Catgut sind, zu einem Zopf zusammengefasst, bis auf etwa 12—15 Cm. Länge gekürzt. Eine von der Scheide emporgeführte Kornzange fasst den Zopf und zieht das gesammte Nahtmaterial in die Scheide. Sofort erscheinen die Defecträndер von oben her einander genähert. In überraschend leichter Weise kann dann der Verschluss des Peritoneum durchgeführt werden. Mit einer kurzen gekrümmten Nadel wird das Peritoneum an der vorderen Wand des Cavum Douglasii unterstochen, dann der Rand des die Blase überkleidenden Bauchfelles. Der dünne Catgutfaden wird geknotet, die symperitoneale Vereinigung erfolgt mühelos. Der Faden wird fortlaufend erst nach der einen Seite geführt und hier geknotet, dann ein zweiter nach der anderen Seite. Oft genügt ein einziger Faden, um den Abschluss durchzuführen. Zum Schluss liegen nur ein oder zwei, höchstens drei Catgutknoten in dem Peritoneum.

Damit ist die Operation beendet, die Bauchhöhle wird geschlossen.

Die Operationsdauer beträgt etwa 30—45 Minuten. Die Operation ist meist unter geringem Blutverlust ausführbar; nur die Blutmenge, welche im Tumor entfernt wird, ist allerdings zuweilen nicht unerheblich. Nur selten macht die Versorgung der Stümpfe im Ligg. latum erhebliche Schwierigkeit, wenn Narben den Beckenboden unbeweglich machen.

Die Reconvalescenz ist durchgehends überraschend einfach: Die Kranken gleichen normalen Wöchnerinnen und gesunden ohne jedwede Reaction. Die Kranken verlassen zwischen dem 12. und 14. Tag das Bett, zwischen dem 14. und 18. Tag das Krankenhaus. Die Catgutfadenmasse in dem der Scheide wird in der 2. Woche abgestossen. Die Wunde im Scheiden-

gewölbe verwächst in einer linearen Narben. Jede Secretion hört auf; in der Regel bedarf es nur für kurze Zeit noch desinficirender Ausspülungen der Scheide, die erst nach der 2. Woche begonnen, 3—4 Wochen fortgesetzt werden. Die Dauererfolge sind so ideal, wie denkbar möglich.

Bei geeigneter Vorsicht verschwinden die Wallungen, welche die Entfernung der Beckenorgane stets im Gefolge hat, bald; die Patienten blühen auf und werden vollständig leistungsfähig. Das Geschlechtsgefühl ist, soweit controlirbar, nicht beeinträchtigt.

Fig. 124.

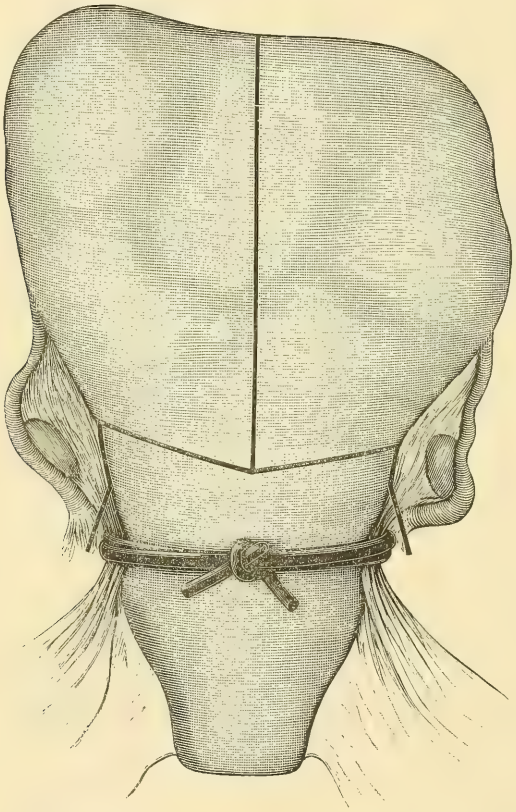

Amputatio uteri supravaginalis.
Die Constriction ist über das Ligam. infundibulo-pelvicum gelegt. Ovarium und Tube sind unterbunden.

Von den Complicationen der Reconvalescenz fürchte ich besonders die Thrombosen, welchen Myomkranke so leicht ausgesetzt sind. Ein Prophylacticum kenne ich nicht. Ich lasse Kranke mit schwacher Herzthätigkeit nicht gern allzulange liegen. Treten die bekannten Thrombosen an den Beinen auf, so muss allerdings deren Verheilung bei consequenter Bettruhe abgewartet werden.

Meine Resultate sind folgende:

I. Operationsgruppe ohne Verschluss des Peritoneum (einschliesslich der 30 [Zeitschr. f. Geb. u. Gyn. XX] mit 8 Todesfällen) 43 bis November 1890 mit 13 Todesfällen = 30·23%.

II. Operation mit Verschluss des Peritoneum. 54 Fälle mit 5 Todesfällen. (1 Pneumonie, 1 Perforation eines Ulcus ventriculi, 1 Ileus bei Darmparalyse, 2 Sepsis = 9·5%.)

*Mackenrodt* hat 8 Fälle mit 1 Todesfall.

Bei intraligamentär entwickelten Myomen wird die Auslösung der Geschwulst nach der Versorgung des Ligamentumstumpfes vorgenommen, im Uebrigen die Absetzung in gleicher Weise vollendet, falls nicht der Uterus erhalten bleiben kann. Dann ist die Tasche im Ligament durch fortlaufenden Faden in Etagen zu vernähen.

Die Amputatio uteri supra-vaginalis, wie ich sie früher übte, wird durch die Fig. 124 und 125 erläutert.

Man kann entweder die Ligg. lata mit in die Constriction fassen oder erst durch je 2 einander gegenüberliegenden Ligaturenreihen bis an das Collum versorgen und ablösen, um dann den Schlauch unmittelbar an das Collum zu legen.

Die Absetzung der Geschwulst kann sofort unter trichterförmiger Excision folgen oder in 2 Hälften (vergl. Fig. 124).

Die Ligg. lata-Stümpfe müssen sorgfältigst vernäht werden, dann geht man an die Vernähung des Stumpfes.

Bei der extraperitonealen Methode wird der Stumpf des Collum in die Bauchwunde eingenäht, mit einem desinficirenden Pulver bedeckt und in drei bis sechs Wochen zur Ausheilung gebracht.

Fig. 125.

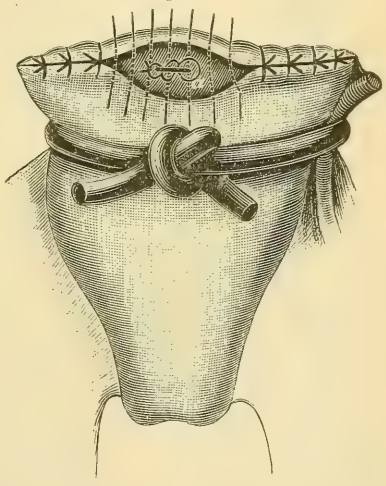

Stumpfvernähung nach Amput. supravaginalis. *a* Naht des Cervicalcanals.

Bei der intraperitonealen Methode ist auf eine sorgfältige Versorgung der Schnittfläche des Cervicalcanales zu achten. Ich habe die Mucosa colli in der Regel tief herunter excidirt, in Etagen das Collum vernäht, dann die Wände des keilförmigen Defectes verschlossen und zuletzt das Peritoneum mit Knopfnähten linear vereint. Zur Sicherung vor Nachblutung habe ich einige Seidenligaturen über den Scheitel des Stumpfes gelegt.[1])

[1]) Vergl. das analoge Verfahren von *Chrobak*, Retroperitoneale Stielversorgung (Centralbl. f. Gyn. 1891, Nr. 35).

An den Kanten fasste ich das Peritoneum des Stumpfes und den über den Ligaturen des Lig. lata liegenden Ueberzug mit fortlaufenden Fäden zusammen.[1]) Erst dann wird die Gummischlauchconstriction gelöst und nochmals und andauernd auf das Sorgfältigste die Blutstillung aus dem Stumpfe controlirt. Zuweilen muss man noch tiefe Fäden nachlegen, zuweilen genügen einige wenige oberflächliche, oft genug sind weitere Ligaturen gar nicht nöthig. Im Nothfall kann man auch mit Massenligaturen noch den Stumpf des Uterus und der Ligamente umschnüren.[2])

III. Die Operation der Polypen gestaltet sich je nach Grösse, Stielbildung und Sitz. Die kleinen, den folliculären in ihrer Form ähnlichen, fibrösen Polypen kann man ohne Schwierigkeit abdrehen. Ich benutze hierzu die federnde Kornzange von *E. Martin* (Fig. 126), es kann aber auch jede andere, mit Cremaillèrenschluss versehene Zange dazu verwendet werden. Der Polyp wird möglichst hoch an seinem Stiel gefasst, eingeklemmt und abgedreht. Eine Blutung habe ich bei dieser Art von Abdrehung nur ganz ausnahmsweise gesehen und sie dann mit einem in Liquor ferri getränkten Wattebausch prompt gestillt.

Fig. 126.

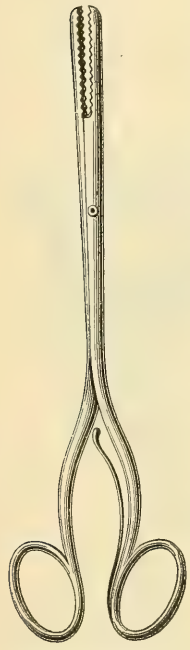

Federnde Kornzange nach *E. Martin*.

Grössere Polypen mit derberen Stielen muss man so weit herabzuziehen suchen, dass man den Stiel in den Bereich einer Ligatur bringt; dann legt man womöglich einen Faden durch die Mitte des Stieles und unterbindet diesen nach beiden Seiten fest. Der Polyp wird nicht zu nahe der Ligatur abgeschnitten. Ist die Unterbindung genügend gewesen, so tritt Blutung nicht ein, der Stiel selbst atrophirt rasch, so dass man ihn ohne Sorge zurücklassen darf.

Breit aufsitzende Polypen fasst man mit *Muzeux*'schen Zangen und dreht sie ab. Wenn thunlich reisst man vorher an der Basis die Mucosa mit dem Nagel ein.

Dieses Verfahren findet bei allen Polypen seine Anwendung, sobald man an dieselben herankommen kann. Wo das Volumen der Geschwulst den Zutritt zu dem Stiel ausschliesst, kann dasselbe durch die schon oben beschriebene Ablösung mittelst Ecrasement[3]) ersetzt werden. Nach der Polypenabsetzung müssen die Patienten

[1]) Ueber die Stielversorgung bei der Myomoperation. Deutsche med. Wochenschr. 1885, Nr. 3.

[2]) *Olshausen* empfahl a. a. O. die Constriction liegen zu lassen.

[3]) Ich habe seit 10 Jahren den Ecraseur nicht mehr gebraucht.

einige Tage im Bette gehalten werden. Durch adstringirende Einspritzungen, besonders solche mit 50° heissem Wasser, ist die Rückbildung des Uterus anzuregen; auch vom Secale kann man einen ausgiebigen Gebrauch machen, um die Uterushöhle zu verkleinern.

Grosse fibröse Polypen machen oft ganz ungeheuerliche Schwierigkeiten. Sie sind schwer zu fassen, besonders wenn ihr unteres Ende zerfallen ist und können oft nur auf Kosten der Continuität des Beckenbodens entwickelt werden. Dabei ist ihre Entfernung dringend geboten, weil sie zur Retention des in der Regel stark zersetzten Secretes führen und durch den Druck auf die Umgebung für diese verhängnissvoll werden. Die dabei meist hochgradig anämischen Frauen vertragen so schwere Eingriffe ohnehin schlecht. So habe ich, wie oben erwähnt, in einem letzten solchen Falle auch hier die Laparatomie vorgezogen, den Uterus gespalten, die Geschwulst nach oben entwickelt und den Spalt vernäht. Patientin genas. (Vergl. Centralbl. f. Gyn. Nr. 31, Juli 1886, *Nagel.*) Dieses Verfahren möchte ich für grosse Polypen sehr empfehlen.

## II. Maligne Neubildungen des Uterus.

### a) Adenoma uteri.

Unter den malignen Uterusneubildungen sind erst seit der Arbeit von *Schröder* (Zeitschr. f. Geb. und Gyn. Bd. I, 1876) die von dem Drüsenapparat der Schleimhaut ausgehenden als solche anerkannt und für die Praxis gewürdigt worden.

Die drüsigen Neubildungen, die Adenome, finden sich einestheils in der Form weitausgebreiteter Schleimhautwucherungen als diffuses Adenom. Die an sich normalen Drüsen sind zu einer unentwirrbaren Masse secernirender Hohlräume umgebildet. In der Regel tritt anfangs eine kleinzellige Wucherung des interglandulären Bindegewebes dabei auf, in anderen Fällen überwiegen von Anfang an die neugebildeten Drüsen derartig, dass sie wie ein einziges Knäuel von Schläuchen sich darstellen mit einem fast verschwindenden Bindegewebsgerüst.

Anderntheils tritt das Adenom in Polypenform auf. Die Oberfläche der Schleimhaut des Cavum uteri ist von mehreren kleinen oder grossen Polypen besetzt, die wesentlich aus neugebildeten Drüsen bestehen. Solche Drüsenconglomerate hängen dann lediglich mittelst eines dünnen, lang ausgezogenen Stieles mit der Uteruswand zusammen.

Die Aetiologie der Adenome, von der ich im März 1876 ein typisches Beispiel gesehen und operirt habe, ohne den von *Schröder* erst im Mai desselben Jahres in der Gesellschaft für Geburtshülfe und Gynäkologie zu Berlin definirten Charakter dieser Neubildung zu kennen, lässt fast immer einen Zusammenhang mit langjährigen Uterincatarrhen

erkennen. Es tritt in der Regel erst zwischen dem 30. und 40. Lebensjahre oder auch erst kurz vor der Menopause auf und entwickelt sich scheinbar allmälig aus einem Catarrh der Uterusinnenfläche hervor. Die Häufigkeit der Adenome wird sehr verschieden beurtheilt. Ich habe bis jetzt einige 50mal die Diagnose auf adenomatöse Erkrankung zu stellen gehabt. Aber nur 8mal war das Höhestadium erreicht, wie es in der beistehenden Fig. 127 ausgesprochen ist. In den übrigen Fällen

Fig. 127.

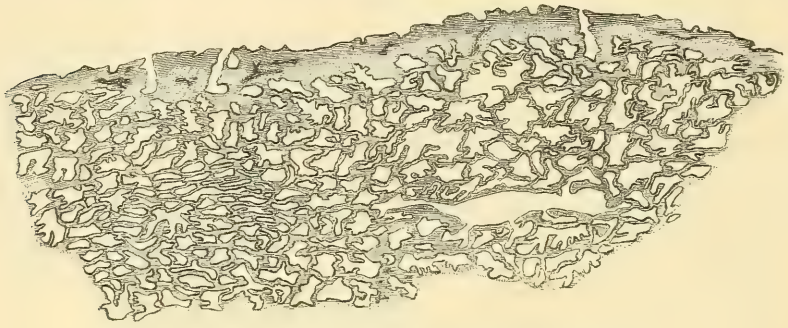

Adenoma uteri nach einem meiner Präparate von *C. Ruge* gezeichnet.

konnte zwar an der Diagnose einer malignen Neubildung kein Zweifel sein, doch handelte es sich um eine mehr insuläre Bildung mitten in stark gereizter Schleimhaut.

Die pathologische Anatomie der Adenome ist in den vorstehenden Bemerkungen genügend charakterisirt Auf obenstehender Figur ist die massenhafte Drüsenentwicklung zu erkennen, wie sie in einer siebartigen Durchlöcherung mikroskopischer Schnitte sich darstellt (Fig. 127). In Fig. 128 ist dasselbe Präparat in stärkerer Vergrösserung gezeichnet: hier ist zwischen den Drüsenschläuchen von dem interglandulären Bindegewebe fast nichts mehr stehen geblieben.

Die Adenome sind an sich gewiss nicht gleichgiltige, gutartige Formen von Neubildungen, sie können, wie (auch aus zwei meiner eigenen Beobachtungen) nachgewiesen, unmittelbar in Carcinom übergehen. Dabei ist allerdings zur Zeit noch nicht genügend festgestellt, ob die maligne Umbildung von den Drüsenschläuchen selbst ausgeht oder von einem ausserhalb der Drüsenschläuche gelegenen Ausgangspunkt.

Das hervortretende Symptom der Adenome sind Blutungen, die oft als protrahirte Menses, oft als unregelmässige, lang sich hinschleppende Blutabgänge auftreten, ohne indess wenigstens in den Anfangsstadien zu sehr abundanten Blutverlusten zu führen. Ich selbst habe solche Adenome in den verschiedensten Entwicklungsphasen gesehen. Meist war schliesslich durch die über viele Monate ausgedehnten Blutabgänge ein ziemlich erheblicher Grad von Anämie eingetreten. Recht eigenthümlich ist mitunter das Fehlen reichlichen, schleimig-eiterigen

Ausflusses, des eigentlichen Fluor, wenn er auch in den meisten Fällen nicht vermisst wird. Ueber Schmerzen klagen diese Frauen nicht, wenn es nicht etwa solche sind, die mit der Anämie in Verbindung stehen. Im Uebrigen waren die Patienten alle theils in Folge der fortdauernden Beunruhigung durch die Blutungen sehr erregt, theils durch die lange Dauer des Leidens entkräftet, rasch abgemagert und elend geworden.

Fig. 128.

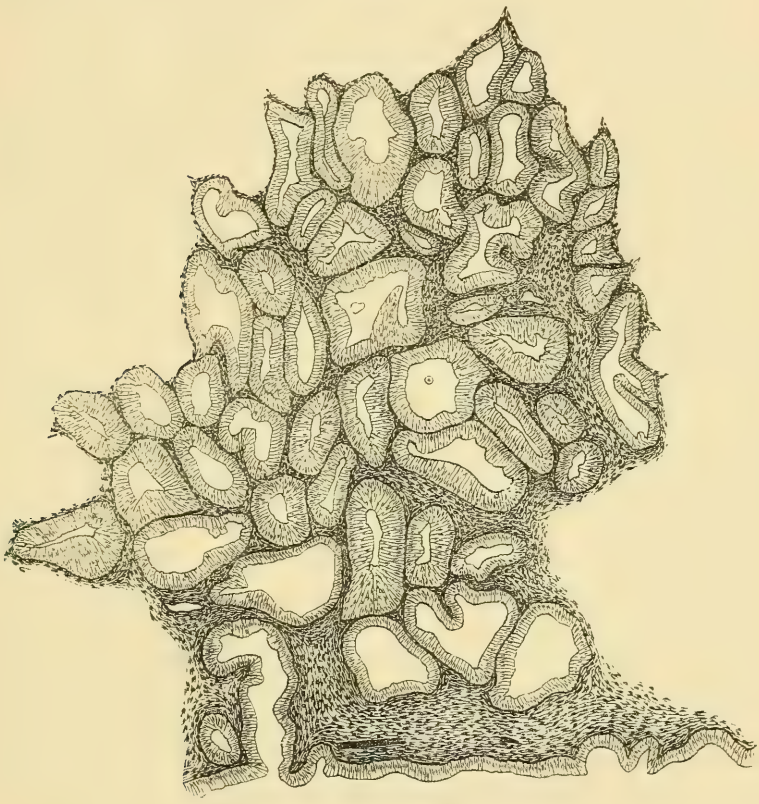

400fache Vergrösserung des obigen Präparates.

Die Diagnose ergibt sich in allen Fällen nur durch die Untersuchung der Schleimhaut selbst. Der Uterus findet sich zwar oft etwas vergrössert, weich, in einzelnen Fällen auch empfindlich, es bleibt aber die Möglichkeit einer Begründung der Diagnose lediglich dadurch gegeben, dass man in der früher schon beschriebenen Weise Schleimhautheile abkratzt und zur mikroskopischen Untersuchung bringt.

Die Prognose ist nur in den frühesten Stadien eine nicht absolut ungünstige, während sie für die ausgebildeten Formen wohl als solche definirt werden muss. Gerade mit Rücksicht auf den malignen Charakter, wie immer dieser schliesslich sich äussert, ist in solchen Fällen die Prognose als eine sehr ernste aufzufassen und darnach auch die Therapie zu leiten.

In den Anfangsstadien genügt zunächst die energische Auskratzung der Uterusschleimhaut und die Aetzung der abgekratzten Fläche mit Liquor ferri. Definitive Heilung scheint darnach nicht ausgeschlossen. Wohl aber erholen sich die Patienten zunächst und ist der Zustand in einzelnen Fällen schon Jahre lang insoweit erträglich gewesen, dass man von einer sofortigen radicalen Behandlung Abstand nehmen konnte. Nicht selten treten auch nach einer solchen Behandlung ziemlich frühzeitig Recidive hervor, wie unter meinen Fällen 7mal derartige Rückfälle in der verhältnissmässig kurzen Zeit von 3—7 Monaten aufgetreten sind.

Bei den ausgesprochenen und stark entwickelten Formen des diffusen Adenom sehe ich die radicale Behandlung immer in der vaginalen Exstirpation. Gerade in solchen Fällen ist durch die vaginale Exstirpation die Möglichkeit einer vollständigen Heilung gegeben. Die durch die Exstirpation gesetzte Verstümmelung kann kaum in Betracht kommen, weil die adenomatöse Erkrankung die Schleimhaut ohnehin zur Conception unfähig macht, ganz abgesehen davon, dass die Patienten in der Regel dem Climacterium nahestehen.

Zwei Beobachtungen drängen mich dazu, für die Fälle von auch nicht übermässig ausgebreiteten Adenom doch eine radicale Operation dringend zu empfehlen, sobald durch eine erste Abkratzung und Aetzung der Uterusinnenfläche Heilung nicht erzielt wird. In diesen zwei Fällen — die Eine war eine betagte Vielgebärende, die Andere ein 49jähriges Fräulein — ist innerhalb eines Jahres nach der vaginalen Exstirpation, die wegen des Adenom vorgenommen wurde, Carcinom der Narbe zur Beobachtung gekommen und diesem sind die Patienten beide unter rasch zunehmender Cachexie bald erlegen.

Wie diese Exstirpation vorzunehmen ist, ist unter dem Capitel der Uterusexstirpation beschrieben.

Bei polypösen Formen genügt oft für die Anfangsstadien die einfache Abkratzung mit nachfolgender Aetzung. *Schröder*[1]) will damit dauernde Heilresultate erzielt haben. Auf jeden Fall wird es erlaubt sein, die Entwicklung eines Recidives abzuwarten, ehe man auch bei dieser polypösen Form des Adenom zur vaginalen Exstirpation des Uterus schreitet.

Ich habe bis jetzt 19mal wegen ausgebildeten Adenom und 42mal wegen so erheblicher Vermehrung des drüsigen Apparates im Corpus, dass die Durchwucherung der Schleimhaut kaum noch normales interglanduläres Gewebe übrig liess, die vaginale Exstirpation vorgenommen. Die jüngste dieser Kranken war 37 Jahre alt. Sie hatten alle an profusen Blutungen gelitten (nur 5 hatten geboren, drei andere waren steril, alle seit vielen Jahren krank) und waren trotz energischer und oft wiederholter Behandlung immer mehr und bedrohlicher anämisch geworden. 4mal bestanden sehr erhebliche perimetritische Verwachsungen, durch welche die Operation ausserordentlich erschwert und die Reconvalescenz gefährdet wurde. Von diesen 61 sind 3 der Operation selbst erlegen, eine starb septisch, zwei in Folge der Herzverfettung, die das Resultat

[1]) Handbuch. Ed. VII, S. 280.

der Anämie war. Zwei sind, wie oben berichtet, bald darnach an Carcinom der Narbe erkrankt, die Anderen sind genesen und, so viel mir bekannt, dauernd gesund geblieben.

## b) Das Uteruscarcinom.

Das Carcinom zeigt sich verhältnissmässig sehr häufig bei Frauen auf den Uterus localisirt, stirbt doch nach einzelnen Berechnungen überhaupt ein Drittel der an Carcinom leidenden Frauen an Uteruskrebs.[1])

Vor nicht zu langer Zeit noch wollte man das Carcinoma uteri fast nur von dem Collum ausgehen lassen und bezeichnete die Carcinome des Corpus als ganz ausserordentlich selten. Diese Annahme ist durch die Förderung der Diagnose des Carcinom, welche uns die Auskratzung und mikroskopische Untersuchung der Schleimhaut[2]) gebracht hat, insoweit richtig gestellt, als durch vielfache Beobachtungen erwiesen ist, dass das Carcinoma corporis doch viel häufiger ist, als man früher annahm, wenn es auch im Vergleich zu dem Carcinoma colli in der That an Häufigkeit zurücktritt. Die Entwicklung der beiden Arten bietet nicht nur in ihrer Histologie, sondern auch in der Art ihrer Entwicklung erhebliche Verschiedenheiten und zwingt zu einer gesonderten Betrachtung dieser beiden Localisationsformen.

I. Das Carcinoma colli.

Die Aetiologie des Carcinoma colli bedarf durchaus noch der Aufklärung. Soviel steht vielleicht bis jetzt nur fest, dass dasselbe überwiegend eine Erkrankung der reiferen Lebensjahre ist, zwischen dem 30.—40. Jahre[3]), dass ferner das Carcinoma colli sich häufiger an Kranken der ärmeren Classen findet, im Gegensatz zu den Myomen, welche sich häufiger unter den besser situirten Frauen entwickeln[4]), und dass vorausgegangene Geburten immerhin zu der malignen Entartung disponiren, wenngleich auch Jungfrauen nicht davor bewahrt sind. Inwieweit chronische Reizzustände zu solcher malignen Erkrankung eine Disposition liefern, ist zur Zeit auch noch nicht annähernd festgestellt. Klinisch erscheint es kaum zweifelhaft, dass chronische Metritis und Endometritis unter anatomisch jetzt noch nicht zu definirenden Voraussetzungen der Mutterboden für die Entwicklung maligner Neubildungen werden kann. Ich habe selbst eine recht grosse Zahl solcher

[1]) Vergl. *Schröder* a. a. O. 281.

[2]) *C. Ruge* u. *J. Veit*, Zeitschr. f. Geb. u. Gyn. II und VII, S. 138. Vergl. auch *Löhlein*, Gyn. Tagesfr. III, 1893.

[3]) Die jüngste Patientin mit Collumcarcinom war im 21. Jahre; sie war Gravida, wurde supravaginal operirt und starb am Recidiv, kurz nachdem sie ausgetragen.

[4]) *Schröder* a. a. O., S. 281. In der Universitätsfrauenklinik kamen unter den poliklin. Kranken 1·9% Myome und 3·6% Carcinome zur Beobachtung; unter *Schröder's* Privatmaterial 5·7% Myome und 2·1% Carcinome. Nach meinem poliklinischen Material trifft der Procentsatz von etwa über 3% für Carcinome zu, der für Myome ist etwas höher, an meinem Privatmaterial ergeben sich ähnliche Zahlen.

Fälle kennen gelernt, ohne dass ich allerdings in der Lage bin, anatomische Beweise für diesen Zusammenhang beizubringen. Immer wieder ist auf die Disposition zu maligner Erkrankung im Anschluss an Syphilis hingewiesen worden. Ueberzeugende pathologisch-anatomische Beobachtungen liegen zur Zeit hierfür noch nicht vor, wohl aber habe ich nicht selten jenen eigenthümlichen ätiologischen Zusammenhang nachweisen können, auf welchen seinerzeit *E. Martin* in seinem klinischen Unterricht aufmerksam machte. Er hatte nicht ganz selten feststellen können, dass Frauen an Carcinom erkranken, welche in erster Ehe mit syphilitisch erkrankten und frühzeitig verstorbenen Männern verheiratet, nach kurzem oder längerem Witwenstande mit sexuell sehr erregten, meist jüngeren Männern eine zweite Ehe eingingen.[1])

Pathologische Anatomie. Die bekannte Controverse über die Entstehung des Carcinom aus Bindegewebszellen oder aus Epithelien ist von denjenigen Untersuchern dieser Frage, welchen das ausgiebigste Material zur Verfügung gestanden hat, von *Carl Ruge* und *J. Veit*[2]), nur insoweit klargestellt, dass das Carcinom wahrscheinlich aus Epithelzellen entsteht, welche in dem gereizten Bindegewebe liegen, wahrscheinlich aus Endothelzellen. Oft geht das Carcinom unzweifelhaft von Drüsenepithelien aus, besonders von neugebildeten, krankhaften Drüsentheilen, welche für das Corpuscarcinom wohl bestimmt als der Ausgangspunkt betrachtet werden müssen. Die Beantwortung dieser Frage wird dadurch erschwert, dass nur sehr selten Anfangsstadien der Erkrankung zur Beobachtung kommen. Ich selbst habe gelegentlich wohl derartige Anfangsstadien mikroskopisch festzustellen vermocht. Soweit ich dieselben aber übersehe, muss ich die von *Schröder* in seinem Handbuch gewählte Eintheilung des Collumcarcinom anerkennen und

Fig. 129.

Cancroid der Portio vaginalis. Exstirpatio vagin. (Fall Keller, 15. Febr. 1886.) Recidivirt nach 5 Monaten.

Fig. 130.

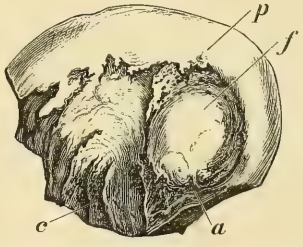


Cancroid der Vaginalportion. Nach *C. Ruge* u. *J. Veit*. Zeitschr. f. G. u. G. VII, und „Der Krebs der Gebärmutter". *p* Erhaltenes Plattenepithel. *f* Krebsknoten. *a* Orificium externum. *c* Cervix.

unterscheiden: das oberflächliche Cancroid der Vaginalportion, das Carcinom der Collumschleimhaut und den sogenannten Carcinomknoten in der Tiefe des Collumgewebes.

[1]) Vergl. auch *Winckel*, Lehrbuch, S. 398.

[2]) Zeitschr. f. Geb. u. Gyn. II, S. 415.

Fig. 131.

Mikroskopisches Bild der vorigen Figur. Nach *C. Ruge* u. *J. Veit*.
*p* Plattenepithel. *e* Erosionen. *k* Carcinomknoten. *c* Canalis cervicalis. *d* Stelle der Umwandlung.
*d d* Centrale Spalten. *x* Erhaltene Drüsen.

1. Das oberflächliche Cancroid der Vaginalportion (Fig. 129) kann sich aus anscheinend gutartigen papillären Wucherungen, sogenannten papillären Erosionen, welche ein auf die äussere Fläche der

Fig. 132.

Fig. 133.

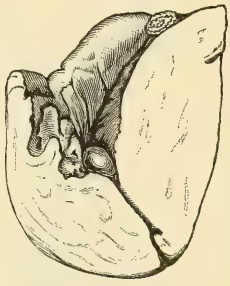

Carcinom der Cervixschleimhaut. Nach *C. Ruge* und *J. Veit* a. a. O.

Portio übergreifendes Cylinderepithel tragen, entwickeln. Nach *Schröder* betheiligt sich an dieser Art der Erkrankung niemals von vornherein die Cervixschleimhaut, vielmehr entwickelt sich das Cancroid immer auf dem Boden pathologischer Wucherungen an dieser Stelle. — Die Erkrankung kann lange Zeit auf die Aussenfläche der Portio beschränkt bleiben, hier polypenartige Gebilde oder Flächenulcerationen darstellen und von der einen auf die andere Lippe übergehen (Fig. 131 gibt das mikroskopische Bild Fig. 130). Besonders häufig breitet sie sich auf die Schleimhaut der Scheide aus, kann die Portio umgreifen, die Scheidenwand in mehr oder weniger grosser Ausdehnung zerstören. Der Uebergang in das paravaginale Gewebe und besonders in den paracervicalen Abschnitt des Beckenbodens und von da aus weiter hin unter das Peritoneum habe ich bei vorgeschrittenen Formen so oft beobachtet, dass ich diese Art der Ausbreitung doch als sehr verhängnissvoll betrachten muss. Das Collum uteri wird im Scheidengewölbe

Fig. 134.

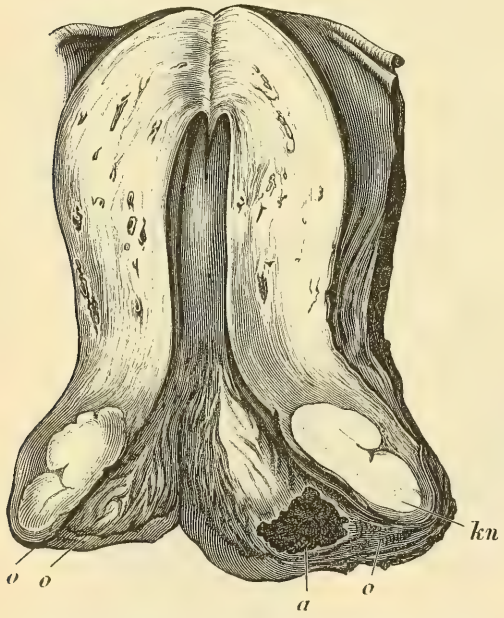


Carcinomknoten im Collum. Nach *C. Ruge* und *J. Veit*. (Ich besitze ein ganz ähnliches, von mir operirtes Präparat.) *kn* Carcinomknoten. *o* Orificium externum. *a* Defect durch Löffelung.

vollständig von der Neubildung umwuchert gefunden, ohne dass es anfangs wenigstens in Mitleidenschaft gezogen wurde.

2. Die zweite Form nennt *Schröder* das Carcinom der Cervicalschleimhaut. Dasselbe entwickelt sich besonders bei älteren Cervicalcatarrhen oberflächlich unter dem Cylinderepithel in das submucöse Gewebe hinein. Auch bei dieser Form tritt die Ausbreitung auf das Corpus und nach unten hin auf die Scheide allmälig hervor (Fig. 132 u. 133). — Nach meinen eigenen Beobachtungen habe ich den Eindruck gewonnen, dass die zweite Form häufiger ist als die dritte.

3. Als dritte Form bezeichnet *Schröder* den carcinomatösen Knoten des Cervix, der sich als circumscripter Tumor unter der normalen oder der anscheinend gutartigen starkgereizten Schleimhaut entwickelt. Dieser Knoten findet sich in der Masse der Portio bald unter der äusseren, nach der Scheide sehenden Oberfläche, bald unter der des Cervicalcanales, wächst, zerfällt in seinem Innern und durchbricht dann erst die bis dahin intacte Schleimhaut (Fig. 134 und 135). Der so entstehende Substanzverlust wird zum carcinomatösen Ulcus,

Fig. 135.

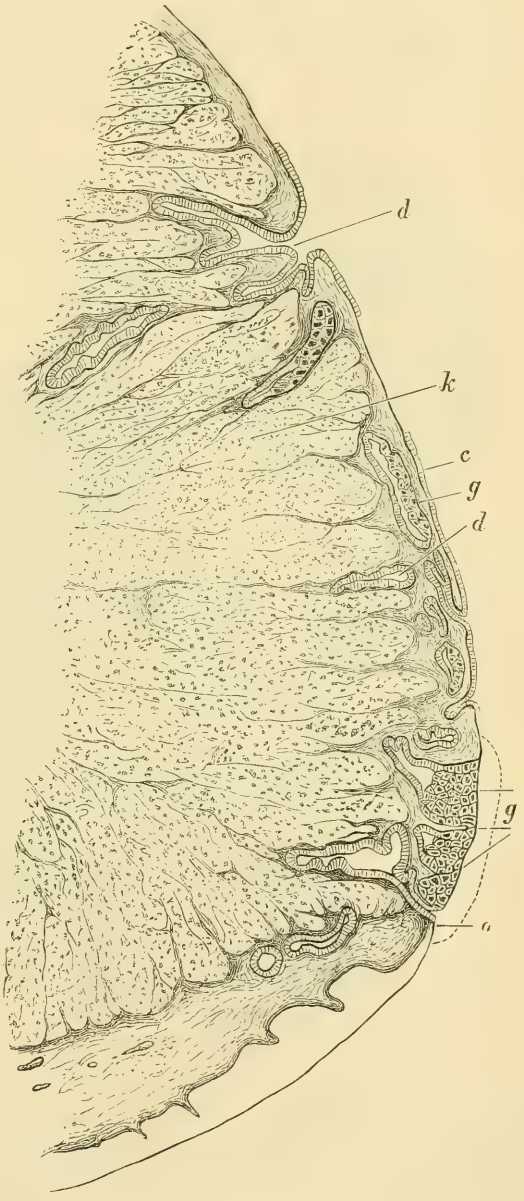


Nach *C. Ruge* u. *J. Veit*. *o* Orificium externum. *c* Cervix. *d* Cervicaldrüsen. *g* Beginnende Drüsenentartung. *k* Carcinomknoten.

welches zuerst bald auf der Aussenfläche, bald im Cervicalcanal erscheint und dann durch die Infiltration seiner Umgebung bald den ganzen Hals. bald die Scheide erfasst.

Die weitere Entwicklung dieser drei Formen der carcinomatösen Erkrankung am Collum zeigt, so übereinstimmend auch das Endresultat sich darstellt, ziemlich eigenthümliche Verschiedenheiten, be-

Fig. 136.

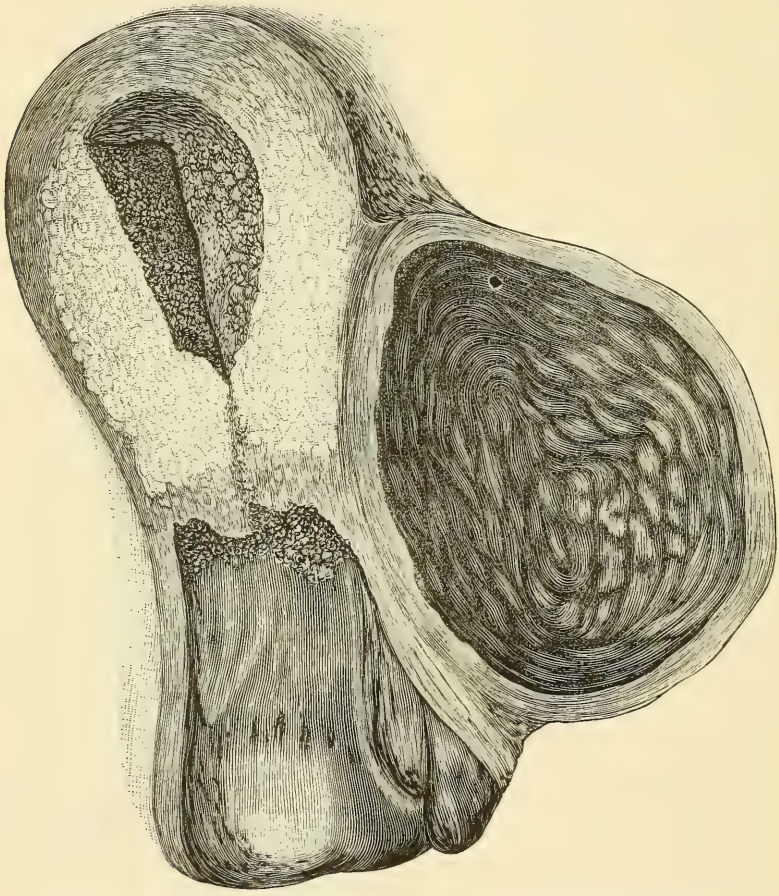

Carcinoma colli et corporis et vesicae. *E. Martin's* Handatlas. Ed. II von *A. Martin.* Die Blasenwandungen sind ebenfalls durch carcinomatöse Infiltration verdickt.

sonders mit Rücksicht auf die Weiterverbreitung nach der Scheide, dem Uterus und dem Beckenbindegewebe hin. Bei allen Formen der Erkrankung wird die Scheide verhältnissmässig häufig und früh ergriffen: bald verbreitet sich das Carcinom auf die Oberfläche, auf die Umschlagsstellen im Scheidengewölbe, bald erstreckt sich die Erkrankung unter der Oberfläche entlang der einen Scheidenwand, um hier als scheinbar isolirter Knoten aufzutreten.

Die Ausbreitung des Carcinoma colli auf das Corpus uteri (Fig. 135) findet sich verhältnissmässig selten oder jedenfalls später bei dem Cancroid der Portio, frühzeitiger und häufiger bei den beiden anderen Formen. Der Zerfall der neugebildeten Masse führt zur Höhlenbildung im Collum mit scharf markirtem Rande nach oben hin, oder aber — und dies ist besonders bei dem Carcinom der Cervicalschleimhaut der Fall — die Weiterverbreitung erfolgt so, dass einzelne zapfenartige Ausläufer in die Schleimhaut des Uteruscavum eindringen und dann erst die dazwischenliegenden Gewebsmassen ergriffen werden.

*Abel*[1]) hat in der bei Collumcarcinom häufigen Endometritis corporis eine sarcomatöse Entzündung sehen wollen. Mit *C. Ruge, Saurenhaus*[2]) u. A. muss auch ich diese Deutung der betreffenden complicirenden Endometritis zurückweisen (vergl. *Orthmann,* Discussion zum Vortrag von *Saurenhaus,* Gesellsch. f. Geb. u. Gyn., Sitzung am 14. Februar 1888).

Die Erkrankung des umgebenden Bindegewebes des Beckenbodens und der Ligg. lata erfolgt entweder auf dem Wege der Lymphbahnen oder durch ununterbrochen fortschreitende Infiltration der Umgebung.

Bei der ersteren Form finden sich gleich anfangs, d. h. in den für die Wahrnehmung frühesten Stadien, linsengrosse Knötchen, die sich unter dem Peritoneum meist nach hinten hin ausbreiten und bei der Möglichkeit einer ausgiebigen Betastung wie perlschnurartig aneinander gereihte Gebilde erscheinen. Die Inguinaldrüsen werden in der Regel erst spät, auf dem Wege der Rückströmung, in Mitleidenschaft gezogen, wenn in der Tiefe die Lymphbahnen schon längst und in sehr grosser Ausdehnung infiltrirt sind.[3]) — Die Erkrankung durch continuirliche Infiltration füllt die nächste Umgebung zu Anfang in der Weise aus, dass das Collum stark verdickt erscheint, seltener erfolgt die Infiltration rings um das Collum gleichmässig, häufiger erstreckt sie sich mehr nach der einen Seite und stellt schliesslich eine starre Verbindung zwischen dem Uterus und der Beckenwand her. Oft liegt, besonders bei dem Auftreten isolirter Knoten in der Scheide, die Vermuthung einer Contactinfection nahe. (Vergl. auch *Winter,* a. a. O.)

Unter den bei dem weiteren Verlaufe der Neubildung in Mitleidenschaft gezogenen Organen machen sich besonders einestheils die Blase und Ureteren, anderntheils das Peritoneum geltend.

Die Infiltration des ganzen Collum und der Scheide und ihrer Umgebung bedingt, sobald sie in den Bereich der Blase kommt, eine unregelmässige Function derselben und führt zu den so ausserordentlich qualvollen Erscheinungen von Blasenreizung, auch ehe noch die Blasen-

[1]) Archiv f. Gyn. XXXII, S. 271.

[2]) Zeitschr. f. Geb. u. Gyn. XVIII, S. 9.

[3]) *Blau,* D. i. Berlin 1870. Siehe auch *Poiriez,* Lymphatiquée d. org. génitaux de la femme. Prog. méd. 1890.

schleimhaut selbst ergriffen ist. Neben der Blase ist besonders die Umgebung der Ureteren, sobald sie erkrankt, der Ausgangspunkt schwerer Folgeerscheinungen. Durch Verlegung der Ureteren wird eine Harnstauung herbeigeführt, welche sehr häufig zu dem raschen Verfall der Kräfte einestheils, anderntheils aber zu jener eigenthümlichen Erscheinung von Euphorie führt, die uns bei Carcinomatösen gelegentlich sehr frappant entgegentritt und auf urämischer Basis beruht. — Bei Erkrankung des Peritoneum treten charakteristische Reizerscheinungen überall da auf, wo die Infiltration das Bauchfell erreicht; es kommt zu kleinen Lymphknoten oder zu einer in continuo ausgebreiteten starren Infiltration, oder zu condylomähnlichen Vegetationen.

Nicht ganz so häufig wie nach vorn, verbreitet sich die Infiltration im Scheidengewölbe und in der Umgebung des Collum nach hinten; sie führt dann zu Mitleidenschaft auch des Darmes.

Kommt es zum Zerfall der Neubildung, so entwickeln sich mächtige Jaucheherde, welche bald ganz auf der Aussenfläche des Collum nach der Scheide hin liegen, bald bei noch erhaltener Configuration der Portio nach unten abgeschlossen sind. Diese ulcerirenden Flächen haben meist einen stinkigen, speckigen, verfärbten Belag.[1]) Er ist ein günstiger Nährboden für septische Coccen[2]), welche von hier aus in den Uterus einwandern, und den Frauen besonders bei Operationen zur Bekämpfung des Carcinom verhängnissvoll werden.

Macht der Zerfall weitere Fortschritte, so kommt es zu Zerstörung der Blasen- und Mastdarmscheidewand. Aus der nun entstehenden Fistel entleert sich der Inhalt der Blase und des Darmes mit den Absonderungen des Uterus. Der Zerfall führt selbst bei grosser Ausdehnung doch nicht leicht zu einer Eröffnung der Bauchhöhle und selbst dann treten nur selten allgemein-peritonitische Erscheinungen hervor, weil schon frühzeitig über die heranwuchernden Neubildungen die Verklebung des Peritoneum mit den anliegenden Nachbargebilden an dieser Stelle erfolgt.

Verhältnissmässig selten entwickeln sich im Anschluss an diese Form des Carcinom secundäre Erkrankungen in entlegenen Organen. Am häufigsten treten noch im Peritoneum in einiger Entfernung warzenartige Excrescenzen hervor, welche schliesslich zu grösseren Erkrankungsherden sich entwickeln.

Die Symptome des Collumcarcinom sind in ihren Anfangsstadien durchaus nicht bestimmt charakterisirt. Man sieht Frauen, welche von Anfang an, und oft noch ehe man die maligne Erkrankung nachweisen kann, über heftige Schmerzen, profuse Blutabgänge und massenhafte Absonderungen klagen, während andere bei

[1]) *Stratz* hat denselben für das Anfangsstadium geradezu als charakteristisch bezeichnet. Centralbl. f. Gyn. 1886.

[2]) Vergl. *Witte*, Zeitschr. f. Geb. u. Gyn. XXIV.

sehr weit vorgeschrittener Infiltration von jeder Beschwerde frei bleiben. Bei solchen ist der Befund ein geradezu zufälliger, da weder Schmerzen, noch Blutabgänge, noch Absonderungen selbst bei relativer Aufmerksamkeit der Patienten auf diese Zustände, sich bemerkbar gemacht haben. Beachtenswerth ist, dass Cohabitationsblutungen oft als erstes Symptom geklagt werden.

Die Blutungen halten sich anfangs im Typus der Menstruation, treten darnach auch ausserhalb dieser Zeit auf und werden bei jedem Reiz, der die Genitalien betrifft, Cohabitation, erschwertem Stuhlgang, Anstrengung und dergleichen, verstärkt. Es kann wohl auch gleich anfangs zu reichlicheren Blutabgängen kommen, häufiger tritt nur eine blutige Beimischung des reichlich abgehenden Schleimes hervor. Der verfärbte Ausfluss erweckt die Aufmerksamkeit der unglücklichen Frauen. Als das Charakteristischste der Absonderung wird der aashafte Geruch derselben bezeichnet. Derselbe kann indess bei schon weit vorgeschrittener maligner Entartung ebenso gut fehlen, wie er auch bei nicht maligner Entartung auftritt. Besonders bei der Zerstörung der Oberfläche kann es sich um sehr reichliche, einfach eiterige Absonderungen handeln. Ist Zerfall eingetreten, so werden die Absonderungen durch die Beimischung von Blut und Gewebsfetzen verunreinigt und nehmen allerdings meist mit einer schmutzig-dunkelbraunen Verfärbung jenen eigenthümlichen Geruch an.

Die Schmerzen sind ganz ausserordentlich verschieden, bald bleiben sie bis zu der Endkatastrophe vollständig aus, bald treten sie von Anfang an in den Vordergrund der Beschwerden. Nicht selten werden die Schmerzen als Uterinkoliken bezeichnet. Andere bezeichnen sie als Kreuzschmerzen, bei wieder Anderen treten sie in der Form peritonitischer Beschwerden hervor, als leise, absatzweise oder als fortdauernde, nagende oder reissende Schmerzen. Zu diesen gesellen sich die übrigen consecutiven Erscheinungen je nach der Weiterverbreitung der Erkrankung und der allgemeinen Cachexie, der Abmagerung und des Kräfteverfalles. — *Schröder* hebt eine eigenthümliche Härte der Bauchmusculatur hervor. Mir ist ausser dieser für die späteren Stadien allerdings charakteristischen Veränderung in den Bauchdecken von jeher die eigenthümliche Trockenheit und Sprödigkeit der Haut am ganzen Rumpf und an den Extremitäten bei Carcinomleidenden aufgefallen. — Auf die Folgeerscheinungen von Seiten der Communication mit der Blase habe ich oben hingewiesen. Die Symptome der Beeinträchtigung des Rectum sind die, welche wir immer bei Behinderung des Darmes beobachten. Besonders hervorzuheben ist noch, dass solche Patienten verhältnissmässig häufig an einer unbeschreiblichen Unruhe und Schlaflosigkeit leiden, oft lange bevor sich eine localisirte Erkrankung deutlich nachweisen lässt. Ja, nicht selten rühmen die Patienten ihr

Besserbefinden erst dann, wenn nach langdauernder Schlaflosigkeit in Folge der beginnenden urämischen Intoxication Somnolenz und Schlafsucht sich einstellt.

Die Carcinomkranken sind überwiegend häufig von einer absoluten Appetitlosigkeit geplagt. Nicht nur in Folge der übelriechenden Absonderung, oder der der Medicamente, welche schmerzlindernd wirken sollen, sondern auch ehe diese beiden Factoren sich geltend machen. Die Ernährung wird durch Brechneigung und Uebelsein erheblich gestört. Eigenthümlicher Weise findet sich bei den Carcinomkranken nicht selten das geschlechtliche Verlangen eher gesteigert als vermindert; so ist es auch zu erklären, dass trotz weit vorgeschrittener Zerstörung des Collum doch Conception noch beobachtet wird.

Die Dauer der Erkrankung zu berechnen ist ausserordentlich schwer; neben einem Fall von ganz rapidem Verlaufe, in welchem ich die Erkrankung von ihren ersten wahrnehmbaren Anfängen bis zu der Endkatastrophe in neun Wochen verlaufen sah, habe ich mehrere Beobachtungen verzeichnet, in welchen nahezu fünf Jahre verliefen, allerdings mit öfterem, durch Operationen gebotenem Stillstand der weiteren Entwicklung.

Die Diagnose der Carcinomerkrankung hat bei ausgebreitetem Zerfall und deutlich hervorgetretenen Erkrankungsformen keine Schwierigkeit; das Alter, der Verlauf, der Befund sprechen so unzweifelhaft, dass Irrthümer ausgeschlossen sind. Freilich sind dies meist Fälle, in welchen die Erkrankung über das Collum hinausgegangen und schon weitgehende Zerstörungen in der Umgebung gesetzt hat.

Ganz ausserordentliche Schwierigkeiten macht hingegen die Erkenntniss der Frühstadien. Alle die klinischen Erscheinungen, welche für maligne Erkrankungen angeführt werden, können im Stiche lassen, keine Eigenthümlichkeit des Digitalbefundes hilft zu der nothwendigen Sicherheit[1]), die wir vorläufig allein durch die mikroskopische Untersuchung gewinnen können. Selbst verhältnissmässig kleine Stücke, aus der Schleimhaut oder aus den Knoten ausgeschnitten oder ausgeschabt, können bei entsprechender Härtung und Präparation die Diagnose sichern. Gerade mit Rücksicht auf die Aehnlichkeit der klinischen Befunde bei vorgeschrittenen Formen der chronischen Metritis, bei ausgedehnter Infiltration und tiefgreifenden Veränderungen der Schleimhaut und der Scheide in solchen Fällen, muss die Warnung, auf Grund von digitalen Befunden und im Anschluss an den klinischen Verlauf eine Diagnose stellen zu wollen, in der Praxis sehr beherzigt

[1]) *Stratz* (Zeitschr. f. Geb. u. Gyn. XIII, H. 1) führt als besonders wichtige Zeichen an, dass die erkrankte Stelle sich gegen die gesunde Umgebung scharf absetze, eine Niveaudifferenz zeige, stets eine leicht gelbliche Färbung habe und meist eine kleinkörnige, weissgelbliche, glänzende Erhabenheit darstelle.

werden. Diese Mahnung gilt im Hinblick sowohl auf die Möglichkeit einer Heilung bei frühzeitiger Erkennung maligner Veränderungen, als auch auf die Behandlung der einfachen, gutartigen Erkrankungen.

Wenn wir mehr und mehr lernen, die Diagnose des beginnenden Carcinom frühzeitig zu stellen, so wird zuversichtlich nicht nur die Aetiologie dieser so verhängnissvollen Erkrankung aufgeklärt werden, es muss auch die Prognose sich günstiger gestalten, wenn wir die ersten Stadien schon feststellen und dann eine geeignete Therapie anwenden können.

*Schröder* vindicirt dem Cancroid der Portio vaginalis einen wesentlich anderen und milderen Charakter als den anderen Formen krebsiger Entartung, dem Carcinom des Cervicalcanales und dem Krebsknoten im Collum. Gewiss ist die histologische Verschiedenheit, auf welche *Ruge* und *Veit* hingewiesen haben, zuzugestehen, auch die Prädilection für die Ausbreitung und die locale Heilbarkeit kann nach *M. Hofmeier's* Untersuchungen und den von *Winter* weitergeführten Beobachtungen (Berl. klin. Wochenschr. 1891) füglich nicht bestritten werden. Andererseits concedirt *Schröder* doch, dass auch bei dem Cancroid der Portio die Möglichkeit eines Recidivs nicht ausgeschlossen ist (vergl. Gesellsch. f. Geb. u. Gyn. Sitzung v. 24. Nov. 1885). Ganz besonders verhängnissvoll sind auch nach *Schröder's* Erfahrung Complicationen mit Schwangerschaft. Mein eigener letzter Fall von hoher Excision (Cancroid einer Lippe bei einer Schwangeren im 5. Monat — Recidiv nach 2 Monaten) spricht hierfür.

Ich kann die relativ günstige Prognose, welche *Schröder* dem Portiocancroid stellt, nicht in gleicher Weise auffassen; indem ich zugestehe, dass sie relativ besser ist, als die der anderen Formen des Carcinoma colli, muss ich doch daran festhalten, dass es geboten ist, das ganze Organ zu entfernen, selbst wenn es nur theilweise erkrankt ist.

*Hofmeier*[1]) hat festgestellt, dass von den durch partielle Excision von *Schröder* behandelten Frauen 41·3 Procent 4 Jahre recidivfrei waren. *Winter*[2]) hat aus den Fällen von *Schröder* und *Olshausen* ein noch günstigeres Resultat für die partielle Operation festgestellt. *Schröder*[3]) fasste seine Erfahrungen dahin zusammen, „dass der Krebs des Gebärmutterhalses heilbar ist, so lange er auf die Gebärmutter und auf die Scheide beschränkt ist. Bei dem Cancroid der Vaginalportion genügt die supravaginale Excision des Cervix, doch müssen oft grössere Theile des Cervix mit fortgenommen werden. Die Operirten sind als genesen anzusehen, wenn sie ein Jahr nach der Operation noch gesund sind.

---

[1]) Centralbl. f. Gyn. 1886, Nr. 6 und Berl. klin. Wochenschr. 1886, Nr. 6 u. 7, und Zeitschr. f. Geb. u. Gyn. XIII, H. 2.

[2]) Gesellsch. f. Geb. u. Gyn. Juni 1891. Berl. klin. Wochenschr. 1891, Nr. 42.

[3]) a. a. O. 309.

Bei dem Schleimhautcarcinom der Cervicalhöhle ist selbst im Beginn der Erkrankung das Carcinom oft so weit nach oben entwickelt, dass man stets die Totalexstirpation machen muss. Der Carcinomknoten schreitet leicht auf den Uteruskörper fort, so dass man sich nur ausnahmsweise dabei mit der Excision des Cervix begnügen kann."

Meine eigenen Erfahrungen mit den verschiedenen Arten der Carcinombehandlung habe ich verschiedene Male zusammenstellen lassen. Sie decken sich ungefähr mit den Resultaten, welche von *Hofmeier*[1]), *Leopold*[2]), *Olshausen*[3]) und Anderen veröffentlicht worden sind. Ich habe 1887 eine solche Zusammenstellung veröffentlicht.

Die Zahl der von mir ausgeführten vaginalen Exstirpationen ist seitdem gewaltig gewachsen. Unter 134 vaginalen Totalexstirpationen, welche bis Mitte Januar 1887 in meiner Anstalt gemacht worden sind, von denen *Düvelius* 9, ich die übrigen gemacht habe, ist die Operation 94mal wegen Carcinom ausgeführt worden. 66mal wurde mit dem erkrankten Uterus die Neubildung vollständig entfernt, bei 28 wurde zwar der Uterus entfernt, es blieben aber Spuren weitergehender Erkrankung zurück. Dagegen wurden bei den übrig bleibenden 28 Frauen während der Operation Drüsen in näherer oder fernerer Umgebung nachgewiesen oder abseits liegende Infiltrationen, welche nicht entfernbar waren. Aus der ersten Gruppe von 66 Radicaloperirten sind 11 unter dem Einfluss der Operation gestorben. Von 44 unter den damals Ueberlebenden 55 habe ich verwendbare Nachricht, die letzten seit Mitte 1885 Operirten konnten füglich noch nicht verwendet werden. Von den 44 radical Operirten sind damals mehr als 2 Jahre recidivfrei 31, 13 sind als recidiv erkrankt mir bekannt geworden. Das ergibt also ein anderthalbjähriges Heilresultat von mehr als 70% bei der vaginalen Totalexstirpation.[4])

Die Zahl meiner Operationen ist seitdem um 77[5]) gewachsen, so dass die Gesammtsumme 171 beträgt. Aber trotz dieser Zahl erscheint mir auch unter Hinzunahme aller bekannten Fälle das Material noch nicht genügend, um die Frage des Endresultates zu beantworten. Wir wissen genugsam, dass die Totalexstirpation als eine erfolgreiche Operation anzuerkennen ist. Ich selbst will ihre Endergebnisse erst dann abschätzen, wenn eine Beobachtungszeit von 10 bis 15 Jahren für eine grössere Reihe von Fällen übersehen werden kann.

---

[1]) Münchener med. Wochenschr. 1891.

[2]) Berl. klin. Wochenschr. 1891.

[3]) Deutsche Gesellsch. f. Chirurgie. 1892.

[4]) Vergl. Gesellsch. f. Geb. u. Gyn. zu Berlin, 14. Januar 1887.

[5]) Es könnte auffallen, dass die Zahl der vaginalen Totalexstirpationen wegen Carcinom nicht im gleichen Verhältniss wie die Myomoperationen in meinem Material gewachsen ist. Diese Thatsache findet ihre Erklärung darin, dass ich seit Jahren nur dann noch diese Operation übe, wenn ich den Uterus aus einer sicher gesunden Umgebung auslösen kann.

Wie lange das Latenzstadium, bis zum Auftreten des Recidivs, dauert, ist noch nicht festgestellt, gewiss recidiviren die meisten Collumcarcinome innerhalb des ersten Jahres, aber auch nach 2 und nach 3 Jahren kommen Recidive bei bis dahin anscheinend gesunden Frauen vor. Warten wir ab, bis für eine längere Reihe von Jahren wirklich grosse Zahlen vorliegen!

Die Prophylaxe des Carcinom bleibt insofern noch dunkel, als wir die Aetiologie zu deuten ausser Stande sind. Immerhin glaube ich doch, müssen wir gerade mit Rücksicht auf die Möglichkeit maligner Entartung darauf bestehen, alle die eigenthümlichen chronischen Reizzustände in der Schleimhaut und dem Stroma des Collum zu beseitigen, die wir so häufig als den Mutterboden der carcinomatösen Erkrankung wahrnehmen; die chronischen Catarrhe, die Infarcte, die in ihren Anfängen unzweifelhaft gutartigen Neubildungen an der Portio, zumal in demjenigen Alter, das zu der malignen Neubildung überhaupt disponirt ist, einer durchgreifenden Behandlung zu unterwerfen. — Mit Rücksicht auf die vorhin angegebene Entwicklungsweise maligner Entartung, wie *E. Martin* sie in einer ziemlich langen Beobachtungsreihe feststellte, und wie auch ich Gelegenheit hatte, sie des Oefteren in der Praxis zu constatiren, habe ich im Sinne einer Prophylaxe maligner Entartung wiederholentlich Witwen syphilitisch gewesener Ehemänner das Eingehen einer zweiten Ehe widerrathen.

Die Therapie des Carcinoma colli kann nicht nur auf die Zerstörung der Neubildung gerichtet sein, wir müssen den Boden selbst beseitigen. Ich empfehle in den ersten Anfangsstadien aller Carcinomformen des Collum sofort die radicale Behandlung, also die Exstirpation des ganzen Uterus, sobald der maligne Charakter mikroskopisch unzweifelhaft festgestellt ist. Die infra- und supravaginale Amputation des Collum führe ich nur aus, um in derartigen zweifelhaften Fällen das geeignete Material für die Diagnose zu gewinnen; ist letztere aber festgestellt, so schreite ich, wenn irgend möglich, sofort, jedenfalls sobald die ersten Spuren einer neuen Erkrankung eintreten, zur vaginalen Exstirpation des ganzen Uterus.

Auch die glänzende Vertheidigung von *Winter* (a. a. O.) kann mich zu der partiellen Operation nicht zurückführen, da meine praktischen Erfahrungen sich mit den seinen nicht decken.

Die grosse Mehrzahl der Carcinome des Collum kommt zur Behandlung, wenn eine radicale Operation keine Aussicht auf dauernden Erfolg mehr bietet. Gewiss hat *Winter* Recht, die alte Mahnung an die praktischen Aerzte, auf der Hut zu sein gegen das Carcinom bei den ihrer Pflege anvertrauten Frauen, in beredter Weise wieder zum Ausdruck zu bringen. Nur zu oft werden Blutungen im reiferen Alter der Frauen als zur Entwicklung des Climac-

terium gehörig bezeichnet und eine sachverständige Untersuchung unterlassen. Andererseits verbergen eben nur zu oft auch heute noch die Kranken selbst ihre Noth aus Scheu oder Unverstand, besonders unter dem Einfluss des Geredes guter Nachbarinnen oder gar „weiser" Frauen. Theils die Infection der Scheide und ihrer Umgebung, theils die Ausbreitung auf die Ligg. lata und ganz besonders die Entwicklung rosenkranzähnlicher Drüsengeschwülste unter dem Peritoneum unterdrückt jeden Gedanken an radicale Behandlung. Der Versuch, auch in solchen Fällen noch die Exstirpation durchzusetzen, ist nicht blos deswegen zu widerrathen, weil die Aussichten auf radicale Heilung unter diesen Umständen sehr schlecht sind, sondern auch weil jede Art des Vorgehens bei so fortgeschrittener Erkrankung ganz ausserordentlich schwierig ist, und die Gefahren der Operation unvergleichlich viel grösser sind, als bei noch frei beweglichem Uterus. Nur ganz ausnahmsweise nehme ich heute noch in einer solchen Lage die Totalexstirpation vor, wenn die Herde abseits vom Uterus in der Tiefe liegen und die Entfernung der geschwürigen, secernirenden und blutenden Granulationsfläche des Uterus die beste Aussicht auf ein möglichst lange dauerndes Freisein von offenen carcinomatösen Geschwüren bietet.[1])

Angesichts der recht wenig ermuthigenden Thatsache, dass die grosse Mehrzahl der Krebsleidenden viel zu spät zu einer sachkundigen Feststellung ihres Leidens kommen, liegt die Frage nahe, ob man dann überhaupt noch bei Carcinoma colli mehr als eine symptomatische Behandlung mit narcotischen, styptischen und desinficirenden Mitteln einzuleiten habe. Diese Frage muss ich nach meinen Beobachtungen durchaus bejahen, denn wenn wir zur Zeit auch nur einem kleinen Procentsatz solcher Frauen für längere Zeit helfen können, dürfen wir uns die Mühe nicht verdriessen lassen, da wir durch eine operative Behandlung doch unzweifelhaft am besten den Symptomen dieser sogenannten inoperablen Fälle entgegentreten und jedenfalls dadurch auch den sinkenden Muth solcher Unglücklichen eher heben als durch rein medicamentöse Vorschriften.

Solange alle belästigenden Symptome fehlen, wie ich es bei alten Damen zuweilen gesehen habe, verzichte ich auf alle locale Behandlung. Leider sind solche Fälle nur zu selten.

Machen sich Beschwerden geltend, so muss man eingreifen. Dann zwingen auch da, wo keine Aussichten auf Radicalheilung sind, die Blutung, die Absonderung und die Schmerzen zu einer operativen Behandlung.

Die Blutungen, mögen sie absatzweise auftreten oder in einer unaufhörlichen blutigen Absonderung bestehen, kann man nur beherrschen, wenn man die Granulationen entfernt und die freigelegte Infiltrationszone

[1]) Vergl. auch *Winter*, Gesellsch. f. Geb. u. Gyn. 12. Februar 1892. Zeitschr. XXIV.

angreift. Denselben Erfolg kann man nur auf diesem Weg bei abundanter Absonderung und Jauchung aus der Wundfläche erzielen.

Am auffallendsten ist das Verschwinden der Schmerzen, die auch dann, wenn sie durch Morphium nicht mehr gedämpft werden, alsbald nach der Zerstörung der wuchernden Massen nachlassen.

Die Auslöffelung der Granulationen mache ich mit einer scharfen Curette, mit welcher ich nach entsprechender Freilegung der Geschwürsfläche unter permanenter Berieselung die Massen von der indurirten Wand abschabe. Isolirte indurirte Stellen und besonders die zackigen Ränder im Scheidengewölbe werden mit Messer und Scheere geglättet.

Die ausgelöffelte Höhle fülle ich mit losen Wattebäuschen, die in Liqu. ferri sesquichl. in der officinellen Verdünnung getränkt sind und an langen Fäden hängen. Die Füllung wird wie bei einer Zahnplombe festgedrückt.

Zu dem Gebrauch des Liqu. ferri bin ich gekommen, nachdem ich die verschiedensten Cauterien, potentialia und actualia, versucht habe. Ich bin aber aus verschiedenen Gründen von der Anwendung der anderen Aetzmittel zurückgekommen. Zunächst fand ich zuweilen recht erhebliche Schwierigkeiten, mit diesen Aetzmitteln die Blutung zu beherrschen, ja ab und zu führte der Blutverlust bei der Operation oder die bald darnach eintretende Nachblutung zu recht bedrohlichen Erscheinungen: zweimal trat auf der Höhe dieser Anämie der Tod ein. Seitdem ich die gleich zu beschreibende Vernähung anwende, habe ich weder sehr erhebliche Blutverluste bei der Operation, noch auch lebenbedrohende Nachblutungen beobachtet. Zweitens hat die Anwendung der meisten Aetzmittel die grosse Schwierigkeit, dass wir die Wirkung derselben nicht recht in der Hand behalten. So habe ich wiederholentlich im Verlauf der ersten Reconvalescenz, besonders nach Chlorzinkätzung, Verletzungen der Blase und des Mastdarms gesehen, die dann das Uebel noch viel unerträglicher machten, als es voraussichtlich sonst in der nächsten Zeit geworden wäre. Drittens ist die Verheilung nach der Liqu. ferri-Aetzung und auch nach der Umnähung nach meinen Beobachtungen eine sehr viel raschere und vollkommenere.

Nur sehr selten ist bei der Auslöffelung die Blutung erheblich. Früher häufiger als jetzt habe ich mich deshalb zu einer provisorischen Ligatur der Artt. uterinae entschlossen (vergl. oben S. 26).

Man kann dadurch die Blutung auf ein Minimum reduciren. Die Fäden bleiben liegen, bis die Vernarbung der Oberfläche eingetreten und dadurch die Gefahr der Blutung ausgeschlossen ist.

Wenn irgend möglich, vernähe ich die Wandungen der Höhle nach der Abkratzung. Die Vernähung des Uterusstumpfes kann man in zwei Weisen vornehmen: Man zieht den Uterusstumpf herab und sticht die Nadeln vom Rande des Scheidendefectes, unter der ganzen Wundfläche hindurch.

bis zum Rand der Collum-, respective Corpusschleimhaut am Stumpf. Diese so abgeschnürte Wundfläche wird schliesslich durch die energische Zusammenziehung des Fadens vollständig geschlossen und der Rand des inneren Muttermundes mit dem Rand des Scheidendefectes vereinigt (Fig. 137 $a\,a_1$). Ganz ähnlich kann man rings um das Collum mit tiefen, unter der ganzen Wundfläche durchgehenden Fäden die Defecträndер vereinigen und die einer Vernähung mit dem Stumpf unzugänglichen Theile wenigstens innig aufeinander pressen. Bei dieser Art der Vernähung muss immer eine gewisse Beweglichkeit des Corpus uteri vorausgesetzt bleiben. Ist die Beweglichkeit schon nicht mehr genügend frei, so kann man trotzdem noch eine Art von Vernähung vornehmen, indem man die Wundränder in der Scheide in horizontaler Richtung, so gut man kann, in Verbindung mit dem Stumpf vereinigt.

Fig. 137.

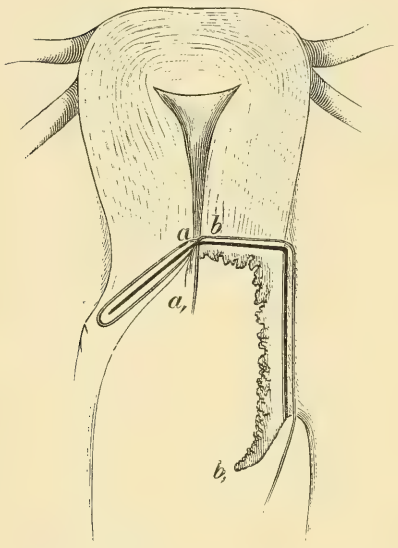


Excision eines sogenannten inoperablen Collumcarcinom mit Vernähung. $a\,b$ Die Ränder des Canales am Corpusstumpf, $a_1\,b_1$ Die Ränder an der Scheide.

Eine andere Art der Vernähung stützt sich auf den ganzen Beckenboden, den man in grosser Ausdehnung wie mit einer Matratzennaht versieht. Ist nämlich die Beweglichkeit so beschränkt, dass man eine Vernähung mit dem Uterusstumpf auch nicht partiell ausführen kann und ist, wie dies in solchen Fällen oft zu sehen ist, die starre Höhle unbeweglich in der Tiefe der Scheide fixirt, so habe ich auch für diese Fälle in den letzten Jahren doch eine Wundversorgung durch Naht allen anderen Blutstillungsmethoden vorgezogen. Ich vernähe dann ringsum von der Scheide aus den tiefen Krater, so dass eine fortlaufende Linie fester Nähte an der vorderen, der hinteren und der seitlichen Scheidenwand rings um die Oeffnung zu liegen kommt (Fig. 138). Ist es möglich, diese

Fig. 138.

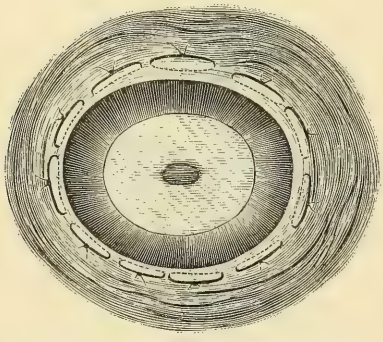

Vernähung des Defectes im Scheidengewölbe.

Nähte ausserhalb des Bereiches der infiltrirten Masse anzulegen, so erscheint mir das als das wirksamste; lässt sich eine solche Vernähung nicht mehr durchführen, so führe ich auch diese Fäden durch die infiltrirten Massen durch, so misslich dann auch die Knotung derselben ist. Die klaffende Höhle wird mit Jodoform oder Liquor ferri ausgetupft und mit Watte vollständig gefüllt. — Bei diesem Vernähen lasse ich gern die sämmtlichen Fäden unverkürzt, um für den Fall einer Nachblutung an ihnen einen Halt zu haben. Die Fadenmasse wird auf die ausgestopfte Höhle gelegt und zum Schluss eine weitere Ausfüllung auch der Scheide mit Watte vorgenommen. Ich bediene mich für diesen Zweck der präparirten Watte, weil diese mir von allen ähnlichen Materialien die wenigsten Unannehmlichkeiten geboten hat. Die Versuche mit Jute oder Gaze und zuletzt mit Holzwolle gaben weniger befriedigende Resultate, so dass ich immer zum Gebrauch der Watte zurückgekehrt bin.

Die Nachbehandlung nach Vernähung ist eine möglichst einfache. In den Fällen vollständiger Uebernähung lasse ich die Patienten acht bis zehn Tage ruhig liegen, nachdem die eingelegte Jodoformgaze oder Tampons am zweiten, spätestens am dritten Tage entfernt worden. In dieser Zeit werden desinficirende Ausspülungen gemacht, in der bei Bettlägerigen üblichen Weise für die Verdauung gesorgt, während die Patienten gleichzeitig kräftig genährt werden. Eventuell wird mit Eisblase oder Morphiumeinspritzungen den auftretenden Schmerzen begegnet. — In allen Fällen von Ausstopfnng der gemachten Höhle mit Watte bleibt diese zwei- bis dreimal vierundzwanzig Stunden liegen, wird dann entfernt und nur in den Fällen hervortretender Neigung zu Blutung durch eine neue Tamponade ersetzt. Sonst werden die Patienten ohne weiteren Verband zu Bett gebracht und bleiben nun noch fünf bis sechs Tage liegen, bei fortgesetzten desinficirenden Einspritzungen, ehe die weitere Ausheilung der Wunde durch Betupfen mit Jodtinctur oder Liquor ferri, durch Bedecken mit Sublimatholzwolle oder Jodoformbäuschen angeregt wird.

Oft genug treten freilich bei solchen so weit fortgeschrittenen Carcinomen, schon ehe es zur vollständigen Vernarbung gekommen ist, Recidiverscheinungen auf. Nur sehr selten, wo dieselbe alsbald starke Blutung und eine profuse Secretion verursachen, habe ich unmittelbar wiederum die Auskratzung und Aetzung vorgenommen. Zuweilen, und das scheint mir ein nicht unerhebliches Resultat der Behandlung dieser sogenannten inoperablen Carcinome zu sein, entwickeln sich die Recidive knotenförmig oder in Gestalt allgemeiner Infiltration unter der intact bleibenden Oberfläche, so dass die Patienten schliesslich zu Grunde gehen, ohne dass offene Wunden in der Scheide zu Tage treten. Oft habe ich auf diese Weise carcinomkranke Personen bis an ihr Lebensende von Blutung und Jauchung, zuweilen sogar von Schmerzen freigehalten.

Den Geruch der abgesonderten Massen kann man mit Jodoform und Sublimat nicht immer tilgen, viel nachhaltiger wirken Bespülung mit Wasserstoffsuperoxyd (3%) und Thymol (1‰).

In den meisten Fällen kommt man mit Einspritzungen mit Acetum pyrolignosum rectificatum, verdünntem Liquor ferri, mit Sublimat, Carbol und Lysol aus, neben dem ausgiebigen Gebrauch von Jodoform, Morphium und dergleichen Mitteln. Nicht selten tragen auch temperirte Sitzbäder und Eingiessungen in das Rectum zur Linderung der Beschwerden dieser Frauen bei. Die Beschwerden der Blase können zu häufigem Katheterismus zwingen, bis die Perforation nach der Scheide endlich Erleichterung bringt. Aehnliche Leiden verursacht die Infiltration der Darmwand, bis auch hier Zerfall eintritt.

Vor einigen Jahren sind von Amerika aus so eigenthümliche Beobachtungen über die elektrolytische Behandlung[1]) auch der Carcinome veröffentlicht worden, dass ich es für geboten gehalten habe, diese Angaben zu prüfen. Ich habe eine recht erhebliche Zahl solcher Carcinome zur elektrolytischen Behandlung gebracht; das Endresultat derselben war immer ein durchaus negatives, so dass ich weitere Versuche in dieser Richtung aufgegeben habe.

Die Complication von Schwangerschaft und Carcinoma colli rechtfertigt auch nach meiner Ansicht die Totalexstirpation, wenn das Carcinom noch vollständig entfernt werden kann.[2]) Bei sogenannten inoperablen Carcinomen Schwangerer können Blutung, Jauchung und Schmerzen den Zustand der Schwangeren unerträglich machen und zwingen dann auch zur Auslöffelung. Damit ist die Fortdauer der Schwangerschaft jedenfalls sehr gefährdet; denn neben den spärlichen Fällen vollständiger Indolenz des Uterus gegen solche Eingriffe folgt doch in der Regel die Ausstossung des Eies auf die Operation am Collum.[3]) Am Ende der Schwangerschaft muss die Therapie sich ganz nach der Ausdehnung des Carcinoma colli richten. Ist dieselbe beschränkt, so kann die Entbindung immerhin per vias naturales erfolgen, und auch bei weit vorgeschrittener Entartung tritt oftmals ganz zuletzt noch eine unerwartete Auflockerung ein, die der natürlichen Austreibung nicht mehr hinderlich wird. Sind aber die ganzen Beckeneingeweide entartet, steht eine Zermalmung der ganzen Weichtheile des Beckens zu erwarten, wenn das Kind durch sie hindurch geführt wird, so ziehe ich die Entbindung

[1]) Amer. Journ. of Obstetr. 1881.

[2]) Ich selbst habe nach dieser Indication nur einmal zu operiren gehabt. Eine zweite Patientin verweigerte die Operation. Siehe zuletzt *Landau-Gottschalk,* Bericht d. geburtsh. Gesellsch. 14. Mai 1886.

[3]) *Benicke,* Zeitschr. f. Geb. u. Gyn. 1877, Bd. I. Vergl. auch *Frommel,* Zeitschr. f. Geb. u. Gyn. V, 158 und *Stratz,* Zeitschr. XII, H. 2 und Sitzungsbericht d. Gesellsch. f. Geb. u. Gyn. 1886.

mittelst des Kaiserschnittes vor, welche, nach Wahl des Zeitpunktes und nach entsprechender Vorbereitung vorgenommen, weitaus günstigere Aussichten für Mutter und Kind bietet.

Eine von *E. Martin*, unter meiner Assistenz 1875 aus dieser Indication operirte Frau starb in Folge der vorzeitigen Auflösung der damals noch unvollkommen präparirten Catgutfäden am 3. Tage p. op. durch Verblutung.

II. Carcinoma corporis.

In einem eigenthümlichen Gegensatz zu der Häufigkeit des Carcinoma colli steht die verhältnissmässige Seltenheit der Erkrankung des Corpus.

Das Corpuscarcinom entwickelt sich ausgesprochen häufig bei älteren Frauen in der Zeit des Climacterium, nur sehr selten ist vor dem 30. Lebensjahre diese Erkrankung zur Beobachtung gekommen. Es findet sich gerade bei älteren Frauen sehr häufig auf klinisch scheinbar gesunder Basis, bei Frauen, welche die senile Involution ohne eine Spur von Beschwerden überwunden haben und nun ohne Veranlassung „wieder anfangen zu menstruiren". Eine an sich unerklärliche Thatsache ist es, dass das Carcinoma corporis verhältnissmässig häufiger bei Nulliparen vorkommt, als bei solchen, die geboren haben.

Fig. 139.

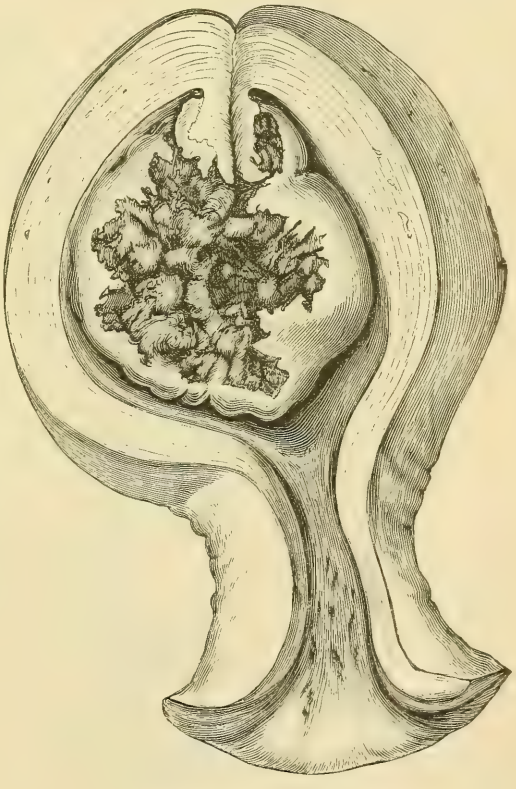

Carcinoma corporis.
Exstirpirt am 28. Febr. 1882, zur Zeit ohne Recidiv.

Pathologisch-anatomisch wissen wir betreffs des Carcinoma corporis, dass überwiegend häufig, wenn nicht immer, die maligne Entartung von den drüsigen Apparaten [1]) ausgeht, mögen diese selbst pathologisch verändert sein oder nicht. Es geht in dem Verlaufe dieser Entwicklung das Carcinom gewiss nicht selten aus glandulärer Endo-

[1]) *C. Ruge* und *J. Veit*, Zeitschr. f. Geb. u. Gyn. VI. 261 und *Veit*, Deutsche med. Wochenschr. 1883, Nr. 1.

metritis hervor, so dass dadurch jene Erkrankung eine eigenthümliche Illustration erfährt (Fig. 139 und 140). Gerade hierbei ist der Uebergang aus dem Adenom in Carcinom mikroskopisch wiederholentlich constatirt worden.

In der Regel verläuft das Carcinoma corporis als eine diffuse Infiltration, nur selten kommt es dabei zu einer stärkeren Prominenz umschriebener Theile, d. h. zu einer polypösen Gestaltung. Für das Carcinoma corporis ist der rasche Zerfall charakteristisch, so dass tief ausgefressene Ulcerationen entstehen, in deren Umgebung das infiltrirte Uterusgewebe für den Zerfall vorbereitet wird. Auf diesem Wege rückt das Corpuscarcinom viel häufiger bis an das Peritoneum und ergreift dieses, ehe es auf das Collum sich ausbreitet und von da aus dem untersuchenden Finger zugänglich wird (Fig. 140).

Fig. 140.

Querschnitt vom Präparat Fig. 139.

Die Symptome des Corpuscarcinom sind Blutung und vermehrte Absonderung. Die Blutung kann bei jüngeren Frauen auch in dem Typus der Menstruation auftreten, bei älteren entwickelt sie sich in der Form einer blutigen Beimischung zum Ausfluss, die sich zuletzt bis zum abundanten Blutabgang steigert. Die Absonderung unterscheidet sich anfänglich nur wenig von der bei Endometritis, späterhin nimmt sie einen eigenthümlich aashaften Geruch an, enthält sehr häufig grössere und kleinere Partikel von der ulcerirten Oberfläche. Sie kann gelegentlich im Corpus oder im Collum sich stauen und hier eine gewaltige Höhle bilden, ohne deswegen auf diese Theile die maligne Neubildung zu übertragen. Die Schmerzen hängen nicht sowohl mit dem Weitergreifen der Neubildung an sich zusammen, als damit, dass der Uterus durch die Infiltration in dem Bestreben, seinen Inhalt zu entleeren, verhindert wird, und andererseits damit, dass die Erkrankung das Peritoneum ergreift und nun peri-

toneale Reizungserscheinungen mit dem Auftreten der malignen Infiltration des Peritoneum verbunden sind, die zu Verwachsungen mit den an dieser Stelle anliegenden Nachbargebilden führen.

Fig. 141.

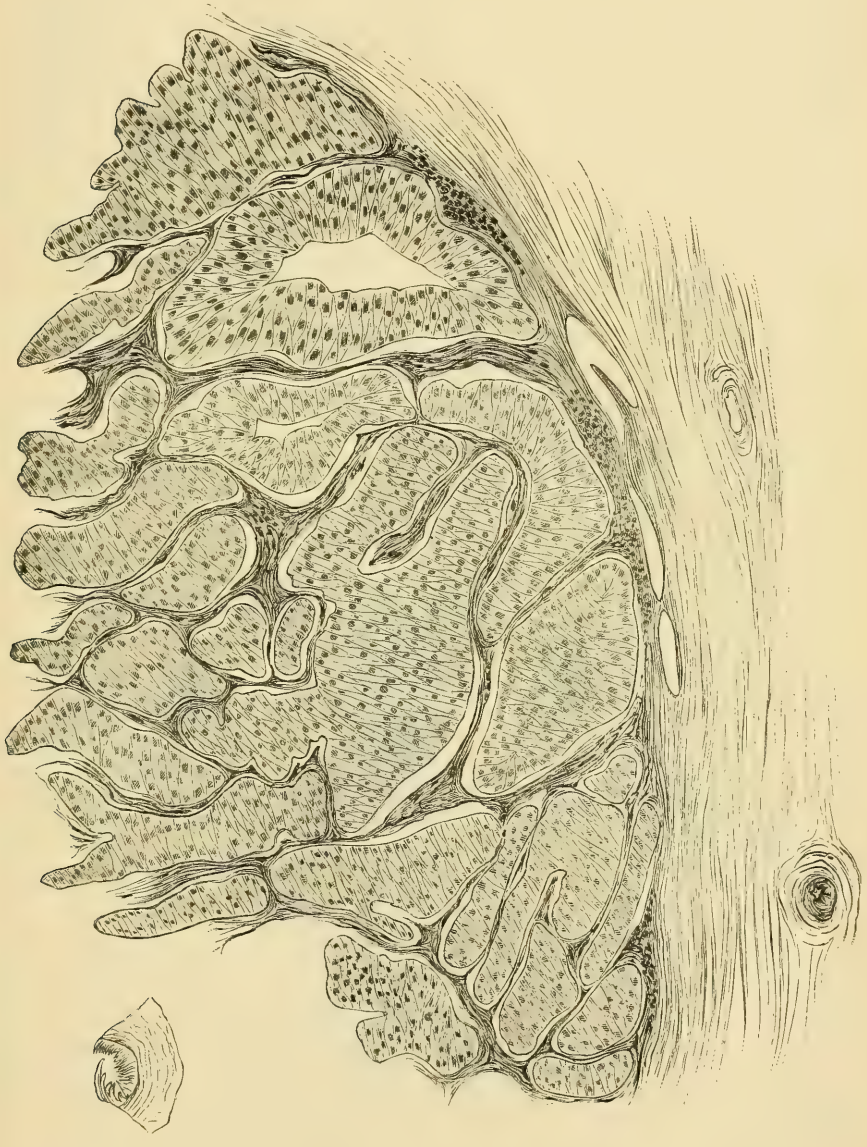

*a*

Mikroskopisches Bild nach *C. Ruge* u. *J. Veit*. *a* Natürliche Grösse des Präparates.

Keines der klinischen Symptome genügt, um allein die Diagnose des Corpuscarcinom sicherzustellen. Es muss freilich auffallen, wenn

sich bei Frauen im oder nach dem Climacterium unregelmässige Blutabgänge einstellen. Ist das Collum uteri gesund, finden wir das Corpus etwas vergrössert, eigenthümlich weich, empfindlich, entleert sich aus dem Corpus ein quantitativ zunehmender und übelriechender Ausfluss, der mit Blut untermischt ist, können wir eventuell auf der Oberfläche des Uterus schon knollige Verdickungen oder flächenhafte Infiltration wahrnehmen, so muss der Verdacht auf Corpuscarcinom wach werden. Volle Sicherheit gewinnen wir aber erst durch die Auskratzung und mikroskopische Untersuchung der ausgekratzten Partikel (Fig. 141). Bei einer solchen Auskratzung ist extreme Vorsicht geboten, denn die infiltrirte und zerfallende Basis des Carcinom wird leicht durchbrochen und dann eine Communication zwischen dem Uterus und der Bauchhöhle hergestellt, welche die Katastrophe in der Regel sehr beschleunigt, falls nicht schon durch die peritonitische Reizung der Uterus mit seiner Nachbarschaft verlöthet und die erkrankten Stellen dadurch gegen die übrige Bauchhöhle verlegt sind.

Die Therapie des Corpuscarcinom kann nur darin bestehen, den Erkrankungsherd zu beseitigen. So lange die Erkrankung noch nicht auf die weitere Umgebung übergegriffen hat, kann man wählen zwischen der vaginalen Exstirpation und der supravaginalen Amputation. Die Exstirpation von der Scheide ist in diesen Fällen nicht selten wegen der Grösse des erkrankten Uterus und der Morschheit des Gewebes recht schwer. Dazu kommt oft eine sehr beschwerliche Enge der Scheide. Bei wesentlicher Volumenveränderung des Corpus kommt deshalb die Exstirpatio uteri per laparatomiam in Frage.

Das günstige Resultat der Exstirpation bei Corpuscarcinom findet seine Erklärung wohl in der anatomischen Lage des Corpus. Mein einziger Fall von Recidiv bot erst 4 Jahre nach der Exstirpation die Anfangssymptome der carcinomatösen Entartung in dem einen zurückgebliebenen Ovarium.

Wenn die Erkrankung des Uterus über die Möglichkeit einer radicalen Entfernung hinausgegangen ist, kommt lediglich eine symptomatische Behandlung in Frage, und hier würde es sich meist auch darum handeln, mit grosser Vorsicht die Uterushöhle abzuschaben und die freigelegte Infiltrationszone mit ätzenden Substanzen, besonders Liquor ferri, zu behandeln, um, wenn auch nur vorübergehend, Blutung und Jauchung aufzuhalten.

### c) Sarcom des Uterus.

Die sarcomatöse Erkrankung wird am Uterus theils in der Form des Sarcom der Uterusschleimhaut beobachtet, theils in der des Uterus-

parenchym.[1]) Diese sarcomatösen Erkrankungen gehören immerhin zu den grossen Seltenheiten, so dass bis jetzt nur eine verhältnissmässig sehr beschränkte Zahl von Beobachtungen vorliegt.

*a)* Das Sarcom der Schleimhaut entwickelt sich frühzeitig und in eigenthümlich auffallender Weise vorzüglich bei Nulliparen. Es scheint, dass das Sarcom wesentlich aus den interglandulären Bindegewebszellen hervorgeht. Meist entwickelt sich die rundzellige Form des Sarcom, seltener die spindelzellige zu solchen in die Uterushöhle vorspringenden Wucherungen, welche zu den eigenthümlichen, bei Schleimhautpolypen zu beobachtenden Erscheinungen führen können. In anderen Fällen kommt es zu einer ausgedehnten, flächenhaften Wucherung, die durch Zerfall die Uteruswand zerstören kann, auf diesem Wege unter das Peritoneum gelangt und von da aus weitergreift.

Die Symptome dieser Sarcomform sind Ausfluss und Blutung. Das dritte Symptom maligner Erkrankung, der Schmerz, kann fehlen, tritt aber auch wie in einem meiner Fälle ganz eigenthümlich in den Vordergrund. Diese Frau klagte über einen unerträglich heftigen Schmerz im Unterleib, der einen periodischen Charakter annahm und allein die Kranke zur Operation drängte, während Blutabgang und Absonderung bei ihr in nur mässigen Grenzen geblieben waren.

Fig. 142.

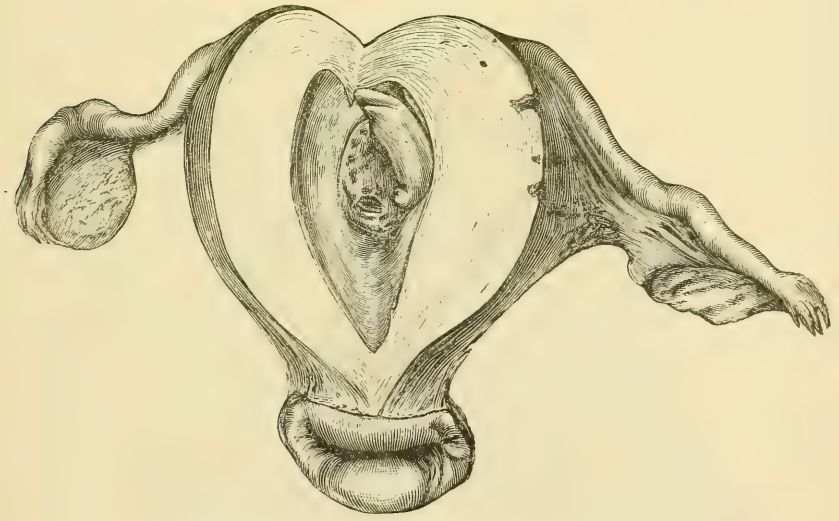

Sarcoma corporis fibroma. Exstirpirt am 3. Febr. 1884.

Der Befund bei dem Sarcom unterscheidet sich nur wenig von dem bei anderweiten malignen Erkrankungen. Der Uterus wird ver-

[1]) Vergl. auch *Schröder,* Lehrbuch. VII, S. 320; *Keller,* Zeitschr. f. Geb. u. Gyn. XX; *Kleinschmidt,* Archiv f. Gyn. XXXIX; zuletzt *Sänger,* Centralbl. f. Gyn. 1891, S. 481 und *Pfannenstiel,* Ebenda, S. 855.

dickt gefunden, empfindlich, das Collum klafft. Der Finger stösst im Muttermund und darüber auf eigenthümliche, schwammige Wucherungen. Aber auch hierin ist eine charakteristische Eigenthümlichkeit nicht zu finden, und nur die mikroskopische Untersuchung gewährt die Möglichkeit einer Diagnose (vergl. Fig. 144). — Die Diagnose zwingt besonders nach vorausgegangenen Aborten zu grösster Vorsicht, umsomehr, als die Prognose der Sarcome eine absolut zweifelhafte ist.

Fig. 143.

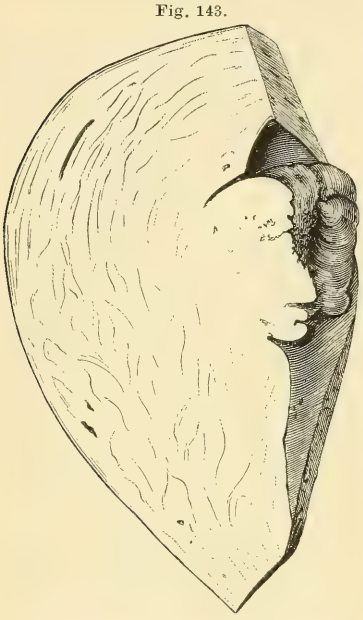

Seitenansicht des vorigen Präparates.

Die Therapie ist ähnlich wie bei dem Carcinom auf die Exstirpation des Erkrankten zu richten; eventuell ist symptomatisch durch Zerstörung der erkrankten Theile, wenn auch nur vorübergehend, Blutung, Jauchung und Schmerz zu unterbrechen.

*b)* Das Sarcom des Uterusparenchym, von *Schröder* „fibroides Sarcom“ genannt, besteht wesentlich in einer sarcomatösen Entartung

Fig. 144.

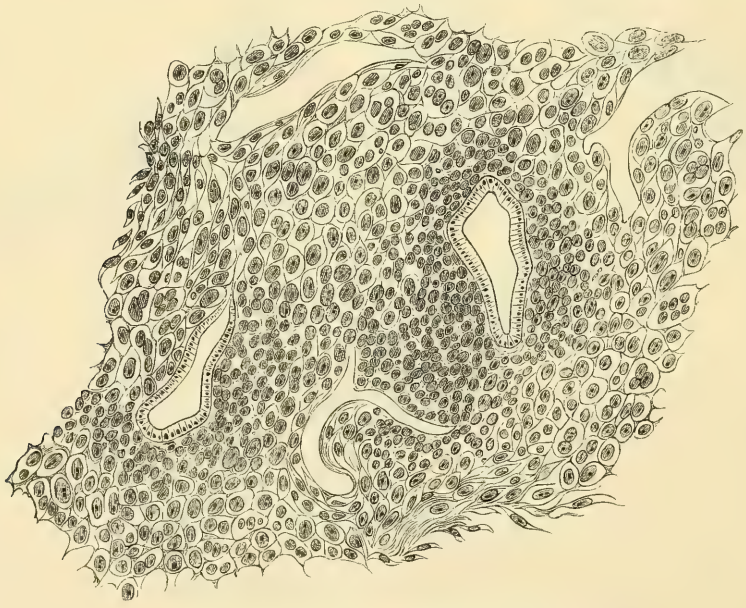

Mikroskopisches Bild des Vorigen. Vergr. 450.

circumscripter Fibromyome. Zwei Fälle meiner Beobachtung (s. oben)

(Fig. 141 u. 142) bestätigen die diesbezüglichen Ausführungen *Schröder's* in auffälliger Weise. Dieses fibroide Sarcom entwickelt sich wie das Fibromyom wesentlich im Corpus und lässt makroskopisch in den Frühstadien nur die Veränderungen erkennen, welche dem Fibroid eigenthümlich sind. Die dadurch gebildeten Tumoren liegen dicht unter der Schleimhaut, drängen dieselbe wie Polypen vor, zeigen eine homogene, blasse Schnittfläche mit gleichmässig feuchtem Glanz und entspringen mit breitem Stiel continuirlich aus dem Uterusparenchym.

Die maligne Degeneration kann sich auch in dünn gestielten, fibrösen Polypen entwickeln. Mikroskopisch zeigen die Durchschnitte Rundzellen- oder Spindelzellenwucherung zwischen den fibromyomatösen Bestandtheilen und den Drüsen (Fig. 144). Die Zellenwucherungen liegen auch wohl in grösseren Haufen zusammen. — Auch für diese Form sind Blutung und Jauchung charakteristisch; ferner das schnelle Wachsthum der Gebilde. Schmerzen können dabei ähnlich wie bei Polypenbildung überhaupt bestehen, so dass auch in der äusseren Erscheinung sich diese Form des Sarcoms an das Fibroid nicht selten anlehnt.

Die Therapie ist dieselbe wie bei den anderen malignen Erkrankungen.

### d) Tuberculose des Uterus.

Die Tuberculose des Uterus bietet kaum an sich erhebliche und charakteristische Erscheinungen. Diese Form der Localisation der Tuberculose tritt gegenüber der in den anderen Organen wesentlich zurück (vergl. tuberculöse Erkrankung der Tuben). Für die Diagnose ist der Nachweis von Bacillen entscheidend.

In einem eigenartig einzigen Fall hat *Zweifel*[1]) ein lupöses Geschwür des Cavum uteri constatirt.

---

[1]) Centralbl. f. Gyn. 1890, 794; vergl. die Neueren Beobachtungen von *Haidenthaller*, Wiener klin. Wochenschr. 1890, S. 658 und von *Guzzoni*, Centralbl. f. Gyn. 1891, S. 553.

# IV. Operationen in der Scheide.

## 1. Blasenscheidenfisteln.

Die Defecte in der Wand zwischen Blase und Genitalcanal sind fast ausschliesslich Folgen von Verletzungen während der Geburt. Sehr selten handelt es sich dabei um unmittelbar durch instrumentelle Hülfen gesetzte Perforationen der Scheidenwand, in der Regel entsteht unter der Wirkung des Geburtsherganges selbst eine Drucknecrose in derselben, welche nach mehreren Tagen zum Ausfall des necrotisirten Gewebes und zur Herstellung einer Fistel führt. Demnach sind die Fisteln das Ergebniss spontaner Geburtsvorgänge.

Durch die lange Dauer des Druckes zwischen Frucht und vorderer Beckenwand erfolgt die Necrotisirung des hinter und über der Symphyse eingeklemmten und stark gedehnten Gewebsabschnittes. Mit dieser Annahme stimmt auch die Beobachtung überein, dass die Fisteln am häufigsten in denjenigen Landstrichen sind, in welchen die spärliche Verbreitung der Aerzte die Kreissenden einer übermässig langen Dauer erschwerter Geburten aussetzt. Unzweifelhaft führen kurzdauernde Quetschungen nur verhältnissmässig selten zu einer so tiefgreifenden Necrose, dass daraus eine Communication mit der Blase entsteht. — Unter den anderen Ursachen von Fistelbildung nenne ich das Tragen von Pessarien, besonders des *Zwang*'schen Pessars — durch welches ich bis jetzt 9mal Fisteln verursacht sah —, dann Erkrankungen der Blase selbst im Anschluss an Steinbildung, Verschwärung der Blasenschleimhaut. Ebenso führen geschwürige Zerstörungen vom Genitalcanal aus zu der Entwicklung von Fisteln; eine nicht ganz seltene Veranlassung bildet endlich der Zerfall der Scheidenwand in Folge von Carcinom.

Eine von mir beobachtete Fistel verdankte einer Garnspule ihre Entstehung, welche in masturbatorischer Absicht in die Scheide geschoben war. Andere Fisteln entstanden durch das Wandern von Unterbindungs-

fäden nach Laparatomien; gerade diese zeichnen sich durch die Tendenz zu spontaner Verheilung aus.

Die Blase wird während der Geburt so weit aus dem kleinen Becken in die Höhe gezogen, dass meist nur ihr unterster Rand hinter die Symphyse kommt, dort also, wo der vorliegende Kopf die Quetschung vollbringen kann. In sehr seltenen Fällen ist die Blase noch mit einem grösseren Abschnitte ihrer hinteren Wand in dem Bereich dieses Druckes oder andererseits die Harnröhre weiter als mit ihrem Orificium internum hier anzutreffen. Von Seiten des Genitalschlauches kommt das Corpus uteri kaum in Betracht, ja es lässt sich, angesichts der Verbindung zwischen Blase und Uterushals, nur bei pathologischen Verhältnissen annehmen, dass eine Communication zwischen dem Corpus und der Blase entstehen kann. Auch das Collum kommt nur sehr selten weiter als im Bereiche seiner Lippen in Gefahr, gequetscht zu werden. Am häufigsten betrifft die Quetschung das Scheidengewölbe und die vordere Scheidenwand in ihrer ganzen Ausdehnung. Sehr selten geräth der Ureter in den Bereich der gequetschten Stelle, so dass er an der Necrotisirung und Fistelbildung theilnimmt.

Die Fisteln liegen, entsprechend den unregelmässigen Verziehungen während des Geburtsvorganges selbst, bald median-, bald lateralwärts, ihr Verlauf ist meist ein sehr kurzer, die Ränder sind narbig verzogen, das Lumen der Oeffnung kann zwischen einer haarfeinen Weite bis zu einer die ganze Scheidenwand einnehmenden Grösse schwanken. Die Narbenverziehung bewirkt ganz ausserordentlich verschiedenartige und unregelmässige Formen der Fisteln. In der Regel drängt sich die Blase in die Fistel hinein, sobald dieselbe einigermassen ausgedehnt ist, und erscheint als eine hochrothe, sammtartige Masse in dem Lumen der Scheide. — In einzelnen Fällen zeigt der Urin fortgesetzt eine normale Beschaffenheit und dementsprechend die Scheidenschleimhaut und die Vulva eine nicht sehr erhebliche Reaction gegenüber der fortdauernden Benetzung mit dieser Flüssigkeit. In anderen Fällen tritt, besonders bei Zersetzung des Urins, intensive Reizung in den davon bespülten Theilen auf; es kann zu ausgedehnten Verschwärungen und grossen Defecten kommen, in welchen sich harnsaure Salze niederschlagen und dadurch eine manchmal sehr ausgedehnte Incrustation anhäufen.

Die Bedeutung der Fisteln ist sehr verschieden, je nach ihrem Sitze. Die häufigste Form dürfte nach dem Gesagten die Blasenscheidenfistel sein (Fig. 145). Diese Fisteln sind einfach rundlich oder oval, auch wohl durch die Narbenschrumpfung spaltartig verzogen. Der Fistelcanal ist in der Regel selbst nur kurz, die Ränder zu feinen Linien ausgedehnt. Die Fistel läuft schräg durch das Septum vesicovaginale. In anderen Fällen liegt sie dicht vor dem Collum uteri im

Gewölbe (tiefe Blasenscheidenfistel) (Fig. 146). Viel unregelmässiger in ihrem Verlaufe und der Beschaffenheit ihrer Ränder werden

Fig. 145.

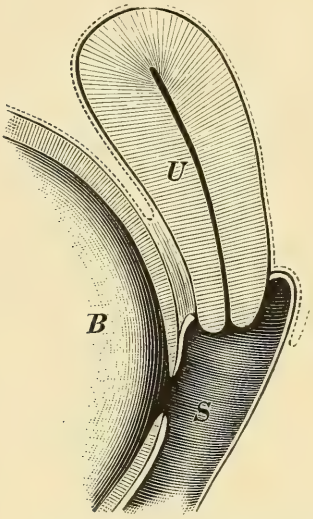


Fig. 146.

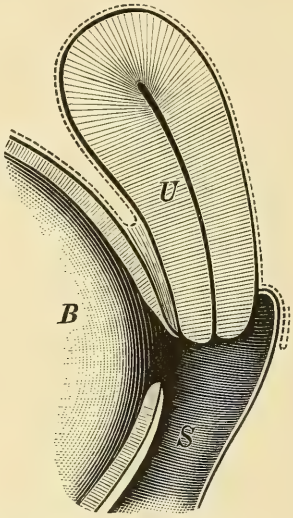


Nach *Schröder*, Handbuch der Krankheiten der weiblichen Geschlechtsorgane.
*B* Blase. *S* Scheide. *U* Uterus.

die Fisteln, sobald der Uterus an denselben theilnimmt. Bei solchen Blasen-Gebärmutter-Scheidenfisteln (Fig. 147) kann ein Theil der vorderen Lippe abgesprengt sein oder es kann die Fistel in der

Fig. 147.

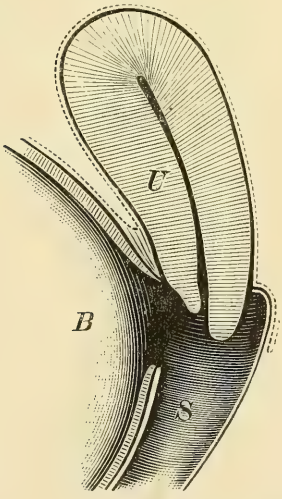


Fig. 148.

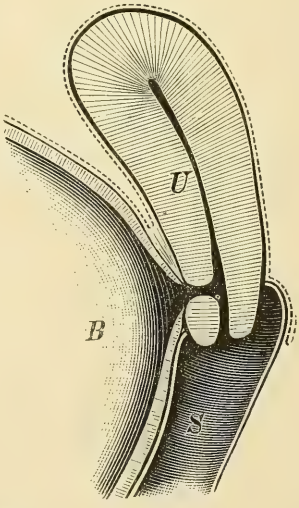


Nach *Schröder*, Ebenda.

Tiefe des Collum münden und dabei die Configuration des äusseren Muttermundes annähernd erhalten bleiben.

Die Blasencervixfisteln (Fig. 148) sind wahrscheinlich nicht so selten, als man aus den Literaturberichten schliessen möchte.[1]) Nach einer nicht kleinen Zahl von schweren Geburten bei engem Becken hören wir die Wöchnerin am 3. bis 5. Tage über Incontinenz der Blase und Harnabfluss durch die Scheide klagen. Dabei ist es schwer festzustellen, ob das Lochialsecret durch den aus der mangelhaft schliessenden Urethra inscie abfliessenden Urin oder durch solchen aus einer Fistel verunreinigt wird. Zudem lässt die langsame Reconvalescenz von der schweren Geburt es inopportun erscheinen, sofort die Patientin aus dem Bett zu nehmen, um den Thatbestand zu constatiren. Nach weiteren 4—6 Tagen verschwindet diese Beschwerde vollkommen; übrigens haben die Patienten stets ein gewisses Quantum Urin durch die Harnröhre entleert. Wenn dann die Frauen das Bett verlassen, sind diese Klagen verstummt. Wahrscheinlich ist das Harnträufeln in derartigen Fällen meist auf solche Traumata zurückzuführen. Gerade diese Blasencervixfisteln sind aber nach meiner Ueberzeugung eigenthümlich disponirt, spontan zu heilen, indem bei der Umbildung des Collum, der Verdickung seiner Wand, den Veränderungen der Lage des puerperalen Uterus die Fistelcanäle ausgezogen und verlegt werden; damit wird die Spontanheilung eingeleitet.

Fig. 149.

Urethra-vaginale Fistel.

Die Verletzungen der Harnröhre sind in der Regel nur Theilerscheinungen der Blasenscheidenwand-Verletzungen, aber die Harnröhre kann dabei in grosser Ausdehnung zerstört werden und der Rest derselben auch wohl verwachsen, so dass nur ein blind endigender Recessus von der Harnröhre noch übrig bleibt (Fig. 149). Aehnliche Verwachsungen und Verzerrungen kommen übrigens auch in der Scheide selbst vor und sogar in der Blase, so dass die Configuration aller dieser Gebilde in einer ganz unregelmässigen

[1]) *A. Martin,* Zeitschr. f. Geb. u. Gyn. IV, S. 320.

Weise verändert wird. Es bilden sich Verlegungen des Lumen, Verlöthungen mit den Nachbargebilden und ausgedehnte narbige Stenosen nicht selten im Anschluss an die schwere Geburt, welche zur Herstellung der Communication geführt hat.

In der letzten Zeit habe ich 2mal Harnröhrenfisteln nach Colporhaphien gesehen. Ohne dass in dem Verlauf der Reconvalescenz irgend ein Grund zu der Annahme einer während der Operation erfolgten Verletzung der Harnröhre, auch nur durch einen Nadelstich, sich ergeben hatte, trat bei den sehr decrepiden Frauen, die Beide einen sehr bemerkenswerthen Fettschwund der Genitalien erkennen liessen, eine Ulceration am Harnröhrenwulst hervor, welche sich schliesslich zu einer Harnröhrenfistel entwickelte.

Die Harnleiterfisteln liegen hoch oben im Scheidengewölbe, zur Seite des Collum uteri. Meist sind sie feine Oeffnungen, welche schräg die Scheidenwand durchbohren. Sie sind in dem sie umgebenden Narbengewebe oft schwer freizulegen; sie werden dadurch erkannt, dass aus ihnen der Urin stossweise sich entleert. Zuweilen werden sie durch die narbige Umgebung so verzogen, dass nur bei gewissen Körperhaltungen der Urin nach der Scheide austritt, während er in anderen Fällen vollständig durch diesen Weg abfliesst.

Das wesentliche Symptom der Blasenscheidenfisteln ist der unwillkürliche Harnabfluss. Dieser tritt nur sehr selten unmittelbar nach der Geburt auf, sehr viel häufiger entwickelt er sich zwischen dem 3.—5. Tage. Dann kommt es auch bei Blasenscheidenfisteln vor, dass der Urin nur während einer bestimmten Körperhaltung durch die Scheide, im Uebrigen aber in normaler Weise durch die Harnröhre entleert wird. Zuweilen kommt auch nur tagweise der unwillkürliche Harnabfluss vor, während er an anderen Tagen bis auf geringe Spuren durch die Urethra entleert wird. Bei grösseren Fisteln entleert sich allerdings wohl immer die ganze Masse des Urins per vaginam. Harnröhrenfisteln entleeren Urin nur, wenn die Blase überhaupt entleert werden muss, und erfolgt bei ihnen der Abfluss nur dann in pathologischer Weise. Bei Harnleiterfisteln entleert sich in der Regel eine nicht übermässige Quantität Urin durch die Scheide, während der von dem anderen gesunden Harnleiter in die Blase entleerte Urin in der gewöhnlichen Weise die Blase füllt und zeitweilig zu ihrer Entleerung drängt. — Die Verschiedenheit in der Wirkung auf die vom Urin benetzten Theile erwähnte ich schon vorhin. Meist wird der Urin in der Scheide zersetzt und umgibt diese unglücklichen Frauen mit einem sehr prägnanten Geruch, so dass man die Diagnose schon von Weitem stellen kann. Auf das Fortpflanzungsgeschäft haben derartige Fisteln nicht unbedingt eine nachtheilige Wirkung; solche Frauen können schwanger werden und entsprechend den Verhältnissen des Beckens und den Verziehungen der Weichtheile gebären.

Die Diagnose der Blasenscheidenfisteln ist meist eine unmittelbar gegebene. Bei kleinerer Ausdehnung der Fistel kann die Feststellung grosse Schwierigkeiten machen: es gelingt dann auch wohl bei einer einfachen Freilegung des Scheidengewölbes mittelst Halbrinnen und Scheidenhaltern überhaupt nicht, die Communication zu entdecken, erst mit der Sonde, oder durch Einspritzungen gefärbter Flüssigkeiten in die Blase wird die Fistel dem Auge wahrnehmbar. In anderen Fällen ist durch die Narbenverziehung die Fistel schwer unzugänglich geworden, so dass man erst die Narbenzüge spalten und dehnen muss, um das Scheidengewölbe überhaupt zugänglich zu machen. Besondere Schwierigkeiten können die Blasencervixfisteln und die Harnleiterfisteln machen. Bei den ersteren kommt man mit der Sonde meist zum Ziel, bei den letzteren ist oft eine sehr geduldige Untersuchung nöthig, bei welcher dann die tropfenweise, eigenthümlich sprudelnde Entleerung des Urins wahrgenommen wird; schliesslich kann man auch in diesen Fällen durch die Sondirung die Natur der Fistel feststellen. Eine wesentliche Erleichterung bringt die Beleuchtung der Blase mit dem *Nitze*'schen elektrischen Cystoskop.

Die Prognose ist nicht so schlecht, wie es scheinen könnte: wahrscheinlich bekommen wir überhaupt nur den Theil der Fisteln zur Beobachtung und Behandlung, welcher nicht spontan heilt, und doch kann die Spontanheilung auch nach längerem Bestehen durch Narbenbildung, Verziehung der Fistelränder und Verlegung derselben bei einem allerdings schwer abzuschätzenden Bruchtheil solcher Fisteln eintreten.

Die Heilung auf operativem Wege hat seit der Einführung des *Sims*'schen Speculum[1]) und vornehmlich unter dem Einflusse von *Simon*[2]) eine grosse Sicherheit erreicht, so dass die Prognose auch der nicht spontan heilenden Fisteln eine wesentlich günstigere geworden ist.[3])

Therapie. In frischen Fällen kann man den Versuch machen, durch die Einlegung eines *Nélaton*'schen Katheters in die Blase und das längere Liegenlassen desselben, eventuell bei Seiten- oder Bauchlagerung, die spontane Verheilung der Fistel zu unterstützen. Ist auf diesem Wege die Fistel nicht zur Verheilung gekommen, so kann man weiter versuchen, durch Aetzung der Fistelränder Narbenverziehung und eventuell völligen Verschluss durch Retraction herbeizuführen. Zu diesem

[1]) *Sims* hat das Verdienst, eine klare Freilegung der Fistel zuerst durchgeführt zu haben; seine Silberdrahtnaht erscheint dabei weniger bedeutungsvoll. Amer. Journ. of med. sc. Jan. 1852.

[2]) *Simon* hat durch die exacte Anfrischung und sorgfältige Naht die Fisteloperation ganz wesentlich gefördert. Ueber die Heilung der Blasenscheidenfistel. Giessen 1845 und Rostock 1862 u. a. a. O.

[3]) Vergl. *Hegar* und *Kaltenbach*, Operative Gyn. Ed. III, 648.

Zweck wird die Fistel mit Arg. nitric., Jodtinctur, Wiener Aetzpaste oder dem Glüheisen bestrichen und theils der Fistelcanal selbst, theils eine etwa 1 Cm. breite Zone des Vaginalrandes der Fistel auf diese Weise in Zwischenräumen von mehreren Tagen gebeizt.

Nicht selten heilen frische Fisteln dabei in drei bis vier Wochen. Erst nach einem solchen Versuch verzweifle ich an der Möglichkeit einer Heilung auf dem Wege der Aetzung und greife zum Messer. In der Regel vergehen 6 bis 8 Wochen nach der Geburt, ehe man die Operation unternimmt.

Die Vorbedingung für die operative Behandlung der Blasenscheidenfisteln ist eine vollständige und ausgiebige Freilegung der Oeffnung von der Scheide aus. Es wird demnach nur in denjenigen Fällen, in welchen eine ausgedehntere Narbenverziehung des Beckenbodens nicht besteht, unmittelbar die Operation unternommen werden können. Sind Narbenverziehungen eingetreten und ist die Scheide verlegt, ist der Beckenboden durch die von der Fistel ausgedehnten Narben in unregelmässiger Weise seitlich fixirt und wenig dehnbar, ist es nicht möglich, die Fistelränder in freier Weise dem Auge zugänglich zu machen, so muss der Operation eine Vorbereitungscur vorangehen. Auf jeden Fall muss, bevor die Operation unternommen wird, der Entzündungszustand in der Umgebung der Fisteln und der äusseren Genitalien geheilt sein. Sitzbäder, Bettruhe der Patienten, Bestreuen der Wunden der Scheide mit Jodoformpulver, eine Besserung der Beschaffenheit des Harnes sind unumgängliche Vorbereitungen. Behufs Freilegung der Fisteln bei Narbenverbindungen hat *Bozeman*[1]) eine Methode der Vorbereitung angegeben, welche zu ganz ausserordentlichen Resultaten geführt hat. Durch allmälige Ausweitung der Narben, durch die Lösung pathologischer Verbindungen und die methodisch geübte Freilegung der Fistel hat *Bozeman* eine grosse Anzahl von Blasenscheidenfisteln, deren directe Heilung früher unmöglich erschien, für die Radicalbehandlung zugänglich gemacht.

Die Operation wird in den gewöhnlichen Fällen von Blasenscheidenfistel in Steissrückenlage ausgeführt. Scheidenhalter legen das Operationsfeld frei, Kugelzangen spannen es; von der Blase her dient eine Sonde oder ein Katheter zur Orientirung. Eine permanente Irrigation erspart das Abtupfen der Schnittflächen. Man schneidet den Fistelrand als einen vollständigen Ring aus und entfernt alles starre Gewebe. Dementsprechend breitet sich immer die angefrischte Fläche weiter in der Scheide aus, als in der Blase; Blasenschleimhaut wird nur dann

[1]) Remarks on vesico-vag. fist., 1856, zuletzt Annal. de Gyn. Paris 1876, VI, S. 108—116. Siehe auch *Bandl*, Zur Operation der Blasenscheidenfisteln. Wien 1878 und *Pawlik*, Zeitschr. f. Geb. u. Gyn. VIII.

mit fortgeschnitten, wenn auch hier Narbenbildung aufgetreten ist. Je nachdem wird die Schnittführung steiler oder flacher sein müssen und auch die Masse des zu excidirenden Stückes schwanken. Die Vernähung der Fisteln nimmt man in der Richtung vor, in welcher die Fistelränder sich ohne Spannung am leichtesten aneinanderlegen. Dann führt man die Nadel in genügender Entfernung unter den angefrischten Flächen hindurch, an der Grenze zwischen Wundfläche und Blasenschleimhaut, und stösst sie genau dementsprechend auf der anderen Seite heraus. Es lässt sich kaum umgehen, die nöthigen Fäden alle nebeneinander zu legen, ehe man zu ihrer Knotung schreitet. Nach meiner eigenen, allerdings nur einige 20 Operationen umgreifenden Erfahrung ist es weniger wichtig, Nadel dicht an Nadel zu legen, als durch wenige gut liegende Fäden die genaue Adaptirung der Wundränder zu erzielen. Ich benütze zu diesen Nähten Silberdraht, welcher mit den Drehapparaten von *E. Martin* (Fig. 150) geschlossen wird. Die Drahtfadenenden biege ich in sich selbst zusammen und schütze sie nicht weiter. Nach der Scheide hin wird die innige Vereinigung der Wundränder durch nachgelegte oberflächliche Catgutfäden gesichert.

Fig. 150.

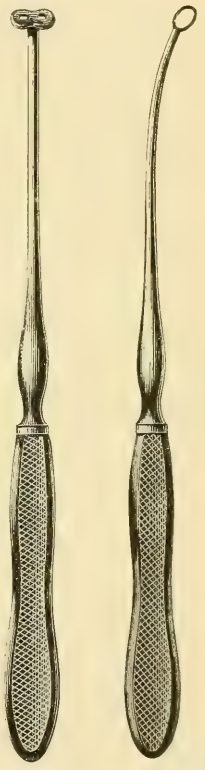


Drehapparat nach *E. Martin*.

Nach Abschluss der Operation fülle ich die Blase mit warmen Wasser, um die Continenz zu prüfen.

Die Nachbehandlung ist sehr verschieden geleitet worden. Während die Einen einen permanenten Katheter einlegen, Andere den Urin mittelst des Katheters lange Zeit entleeren wollen, begünstigen wieder andere eine spontane Urinentleerung von Anfang an. Ich habe nach diesen drei Richtungen hin Erfahrungen gemacht. Wenn irgend möglich, lasse ich die Kranken von Anfang an spontan uriniren. Man darf sie hierzu aufsitzen lassen. Es ist nicht nöthig, ja oft sogar unerwünscht, die Kranken in der Rückenlage zu halten; sie dürfen sich bald vorsichtig auf die Seite legen. Nach 8—10 Tagen können sie aufstehen. Die Entfernung der Fäden wird am 12.—14. Tage begonnen.

Auch bei den Harnfisteln ist der Versuch gemacht worden, die Methode der Lappenspaltung anzuwenden. *Walcher*[1]) hat Blase und Scheide getrennt, nachdem er den Fistelrand excidirt und dann die

[1]) Centralbl. f. Gyn. 1889, Nr. 1.

beiden Oeffnungen isolirt vernäht; *Fritsch* [1]) hat ohne diese Excision den Lappen gespalten.

Die Complicationen der Operation können zunächst aus sehr ausgedehnter und sehr unregelmässiger Gestalt der Fisteln hervorgehen. Man muss es vermeiden, den Defect allzu gross zu gestalten und sich eher der Configuration der Fisteln anschmiegen, als aus der Fistel selbst irgendwie ein bestimmtes Formgebilde herausschneiden. Ist die Harnröhre verschlossen oder verlegt, so muss die Eröffnung derselben und vollständige Sicherung ihrer Leistungsfähigkeit der Operation vorhergehen.

Zur Deckung grosser Defecte hat *Bozeman* a. a. O. durch eine entsprechende Vorbereitungscur eine Verschiebung der Wundränder angebahnt. *Trendelenburg* (Archiv f. klin. Chirurgie. XXXI) hat einen Lappen aus der hinteren Scheidenwand nach vorn verpflanzt: erst wird derselbe in die hintere Hälfte der Peripherie eingenäht, dann nach entsprechender Verwachsung völlig abgetrennt und in die vordere Hälfte eingefügt.

Ich habe in einem Falle mit vollständigem Defect der ganzen vorderen Scheidenwand und narbiger Verziehung der Ränder an beiden Seiten diese Ränder an der Uebergangsfalte zur hinteren Scheidenwand abgelöst, nach oben geklappt und mit ihren Wundrändern so nach der Medianlinie vernäht, dass die Scheidenoberfläche nach der Blase gerichtet blieb. Die nun in das Lumen der Scheide sehenden Wundflächen habe ich mit der verschiebbaren Schleimhaut der hinteren Scheidenwand bedeckt (Gesellsch. f. Geb. u. Gyn. Berlin, Juli 1890). Die Heilung erfolgte bis auf zwei haarfeine Fistelgänge.

Unter den Störungen der Reconvalescenz sind in erster Linie Blasenblutungen zu nennen. Dieselben sind nicht jedesmal ein unmittelbares Zeichen des Misserfolges und können durch vorsichtige kühle Einspritzungen in die Harnblase, aufgelegten Eisbeutel, eventuell Ausspülungen der Blase mit verdünntem Liquor ferri bekämpft werden. Intensive Blutungen vereiteln allerdings wohl immer das Heilresultat, da der Erguss grösserer Mengen von Blut und die Bildung von Coagulis in der Blase zu fortdauernden Contractionen führt und damit die Verheilung der Wundränder gestört wird.

Das Zurückbleiben kleiner Fisteln, wie sie sich aus Stichcanälen entwickeln können, hält in der Regel die vollständige Heilung nur für kurze Zeit auf; sie lassen sich durch Aetzung, eventuell nach einer geringfügigen Umschneidung, leicht nachträglich zum Verschluss bringen.

---

[1]) Ebenda. 1888. Nr. 49.

Ganz besondere Schwierigkeiten bestehen bei den Blasencervixfisteln und den Harnleiterfisteln. Bei den ersteren[1]) hat man entweder die Fisteln selbst freigelegt und vernäht, oder man hat den Muttermund geschlossen und die Fisteln zum Ausweg für die Uterinsecrete, die sich dann per urethram entleeren müssen, gemacht. Ich selbst habe zwei Blasencervixfisteln durch unmittelbare Naht geschlossen. In diesen Fällen kann man entweder in der Rückenlage oder, wie ich es zuerst unter dem Einflusse der *Bozeman*'schen Mittheilungen gemacht habe, in der Knieellenbogenlage das Collum, eventuell nach Unterbindung der Ligg. lata, spalten und an der freigelegten Fistel die Incision und Vernähung vornehmen, zum Schluss auch die Collumspalten schliessen. In dem letzten Fall habe ich in der gewohnten Steissrückenlage operirt. Die Prognose dieser Operation ist eine günstige und tritt, wenn auch nicht unmittelbar Heilung erfolgt, doch oft im weiteren Verlauf der Narbenbildung Verlegung und Verschluss der Fistel ein.

*Trendelenburg* hat für solche Fisteln empfohlen, nach Sectio alta von der Blase aus die Fistel freizulegen, anzufrischen und nach der Blase oder der Scheide zu vernähen (vergl. auch *Baum,* Archiv f. Gyn. XXXIX). *Wölfler*[2]), *Follet*[3]) und *Champneys*[4]) haben das Collum von der Blase abgelöst und die Defecte in beiden isolirt vernäht.

Die Harnleiterfisteln sind ausserordentlich schwer zu heilen.[5]) Man kann dieselben entweder über einem eingelegten Katheter schliessen, oder nach Ausschneidung eines entsprechenden Loches in der Blase durch die Vernähung der so hergestellten Harnleiterblasenscheidenfistel. In den Fällen ausgedehnter Narbenverziehung können einerseits das Peritoneum, andererseits der bis dahin nicht verlegte Harnleiter bei der Operation in Mitleidenschaft gezogen werden. Die erstere Complication dürfte die weniger erhebliche sein, denn wenn nicht Darmschlingen mit angenäht werden und wenn aseptisch operirt wird, so reagirt das Peritoneum auf eine derartige Reizung nicht erheblich. Schlimmer ist die Unterbindung des Ureters, sie führt zu sehr bedrohlichen Harnstauungen, die um so schwieriger zu beurtheilen sind, als auf dem Wege des anderen, gesunden Ureters eine genügende Menge von Urin in die Blase gelangen kann und somit eine regelmässige und ausgiebige Entleerung

[1]) *Lossen*, Deutsche Zeitschr. f. Chirurgie. IX. — *A. Martin*, Zeitschr. f. Geb. u. Gyn. IV. — *Müller*, Berl. klin. Wochenschr. 1879, Nr. 49.

[2]) Deutsche Gesellsch. f. Chirurgie. XVI, S. 144.

[3]) Bull. de la Soc. de Chirurgie. 1886, S. 445.

[4]) Transact. Obst. soc. of London. XXX, S. 348.

[5]) *Simon*, zuletzt Wiener med. Wochenschr. 1876, Nr. 28, S. 692. — *Landau*, Archiv f. Gyn. IX, S. 426. — *Bandl*, Wiener med. Wochenschr. 1877, Nr. 30 u. 32. — *Hahn*, Berl. klin. Wochenschr. 1879, Nr. 27. — *Schede*, Centralbl. f. Gyn. 1881, Nr. 23. — *Kehrer*, Deutsche Gesellsch. f. Gyn. 1869. — Vergl. auch *Hofmeier*, Grundriss d. operat. Gyn. Ed. II, S. 179.

erfolgt. An den Symptomen der Harnstauung wird man kaum die eigenthümliche Complication erkennen und ihr ohne Säumen durch die Lösung der Suturen entgegentreten.

Ueber Harnleitergebärmutterfisteln hat zuerst *Berard* (Prager Vierteljahrsschr. 1846, Bd. IV) berichtet, dann *A. W. Freund* (Klin. Beitr. zur Gyn. Heft 1 u. 2, zuletzt Berl. klin. Wochenschr. 1869, S. 504).

Hier kann die Fistel selbst kaum freigelegt werden, so dass am nächsten wohl der Verschluss des Uterus zu liegen scheint. Aber auch damit ist bisher nur ein wenig befriedigendes Resultat erzielt worden. *Zweifel* hat sich zuerst 1878 zur Exstirpation der dem betreffenden Ureter zugehörigen Niere entschlossen (Archiv f. Gyn. XV). Darnach haben *B. Credé* (Archiv f. Gyn. XVII), *Fritsch* (Centralbl. f. Gyn. 1886, Nr. 1), zuletzt *Bardenheuer* (Berl. klin. Wochenschr. 1886) ebenso gehandelt.

In den Fällen gänzlichen Misserfolges und wiederholten Misslingens eines directen Verschlusses hat man endlich durch den directen Verschluss der Scheide dem fortdauernden Abfliessen von Urin abzuhelfen gesucht. Die quere Obliteration des Scheidenlumen bei Unheilbarkeit der Fistel ist als ultima ratio immerhin zu versuchen, allein eine einfache und vollständige Heilung wird auch, abgesehen von den nicht unerheblichen Schwierigkeiten, der Vollendung dieses Verschlusses, und weiter abgesehen von der eigenthümlichen Verunstaltung der Genitalien, doch dadurch nicht immer erreicht; denn durchaus nicht immer verträgt die Scheide die fortdauernde Benetzung mit Urin und die Stagnation von Urin, Blut und Uterussecret in dem hergestellten Receptaculum. So habe ich, ebenso wie wohl vielfach Andere, sehr bald wegen ausserordentlich heftiger Beschwerden die Narbe wieder öffnen müssen, da die Patienten den Zustand vor der Operation für weniger unerträglich hielten als nach derselben.[1])

Quere Obliterationen legt man so hoch wie möglich in der Scheide an, indem man das Scheidenrohr rings herum anfrischt und von unten nach oben die Scheidenwandungen aufeinander näht. Als letzten, ebenfalls sehr verzweifelten Versuch, in derartigen Fällen zu helfen, hat *Rose*[2]) eine Mastdarmscheidenfistel angelegt und durch diese nach Obliteration der Scheide die Entleerung angestrebt. Die Erfolge auch dieses Verfahrens sind durchaus nicht sehr befriedigende[3]), und so dürfte nur in verzweifelten Fällen zu ihm die Zuflucht ergriffen werden. In einer letzten Gruppe solcher verzweifelter Fälle hat man

---

[1]) Vergl. *Winckel*, Lehrb. Ed. III, 1890.

[2]) Deutsche Zeitschr. f. Chirurgie. IX.

[3]) *Broese*, Zeitschr. f. Geb. u. Gyn. X, S. 126.

durch dem individuellen Falle angepasste Pessarien oder endlich durch Recipienten, welche den äusseren Genitalien angelegt werden, die Leiden der Patienten zu lindern gesucht.

## 2. Mastdarmscheidenfisteln.

Auch die Communication zwischen Scheide und Darm, die Scheidendarmfistel, ist mit seltener Ausnahme ein Ergebniss von Geburtsvorgängen, sei es von directen Verletzungen bei der Entbindung selbst, sei es von Erkrankungen, welche sich daran anschliessen. Selten führen Erkrankungen der Darmwand eine solche Verbindung herbei oder Neubildungen oder endlich der Zerfall von Krankheitsproducten, die sich zwischen Scheide und Darm einlagern. Vereinzelt perforiren Pessarien oder Klystierrohre oder spitze Gegenstände, auf welche die unglücklichen Personen fallen oder stossen, die Scheidenwand.

Meist sind diese Verbindungen zwischen Scheide und Mastdarm, selten liegen sie im Bereiche des Dünndarm. Der Fistelcanal ist von sehr verschiedener Länge und Weite, von der Grösse der Haarfistel bis zu breiter Verbindung beider Lumina. Die Wandungen der Fistel zeigen eine ebenso verschiedenartige Beschaffenheit wie die Harnfisteln, bald sind sie narbig verzogen, mit Recessus versehen, bald glatt und wenig verändert.

Das Symptom der Scheidendarmfisteln ist der Uebertritt von Darminhalt in die Scheide. Dieser Inhalt entspricht bei Dünndarmfisteln dem Speisebrei je nach dem Sitz der Fistel und tritt dann je nachdem in regelmässigen Zeitabschnitten nach den Mahlzeiten aus. Bei Mastdarmfisteln entleert sich der Koth meist breiig, selten in consistenteren Massen. Immer sind es die Gase, welche die überwiegenden Beschwerden machen, da sie fortwährend abgehen, während die Kothmassen meist in längeren Pausen und absatzweise, wenigstens aus dem Introitus hervordringen. Es liegt auf der Hand, dass die Scheidenschleimhaut durch den Uebertritt des Darminhaltes in einen qualvollen Reizzustand geräth.

Die Diagnose ergibt sich meist leicht durch die Inspection. Selten sind die Fisteln so schmal, dass es grösserer Aufmerksamkeit bedarf, um sie festzustellen. Gegen den Abgang der Flatus per vaginam sind die Patienten in der Regel sehr empfindlich.

Die Heilung der Scheidendarmfisteln kann ausserordentliche Schwierigkeiten machen, besonders die Dünndarmfisteln[1]) trotzen oft allen Versuchen des Verschlusses. Dieser wird entweder durch Aetzung oder durch Anfrischung und Naht zu erstreben sein. Liegen die Mastdarmscheidenfisteln tief unten, dicht hinter dem Perineum, so muss man in der Regel dieses spalten. Dann lässt sich die Umschneidung auch

[1]) *Bidder,* Verh. d. deutsch. Gesellsch. f. Chirurgie. 1885, XIV, S. 52.

des Fistelcanales leicht ausführen und die Vernähung entsprechend den Vorschriften für die Dammplastik vollenden. [1])

### 3. Resection des Orificium urethrae externum.

Um die Incontinenz der Urethra, welche zuweilen nach der Dilatation zurückbleibt und um das Klaffen des Orificium nach geschwürigen Zerstörungen zu beseitigen, haben *Franke* [2]) und *Winckel* [3]) eine Operation angegeben, welche die Verengerung des Lumen der Harnröhre bezweckt. Es wird ein Keil aus der hinteren Wand der Harnröhre ausgeschnitten. dessen Basis in dem Orificium, dessen Spitze beliebig hoch hinauf an dem Urethralwulst zu legen ist. Dieser Keil enthält den Urethralwulst und die Schleimhaut der Harnröhre. Der Spalt wird durch Fäden geschlossen, welche entsprechend der Fig. 151 angelegt und geknotet werden.

Fig. 151.

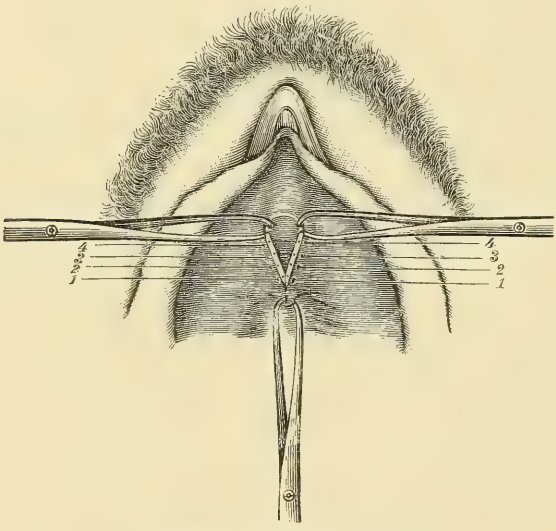


Resection der Harnröhre nach *Winckel.*

Die Verheilung am Orificium urethrae ist nach meinen Erfahrungen nicht so gleichmässig, wie bei Wunden in der Scheide, wie ich annehme wegen der Benetzung mit Urin. Aber auch wenn die Verheilung erfolgt, macht sich die Retraction der Narbe oft in sehr lästiger Weise geltend, so dass die anfangs sehr befriedigende Continenz in Folge der Narbenverziehung mehr und mehr schwindet.

---

[1]) Vgl. *Czerny* und *Rindfleisch,* Beitr. zur klin. Chir. IX, S. 661.

[2]) Centralbl. f. Gyn. 1884.

[3]) Archiv f. Gyn. XXIII, H. 2.

Als ein sehr wirksames Mittel zur Verstärkung der Continenz habe ich in der letzten Zeit die Hydrastis kennen gelernt.

Ich kam darauf, als mir Patienten, welche Extractum hydrastis wegen Blutungen einnahmen, klagten, die Urinentleerung leide dabei, werde beschwerlich, es stelle sich ein Gefühl von Zusammenziehung, namentlich im Schoss ein, welches oft nur mit Mühe bei der Urinentleerung überwunden werde. Seitdem habe ich es 4 Frauen mit lästiger Incontinenz in den ersten Tagen nach urethraler Erweiterung gegeben und berichteten alle Vier, dass sie alsbald wesentliche Verstärkung in der Contenienz verspürten.

Eine andere Methode der Verengerung der Harnröhre hat *Pawlik* [1]) angegeben. Ich habe oft in ähnlicher Weise bei Prolapsus mucosae urethrae [2]) und bei den teleangiectatischen Wucherungen der Harnröhre [3]) — den papillären vasculären Angiomen, *Winckel* (a. a. O.) — operirt.

Ich excidirte nach dem Vorgang von *Schröder* [4]), seitwärts keilförmige Stücke aus der ganzen Wand der Urethra (Fig. 152), unter möglichster Schonung der Schleimhaut.

Fig. 152.

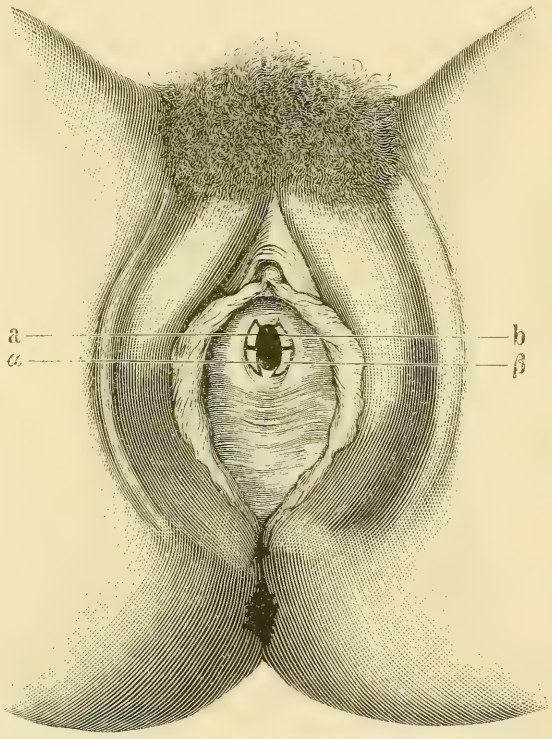


Resection der Harnröhre nach *Schröder, Hofmeier,* Grundriss. II, S. 88.

Je nach Sitz und Ausdehnung pflege ich die Richtung und Tiefe der Excision zu bestimmen. Bei Prolapsus mucosae schneide ich die prolabirte Schleimhaut ab und vernähe den oberen Wundrand in der Harnröhre mit dem Rand der Scheidenschleimhaut. Bei den Polypen mache ich eine eliptoide Excision und vernähe die Wunde in der Längsrichtung der Harnröhre.

---

[1]) Zeitschr. f. Geb. u. Gyn. VIII, S. 22.

[2]) *Benicke,* Zeitschr. f. Geb. u. Gyn., XIX, siehe *A. Martin,* Discussion, Ebenda 306.

[3]) *Stechow,* Zeitschr. f. Geb. u. Gyn., X.

[4]) *Möricke,* Zeitschr. f. Geb. u. Gyn. V, S. 324.

## Anhang.

## Prolapsus recti. Hämorrhoidalknoten. Ulceröse Strictur des Rectum. Neubildungen des Rectum.

Nicht selten kommen Frauen mit Klagen zum Gynäkologen, welche sie in die Genitalien localisiren, während eine Austastung ergibt, dass es sich bei mehr oder weniger normaler Beschaffenheit der Geschlechtsorgane um pathologische Veränderungen im Mastdarm handelt.

Unter diesen habe ich am häufigsten angetroffen:

1. Vorfall der Mastdarmschleimhaut,
2. ausgedehnte Hämorrhoidalknoten im Bereich des Anus,
3. ulceröse Stricturen des Rectum, hervorgegangen aus Hämorrhoidalknoten, oder luetischen Geschwüren,
4. Neubildungen des Rectum,
5. periproktitische Abscesse.

Es liegt nicht im Rahmen dieses Buches über Pathologie und Therapie der Frauenkrankheiten die Aetiologie, Symptomatologie, Diagnose und Prognose dieser Mastdarmzustände zu erörtern.

Ich ziehe diese meist sehr qualvollen Zustände überhaupt hier in den Kreis der Erörterung, um einerseits darauf hinzuweisen, dass nicht ganz selten Kranke mit derartigen Klagen auf Genitalaffectionen, besonders auf Perimetritis behandelt werden, während die eigentliche Quelle der Schmerzen und Leiden lange übersehen wird. Man sollte nie unterlassen, das Rectum zu untersuchen, wenn bei Erhebung der Anamnese über Beschwerden in der Tiefe des Beckens oder deren äusseren Theilen geklagt wird, deren Localisation in den Genitalien nicht nachzuweisen ist.

Für diese Fälle habe ich ein Heilverfahren angewandt, das sowohl bezüglich des operativen Eingriffes, als auch betreffs der Dauerresultate an dieser Stelle erwähnt zu werden wohl verdient.

Wenn die oben ausgeführten Zustände eine operative Behandlung indiciren, habe ich folgende Operation ausgeführt:

In Steissrückenlage wird die Umgebung des Anus durch provisorische Ligaturen derart unterbunden, dass vorn und hinten, und an beiden Seiten eine grosse Nadel tief eingestochen wird je 2—3 Cm. abseits des Anus. Diese Nadel umgreift subcutan eine möglichst grosse Gewebsmasse, um unter starker Biegung, möglichst nahe der Einführungsstelle, wieder ausgestochen zu werden. Der kräftige Catgutfaden wird stark angezogen und geknotet. Wenn dadurch eine tiefgreifende prophylactische Blutstillung eingeleitet wird, wird der Anus auseinandergezogen, die Rectalschleimhaut soweit mittelst Kugelzangen herabgezogen, bis gesunde Schleimhaut sichtbar wird. Je nach der Indication der Operation ist diese Grenze variabel. Bei Prolapsus recti ziehe ich das Darmrohr bis über den sogenannten Sphincter tertius herab, bei Hämorrhoiden nur bis über die ectatischen Venen. Bei Ulcerationen und

Stricturen müssen diese erst gesprengt oder eingeschnitten werden, ehe gesunde Schleimhaut sichtbar wird. Bei Neubildungen und periproktitischen Abscessen gehe ich ebenfalls bis über den Sphincter tertius hinauf. Falls trotz vorhergegangener gründlicher Evacuatio alvi noch Darminhalt das Operationsfeld bespült, wird ein Wattetampon mit einem Faden hinaufgeschoben.

Nun wird die gesunde Schleimhaut mit zwei Kugelzangen entsprechend der einen Seite des Darmrohres festgehalten. Von aussen wird das betreffende Viertel der Peripherie entsprechend der Grenze zwischen äusserer Haut und Schleimhaut oder an der Grenze des gesunden Gewebes eingeschnitten. Mit grossen Messerzügen wird die erkrankte Schleimhaut von ihrer Unterlage abgelöst. Von innen wird an der Grenze der gesunden Schleimhaut quer eingeschnitten und das ganze kranke Gebiet zwischen dieser und der äusseren Incision ausgelöst. Meist wird der Sphincter selbst blossgelegt, zuweilen muss ein Theil desselben ausgelöst werden.

In Folge der provisorischen Ligatur ist die Blutung eine sehr geringe, so dass die Vernähung der Grenze der gesunden Schleimhaut mit der äusseren Grenze ohne Aufenthalt mittelst Catgutknopfnähten durchgeführt werden kann. Tiefe Nähte wechseln sich ab mit oberflächlichen, bis eine exacte Wundversorgung erzielt ist. Die ganze Wundfläche ist innig mit Schleimhaut bedeckt.

In derselben Weise werden die übrigen Quadranten ausgeschnitten und vernäht. Dann werden die provisorischen Ligaturen entfernt. Wenn noch vereinzelte Gefässe bluten, werden diese durch nachgelegte Nähte gestillt.

Zum Schluss klafft die Oeffnung meist, die normale Rectumschleimhaut tritt zu Tage. Die Fäden werden kurz abgeschnitten, die Tampons entfernt.

Mit geschlossenen Beinen kommen die Kranken in's Bett.

Die Nachbehandlung beschränkt sich darauf, die äussere Wunde abzuspülen, falls dieselbe durch Urin oder Darminhalt verunreinigt ist. In der Regel entleeren sich bald Flatus, auch der Stuhl kommt spontan zur Entleerung, andernfalls ist er in üblicher Weise zu befördern.

In etwa 10—12 Tagen pflegt die Ueberhäutung und Schrumpfung soweit gediehen zu sein, dass die Kranken das Bett verlassen können.

Sobald sie sich etwas erholt haben, bekommen sie Sitzbäder und, wenn nöthig, Ausspülungen mit schwacher Jodlösung in das untere Stück des Darmes. Dabei erfolgt in der Regel die Ausheilung sehr schnell. Dann muss einer unbequemen Narbenretraction durch reichliche Anregung des Motus peristalticus und durch längeren Gebrauch von Mastdarmbougies vorgebeugt werden.

Seitdem ich Catgutfäden verwende, habe ich Nachblutungen, die ich bei der Naht mit Seidenfäden ein paar Mal sah, nicht mehr erlebt.

Meine Fälle werden von *Pée* zur Zeit für die Veröffentlichung vorbereitet.

# V. Operationen am Uterus.

## 1. Discisio orificii uteri externi.

Unter den Operationen am Uterus hat eine Zeit lang die Discision des Collum als die eigentliche „gynäkologische“ Operation gegolten. Von *Sir James Y. Simpson* zuerst 1843 in Edinburg geübt[1]) und unabhängig von ihm in Deutschland 1849 zuerst von meinem Vater[2]) vorgenommen, ist diese Operation besonders durch *M. Sims*[3]) in die gynäkologische Praxis eingeführt worden. Zunächst nur bei Stenosen des Orificium uteri externum angewandt, wurde sie später bei allen Formen der Verlegung des Cervicalcanales, zuletzt mit gewissen Modificationen auch bei Verengerung des Orificium uteri internum ausgeführt.

Vielfach sind auch nicht nur ausgesprochene Stenosen des Orificium externum, sondern auch jene Fälle von Dysmenorrhoe der Discision unterzogen worden, bei welchen das Lumen des Cervicalcanales nicht die volle Weite des normalen zeigt.

Die Discision wurde als eine fast regelmässig ungefährliche und sehr erfolgreiche Operation so warm und überzeugend von *Sims* empfohlen, dass sie, in ausgedehntestem Masse angewandt, in ihrer weiteren Verbreitung mehrfach die Erwartungen und Hoffnungen, welche sich an dieselbe knüpften, getäuscht hat, ja es hat schliesslich auch nicht an schlechten Erfahrungen bei dieser Operation gefehlt. Diese letzteren liegen zum Theil naturgemäss in der Art der Operation selbst; septische Infection ist nur zu häufig bei dieser an sich harmlosen Operation zur Quelle verhängnissvoller Complicationen geworden. Andere üble Folgen sind durch Blutungen gesetzt worden, welche nach der Discision eintraten und entweder übersehen oder entsprechend dem damaligen Stande der Technik mit ungeeigneten Mitteln bekämpft wurden. Auch diese

---

[1]) Med. Times and Gaz. Febr. u. März 1859.

[2]) Bericht erst 1875 erstattet in der Zeitschr. f. Geb. u. Frauenkh.

[3]) Lancet, 1865, u. Gebärmutterchirurgie. 1866.

so gefürchtete Complication der Operation muss heute, wo die Gynäkologen mit der Naht in der Tiefe der Scheide in so ausgiebiger Weise umzugehen gelernt haben, als eine untergeordnete und leicht und sicher zu beseitigende bezeichnet werden.

Schwerer wiegt der Vorwurf, welcher sich im Verlauf der Zeit immer mehr in den Vordergrund gedrängt hat, dass die Discision als Operation eine plastische Bedeutung nicht habe, und dass deswegen die Discision durch ein chirurgisch correcter gestaltetes Verfahren zu ersetzen sei.[1]) Diesen Vorwurf kann ich nicht gelten lassen, denn die Discision liefert, wenn sie in methodischer Weise ausgeführt und vor allen Dingen in richtiger Weise nachbehandelt wird, eine so vollkommene Gestaltung des Muttermundes, dass man eine Abweichung von dem normalen nicht mehr nachzuweisen vermag. — Für die Erledigung der Frage nach der Heilung der Sterilität durch die Discision ist es sehr schwer, wirklich brauchbares Material zu sammeln. Ich habe selbst nach weit über 300 Discisionen etwa in 12% Schwangerschaft eintreten gesehen, soweit ich bis jetzt es habe verfolgen können. Ich kann aber nicht zugeben, dass man diese Art der Statistik auch nur annähernd als beweiskräftig benützt. Denn wenn ich von den Fällen absehe, in welchen die Discision bei unverheirateten und bei solchen Frauen ausgeführt worden ist, deren Männer unzweifelhaft impotent waren, und von den Frauen, bei welchen vermöge ihres Alters eine Conception nicht mehr zu erwarten war, bleibt unter meinen Fällen der Procentsatz immerhin recht ansehnlich, in welchem die Conception wirklich nach der Discision erfolgte. Ich bin nicht in der Lage, über die Potenzverhältnisse der betreffenden Männer eingehende Angaben zu besitzen und glaube, dass man in dieser Beziehung die Frage betreffs der Heilung der Sterilität durch die Discision überhaupt aus allgemein statistischen Angaben nicht lösen kann.

Nach meiner eigenen Erfahrung ist die Discision ein an sich ungefährlicher Eingriff, der eine sehr befriedigende Gestaltung des Muttermundes mit ziemlicher Sicherheit herbeiführen lässt. Da ich indess im Verlauf der letzten Jahre zu der Ueberzeugung gekommen bin, dass die Stenose des äusseren Muttermundes in der Regel nur ein Symptom des Uteruscatarrhes ist, und da ich in der grösseren Zahl der sterilen Frauen mit der Stenose zugleich eine Elongatio colli supravaginalis angetroffen habe, die ich meistens ebenfalls als Folge des Uteruscatarrhs ansehe, so betrachte ich die Spaltung des äusseren Muttermundes allein für die Mehrzahl dieser Fälle nicht mehr als genügend. Ich halte es für nothwendig, den chronischen Catarrh der Schleimhaut statt durch die früher

[1]) *Simon-Marckwald*, Archiv f. Gyn. VIII, S. 48. — *E. Küster*, Zeitschr. f. Geb. u. Gyn. IV, S. 298.

auch von mir angewandten Mittel durch die Abrasio zu behandeln. Ist schon Elongatio colli supravaginalis entwickelt bei Stenose, so mache ich die Excision von entsprechenden Gewebsmassen aus der Substanz des Collum. Somit ist in meiner Praxis die Zahl der Fälle, in welchen eine Discision des äusseren Muttermundes indicirt erscheint, wesentlich beschränkt; es sind vergleichsweise frische Fälle.

Die Discision ist früher vielfach mit eigens dazu construirten Instrumenten ausgeführt worden; dieselben bestehen entweder in verdeckten Klingen, die in entsprechender Weise zum Hervortreten gebracht werden, oder in scheerenartigen Apparaten. Als eines der geeignetsten ist mir im eigenen Gebrauch das doppelschneidige Messer von *E. Martin* (Fig. 153) erschienen. Da aber dieses ebenso wie alle anderen complicirten Apparate nur schwer und unvollkommen zu reinigen ist, habe ich auch für diese Operation den Gebrauch desselben aufgegeben und verwende zur Zeit ausschliesslich das gewöhnliche Messer und die Scheere.

Fig. 153.

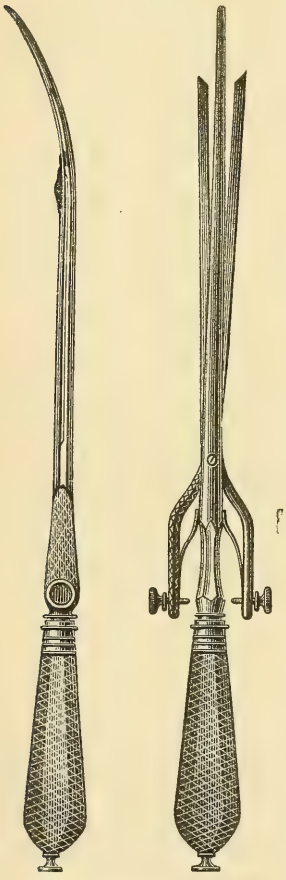

Hysterotom von *E. Martin*.

Immer lasse ich der Discision das Curettement der Schleimhaut des Uterus vorhergehen, weil ich die letztere bis jetzt immer bei bestehender Stenose erkrankt gefunden habe.

Ausführung der Discision. Narcose, Steissrückenlage, Festlegen des Uterus mit einer Kugelzange an seiner vorderen Lippe, so gut als es ohne Gewalt möglich ist, nahe dem Introitus vaginae. Dann wird nochmals das ganze freiliegende Scheidengewölbe mit concentrirten desinficirenden Lösungen ausgewaschen, Abrasio mucosae. Unter permanenter Berieselung des Operationsfeldes wird die seitliche Commissur der Muttermundslippen mit Messer oder Scheere beiderseitig bis an die Insertion des Scheidengewölbes (Fig. 154, *a—a*) gespalten. Darauf wird der Uebergang des Cervicalcanals in diesen Spalt beiderseitig noch eingeschnitten (*b—c*), um den Rand weit zum Klaffen zu bringen. Zwischen die Wundflächen wird ein ganz dünnes („papierdünnes"), mit unverdünntem Liquor ferri getränktes Watteschеibchen gelegt. Die Kugelzangen werden entfernt, die Scheide gereinigt, ein dicker Wattebausch gegen die Portio geschoben, ehe die Scheidenhalter entfernt werden.

Die Blutung muss sicher gestillt sein, ehe man die Patienten in's Bett bringt; eventuell müssen die Watteschcibchen erneuert werden. Mir selbst ist es bisher noch immer gelungen, die Blutung auf solche Weise zu stillen; sollte die Blutstillung aber auf Schwierigkeiten stossen, so würde man mit einer durch das Collum zu legenden Naht jede Blutung zu beherrschen im Stande sein.

Nachbehandlung. Ruhige Rückenlage, Eisblase. Katheterismus bei Unvermögen im Liegen Urin zu lassen. Am dritten Tage wird der Tampon herausgezogen; mit ihm geht der Liq. ferri-Bausch ab. Steht die Blutung nach der alsdann vorzunehmenden Ausspülung der Scheide, so werden die Patienten ohne neuen Verband wieder in's Bett gebracht, um weitere 24 Stunden hier ruhig zu liegen; steht die Blutung nicht, so wird der Liquor ferri-Verband erneuert und erst nach abermals zweimal 24 Stunden entfernt. Dann habe ich bis jetzt stets die Blutung stehen gesehen. Am 7.—8. Tage stehen die Kranken auf. Unter Ausspülungen der Scheide mit Jodlösung, eventuell bei öfter wiederholter Einpinselung derselben in die Wundränder, erfolgt die Ueberhäutung.

Fig. 154.

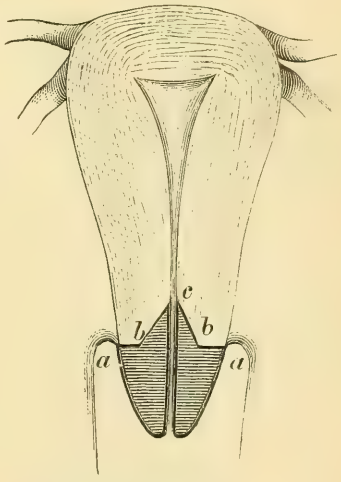


Discision.

Die Discision, so ausgeführt, hat mir bisher keine Complication gezeigt und durchgehends ein sehr wohl gebildetes Orificium ergeben. Ich muss allerdings dabei betonen, dass ich die Discision nicht auszuführen pflege, so lange acute Entzündungszustände an der Schleimhaut und auch nur irgend empfindliche Reste chronischer Entzündungen in der Umgebung des Uterus bestehen. Solange besonders diese letzteren nicht beseitigt sind, lehne ich jede Operation ab und möchte gerade in diesem Umstande meine eigenen günstigen Resultate begründet finden. Ich rathe dringend, wenn es irgend möglich ist, bei Störungen in den Adnexen des Uterus die Discision nicht auszuführen, da gerade diese Operation als eine wohl nur ganz selten dringliche bezeichnet werden muss, und eine zeitweilige Verschiebung derselben mit Rücksicht auf die Entzündung der Umgebung ernsteren Schwierigkeiten kaum unterliegt.

## 2. Die kegelmantelförmige Excision.

Unter den Vorschlägen, welche zum Ersatz der Discision zur Bildung eines weit klaffenden Muttermundes angegeben worden sind, nimmt als

chirurgische Operation gewiss das von *Simon*[1]) angegebene Verfahren der kegelmantelförmigen Excision die erste Stelle ein. Durch dasselbe wird die Stenose gründlich beseitigt, und wie die späteren Pfleger dieses *Simon*'schen Verfahrens, besonders *E. Küster* (a. a. O.), angeben, soll damit auf einfache und gefahrlose Weise zugleich die Behandlung der Collumhypertrophie gegeben sein. Diese Art der Excision lässt die Schleimhaut des Cervicalcanales unberührt und setzt voraus, dass diese gesund ist. Solche Fälle sind nun aber verhältnissmässig ziemlich selten; meist sind die Schleimhauterkrankungen bei den Stenosen schon weit vorgeschritten und erfordern mit der Elongatio, respective Hypertrophia colli die durchgreifende Umbildung, wie sie durch die operative Behandlung herbeigeführt werden soll. Aus diesem Grunde erachte ich die Operation der kegelmantelförmigen Excision in einer verhältnissmässig nur beschränkten Zahl von Fällen für indicirt.

Kegelmantelförmige Excision. Mit einem schmalen Messer werden zuerst die Muttermundslippen beiderseitig bis dicht an die Scheideninsertion gespalten. Dann wird die hintere Lippe in entsprechender Entfernung von der Cervicalschleimhaut eingeschnitten und dieser Schnitt je nach der Entwicklung des Collum 1—2 oder noch mehr Centimeter tief von der Commissur der einen Seite zu der anderen geführt, um den Muttermund herum. Darauf wird von aussen, etwa an der Grenze der unteren und hinteren Fläche der Portio vaginalis, ein zweiter Schnitt ebenfalls von einer Commissur zur anderen geführt, der schräg auf den ersten verläuft und in entsprechender Tiefe in diesen hineinfällt. Das ausfallende Stück ist in der That kegelmantelförmig

Fig. 155.

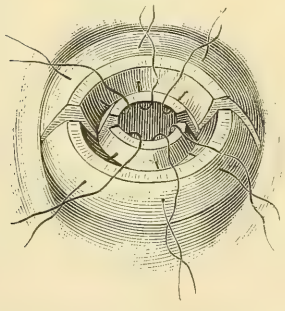

Kegelmantelförmige Excision nach *Simon*.

Fig. 156.

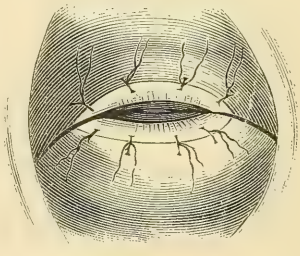

Naht nach der kegelmantelförmigen Excision.

(Fig. 155). Die Naht soll die Vereinigung der Wundränder so herbeiführen, dass die Cervixschleimhaut intact bleibt. Die Excision an der vorderen Lippe wird ebenso ausgeführt, Abschluss durch Naht der seitlichen Commissuren (Fig. 156). Die Operation selbst lässt sich sehr

[1]) *Marckwald*, Arch. f. Gyn. VIII. — Vergl. *Schröder*, Charité-Annalen. 1880, S. 343.

leicht und schnell ausführen, die Blutstillung ist eine sichere. Die Heilung erfolgt ohne Störung, wenn nicht die Fäden in der Schleimhaut des Cervicalcanales durchschneiden und dadurch ungleichmässige Narbenbildung entsteht.

Ich lasse auch solche Patienten 7—8 Tage im Bett. Während dieser Zeit werden sie nöthigenfalls katheterisirt, am 4. Tage bekommen sie Oleum Ricini. Zur Nachbehandlung werden täglich Vaginalausspülungen mit schwachen, desinficirenden Mitteln vorgenommen. Vom neunten Tage an werden Einspritzungen mit Acetum pyrolignosum rectif. (3 Esslöffel auf 1 Liter Wasser), respective mit Tinct. Jodi 25·0, Kal. jodat. 5·0, Aq. 170 (je 1 Esslöffel auf 1 Liter Wasser) vorgenommen. In 2—3 Wochen ist die Ueberhäutung in der Regel vollzogen; das weit klaffende Orificium lässt die Cervixschleimhaut aus dem Orificium hervortreten.

### 3. Die Operation des Cervixrisses.

Gegenüber dem Beifall, den eine Zeitlang die Discision des Collum fand, machte es zunächst einen eigenthümlichen Eindruck, dass *Emmet* gerade von der klaffenden Beschaffenheit des Muttermundes eine Indication zu einer Operation an der Portio ableitete (1874).[1])

*Emmet* nimmt an, dass das Klaffen des Collum, von dem *Roser*[2]) 13 Jahre vorher eine sehr treffende Beschreibung geliefert hat, die Quelle einer grossen Zahl von Leiden der Genitalsphäre ist; er sieht in diesen seitlichen Cervixrissen die Ursache chronischer Endometritis und Metritis, der Dysmenorrhoe, der Sterilität, hochgradiger Empfindlichkeit und will selbst die kleinste Verletzung des Collum beseitigen, mag sie nun schon als die Grundlage der Erkrankung aufzufassen sein oder als eine mögliche Gelegenheit zu einer solchen. Die von *Sims* ganz ausserordentlich enthusiastisch aufgenommene Operation der Cervixrisse ist in Deutschland sehr viel weniger beifällig begrüsst worden, ja es hat nicht an sehr entschiedener Opposition gegen dies Vorgehen gefehlt.[3]) Ich bin der Ansicht geworden, dass die Cervixrisse allerdings nicht immer ganz gleichgiltig sind; dass aber eine tiefe Trennung der Lippen ohne jede Störung des Befindens bestehen kann. Bei accidentellen Schleimhautcatarrhen und Metritis chronica erleichtern die Cervixrisse die Umgestaltung der Portio zu einer unförmlichen Masse. Die Narben selbst

---

[1]) Amer. Journ. of Obstetr. Nov. 1874. — Amer. Practitioner. Januar 1877.

[2]) Archiv f. Heilk. 1861, II, 7.

[3]) *Breisky*, Prager med. Wochenschr. 1876, Nr. 18, zuletzt Allg. Wiener med. Zeitschr. 1882, Nr. 52. — *Olshausen*, Centralbl. f. Gyn. 1877, Nr. 13. — *Spiegelberg*, Breslauer ärztl. Zeitschr. 1879, Nr. 1, dann *Howitz*, Gyn. og obstetr. Meddelelser. Bd. I. H. 3 und *Kaarsberg*, Kopenhagen 1884. — *Schröder*, Amer. Journ. of Obstetr. Juli 1882.

können heftige Schmerzen verursachen, sie können die Entwicklung des Uterus als Fruchthalter behindern. Nicht selten trifft man Carcinome, welche anscheinend auf den evertirten Rändern von Cervixrissen sich entwickelt haben. Die Cervixrisse begünstigen eine sehr rasche Verbreitung der Entzündungsreize und können durch die Narbenverziehung in ihrer Umgebung zu einer unversiegbaren Quelle der Reizung, und somit des Fortbestehens solcher Erkrankungen werden. Bei sonst gesunden Genitalverhältnissen halte ich die Cervixrisse für unbedeutend und sehe in ihnen keine Indication, einzugreifen. Entwickeln sich Erkrankungsprocesse in der Umgebung derselben, so halte ich die Beseitigung auch der Cervixrisse für geboten, um damit diese Quelle fortdauernder Störung zu beseitigen. [1])

Fig. 157.

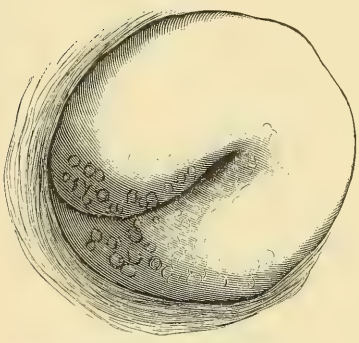

Rechtsseitiger Cervixriss *(Emmet)*.

Fig. 158.

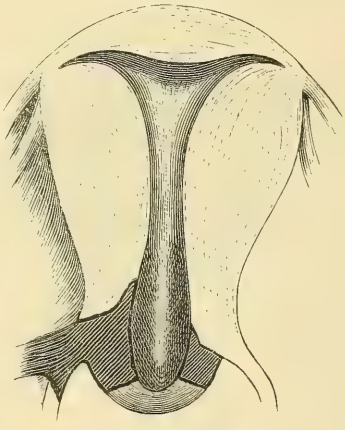

Cervix-Laquearriss.

Die Cervixrisse sind mit sehr seltenen Ausnahmen an den Seiten des Collum zu finden. Meist klafft in ihnen die Portio vaginalis, bald einseitig (Fig. 157), bald doppelseitig und kann in der Scheideninsertion eine massige, starre und empfindliche Narbe bilden. Gehen die Risse über die Scheideninsertion im Collum hinauf, so pflegen sie sich hier mit einer nach dem Cervicalcanal auslaufenden Spitze weit über diejenige Narbe auszudehnen, welche der gleichzeitigen Verletzung des Scheidengewölbes entspricht (Fig. 158 und 159). Nur sehr selten klafft das Scheidengewölbe bis über die Scheideninsertion hinauf, meist entwickelt sich eine sehr straffe, strahlig auslaufende Narbe an der Seite

[1]) Meine Fälle hat *Arning*, Wiener med. Wochenschr. 1881, Nr. 32 und 33 und *Czempin*, Zeitschr. f. Geb. u. Gyn. 1886, Bd. XII, mitgetheilt. Ich selbst habe meinen Standpunkt ausführlicher erläutert in einer Mittheilung an die gyn. Gesellsch. zu Boston. 1885.

des Uterushalses, welche im Scheidengewölbe und im Beckenboden sich weithin verfolgen lässt, oft bis an die Beckenwand reicht und dann späterhin den Uterus straff nach der einen oder anderen Seite abziehen und fixiren kann, Cervix-Laquearriss. Sind die Cervixrisse und die an sie sich anlehnenden Narben im Scheidengewölbe einseitig, so klafft von dieser einen Seite her das Collum, das bis zur Unkenntlichkeit der Portio vaginalis aufgerollt erscheint.

Fig. 159.

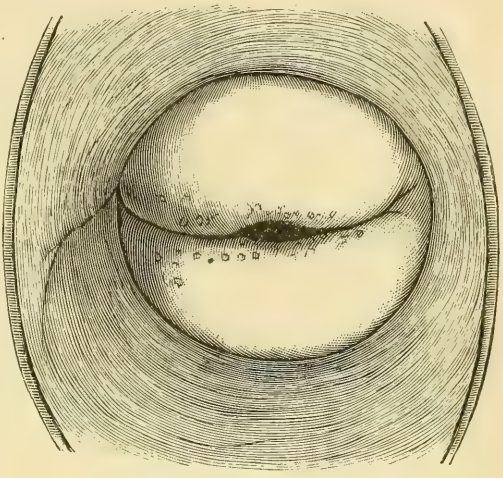

Rechtsseitiger Cervix-Laquearriss.

Bei doppelseitigen Rissen rollt sich das Collum unter dem Einflusse entzündlicher Zustände so auf, dass theils durch die Schleimhautveränderungen, theils durch die Veränderungen des Uterusgewebes selbst eine ganz absonderliche Gestaltung des Uterushalses zu Stande kommt. Dann findet man über dem gespaltenen Collum, dessen Portio vaginalis sich wie eine blumenkohlartige Neubildung in die Scheide hineindrängt, das kleine ante- oder retroflectirte Uteruscorpus, bis zu dessen unterem Ende die Ruptur sich hin erstreckt (Fig. 160).

Die Symptome gehen in der Regel von den complicirenden Erkrankungen des Cervixrisses aus.

Fig. 160.

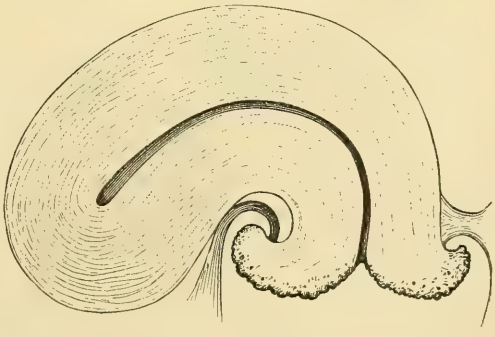

Eversion der Lippen bei beiderseitigem Cervixriss.

Ganz eigenartig gestalten sich die Fälle, in welchen der Riss das Scheidengewölbe mit dem Collum zugleich getroffen hat, bei den Cervix-Laquearrissen. Nicht nur, dass dann der Riss im Collum weiter hinauf klafft als im Gewölbe, dessen Narbe oft fast ein Drittel des Cervixrisses deckt, die Narbe im Gewölbe oder besser gesagt im Beckenboden fixirt den Uterus an die Beckenwand, verzieht ihn in ganz unregelmässiger Weise und macht dadurch das Leiden zu einem tief in

die Ernährungsverhältnisse der Beckenorgane eingreifenden. Die dadurch hervorgerufene und unterhaltene atrophicirende Parametritis findet unter dem betreffenden Capitel weitere Erörterung.

Bei erheblicher Narbenschrumpfung im Collum können die unglücklichen Frauen durch die andauernden Schmerzen und durch die Beschwerden, welche sich bei jeder Bewegung, bei jedem Stuhlgang, bei jedem Versuch der Urinentleerung einstellen, vollständig aufgerieben werden und das Bild tiefster Cachexie bieten. Die erkrankte Schleimhaut quillt aus dem weitklaffenden Krater des Cervix hervor, sie kann sich über den Cervixriss selbst hinwegschieben und dann mit ihrer ausserordentlich gesteigerten Secretion, ihrer grossen Neigung zu Blutungen, ihrer schwankenden Consistenz sehr lebhaft an maligne Erkrankungen mahnen. Erst die mikroskopische Untersuchung muss zeigen, dass es sich in diesen Veränderungen nur um eine intensive Endometritis handelt.

Bei Cervix-Laquearrissen treten die Behinderung der Beckenorgane in ihrer Beweglichkeit gegen einander und die Störungen der ernährenden Gefässe ganz in den Vordergrund; die Frauen werden unfähig zu gehen und zu arbeiten, Stuhl- und Urinentleerung sind schmerzhaft behindert, die Menstruation kann mehr oder weniger versiechen.

Die Conception wird mehr durch die complicirende Endometritis behindert als durch das Klaffen des Cervicalcanals. Andererseits ist die Narbe im Collum oft derartig derb und unnachgiebig, dass sie die Entfaltung des Corpus zum Fruchthalter behindert und dadurch ein vorzeitiges Ende der Schwangerschaft veranlasst werden kann.

Die Diagnose der Cervixrisse ergibt sich aus dem Tast- und Speculumbefunde. Das Verhältniss von Collum und Corpus muss sorgfältig festgestellt werden. Es lässt sich dann leicht mit dem Finger und mit der Sonde die Tiefe des Cervixrisses messen und feststellen, wie hoch hinauf im Collum die Ruptur sich erstreckt, besonders auch hinter die Narbe im Scheidengewölbe.

Die Therapie der Cervixrisse wird nach dem eben Gesagten nach meinem Dafürhalten bei gesunden Genitalien zunächst davon abhängen, ob man den Cervixriss intra partum gleich nach der Entstehung zur Beobachtung bekommt oder nach seiner Verheilung. Ausgedehnte frische, bis über die Scheideninsertion hinaufreichende Cervixrisse verursachen meist alsbald nach ihrer Entstehung, also im Anschluss an die Entbindung, erhebliche Blutungen und erfordern, wenn die Blutung nicht unmittelbar bei der puerperalen Contraction des Uterus zum Stehen kommt, eine sofortige Vereinigung der Wundränder, die in gleich zu beschreibender Weise vorzunehmen ist. — Findet man den Cervixriss schon vernarbt, so dürfte bei fehlender Complication mit Endometritis, Metritis und Parametritis der Spalt als solcher nicht zu einer operativen Behandlung

einladen. Besonders dann unterlasse ich jede weitere operative Behandlung, wenn die Patienten mit diesem Spalt auch concipiren und austragen, wenn also die Verletzung des Collum eine Entwicklung des Uterus während der Schwangerschaft und eventuell die Geburt nicht nachtheilig beeinflusst hat. Begünstigt der Cervixriss eine fortdauernde Anregung von Endometritis, Metritis und parametritischen Reizzuständen, so halte ich die Beseitigung des Risses als einen Theil der Behandlung der genannten Processe für dringend geboten.

Die erkrankte Schleimhaut als solche heilt in derartigen Fällen oft nicht eher vollständig aus, als bis durch die Herstellung der normalen Form des Collum die erkrankten Theile den immer neuen Reizen, welche sie von der Scheide aus treffen, entzogen sind. Eine chronische Metritis wird durch die Vereinigung des Cervixrisses selbst zwar wohl kaum beseitigt, wohl aber lässt sich die Behandlung der chronischen Metritis durch Excision am Collum sehr gut so einrichten, dass dieser entstellende Riss dabei beseitigt wird und dann eine der normalen sich annähernde Configuration der Portio vaginalis eintritt. Noch bestimmter habe ich die Rückwirkung einer Heilung des Cervixrisses bei chronischen Parametritiden an den betreffenden Narben im Scheidengewölbe feststellen können. Wenn man die Narbenmasse aus dem Uterushals ausschneidet und damit die immer wiederkehrende Reizung des Uterus und der Schleimhaut unterbricht, oder in anderen Fällen die Narbe im Beckenboden auslöst und dabei Scheidengewölbe und Uterus durch eine geeignet angelegte Narbe verbindet, heilt nicht nur diese Parametritis gleichzeitig mit dem Uterus, sondern es erfolgt auch eine rasche Genesung der bis dahin siechen Frau.

Demnach möchte ich empfehlen, Cervixrisse mit empfindlicher Narbenverziehung im Uterus als Complication chronischer Catarrhe und als Complication von Rissen und Narben im Scheidengewölbe operativ zu behandeln.

Je nachdem sich die Erkrankung der Schleimhaut oder des Uterusparenchym oder des Parametrium entwickelt hat, muss man von dem Verschluss des Spaltes absehen und mit der Absetzung der veränderten Gewebsmassen selbst zugleich die Beseitigung des Defectes anstreben. Demnach gestaltet sich die Operation sehr verschiedenartig, entweder 1. als einfache Schliessung des Cervixrisses oder 2. als Excision am Collum und am Riss oder 3. als Operation am Collum und am Scheidengewölbe.

1. Operation im Collum. In Steissrückenlage wird das freigelegte Collum an der vorderen und hinteren Lippe mit der Kugelzange, da wo der Rand des Muttermundes hergestellt werden soll, gefasst. Mit einem Lanzenmesser wird der Wundrand so umschnitten, dass die

ganze anzufrischende Fläche in continuo abgelöst wird. Besonders im oberen Winkel des Risses macht gelegentlich die feste Narbenverziehung grosse Schwierigkeiten, aber gerade durch eine solche Auslösung des betreffenden Lappens in continuo erhält man eine gute Controle über den Erfolg der Anfrischung. Die Blutung ist meist nicht erheblich. Die Wundfläche wird geglättet und so vereinigt, dass die obersten Nähte vom Scheidengewölbe aus nach dem Rande der Anfrischung an dem herzustellenden Cervicalcanal durchgestossen werden, um von dem entsprechenden gegenüberliegenden Rande des Cervicalcanals nach aussen wieder bis an das Scheidengewölbe vorzudringen. Ich knote dann jeden Faden sofort, um die genaue Adaptirung der angefrischten Schleimhauträuder controliren zu können (Fig. 161).

Fig. 161.

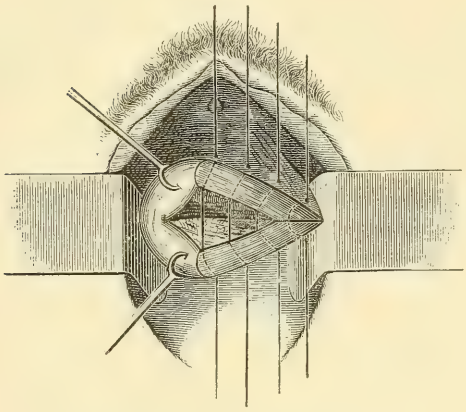

*Emmet*'sche Operation. Trachelorrhaphie.
(Nach *Hegar* und *Kaltenbach.*)

Es genügen in der Regel 4—5 tiefgreifende Catgutknopfnähte, Suturen, um die Vereinigung bis unten an die Spitze der neugebildeten Portio zu bringen. Zwischen diese lege ich noch oberflächliche Catgutnähte, die die äussere Bekleidung der Portio linear vereinigen sollen. Manchmal muss man die Anfrischung weiter auf das Scheidengewölbe ausdehnen, wenn hier schon die chronisch-catarrhalischen Veränderungen übergegriffen haben. Auch dieser Operation geht in der Regel die Abkratzung und die Liquor ferri-Aetzung der Schleimhaut des Collum und des Corpus voraus. Nach Vollendung der Naht führe ich die Spitze des Irrigators noch einmal in den Cervicalcanal ein, um die Weite desselben zu prüfen.

Sollen doppelseitige Risse geschlossen werden, so legt man nach Anfrischung der einen Seite in den oberen Winkel eine erste Sutur, um die Blutung zu beseitigen, frischt dann die andere Seite an und legt nun die Suturen abwechselnd in die eine oder andere Seite, bis die Commissur der Muttermundslippen hergestellt ist (Fig. 162). Nur zu leicht geräth bei doppelseitiger Operation der Cervicalcanal zu eng und wird die Portio übermässig zugespitzt, dementsprechend muss man die Anfrischung von vornherein nicht allzu ängstlich ausführen und ein möglichst breites Orificium uteri externum übrig lassen. — Die Nachbehandlung ist eine möglichst exspectative; wie bei allen diesen plastischen Operationen unterlasse ich auch die vaginalen Ausspülungen seit längerer Zeit bei diesen Plastiken.

2. Ist der Cervixriss durch chronische Endometritis und Metritis complicirt und ist die Entfernung von Gewebsmassen im Collum selbst nöthig zum Zweck der Rückbildung des erkrankten Uterusparenchym, so modificire ich die Anfrischung derart, dass ich aus den

Fig. 162.

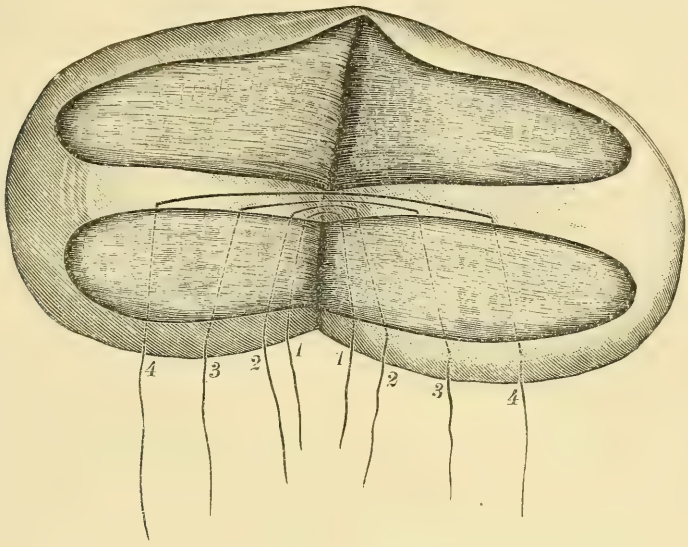


Anfrischung und Nahtführung bei doppelseitigen Rissen. (Nach *Emmet.*)

Lippen entsprechende Stücke excidire, die Amputatio portionis vaginalis mache. Das obere Ende des Risses, die Spitze der Narbe im Collum muss dabei mit weggenommen werden.

3. Bei parametritischen Narben muss nicht nur das Narbengewebe selbst möglichst entfernt (Fig. 163 *a*), sondern vor allen Dingen

Fig. 163 *a*.

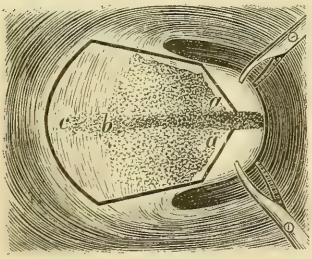


Fig. 163 *b*.

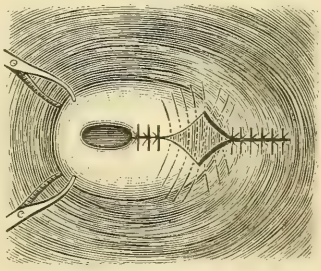

Anfrischung und Naht bei einseitigem Cervixriss.

auch die Fixation des Uterus aufgehoben werden. Der freigelegte Uterus wird, so weit es die Narbenretraction gestattet, nach der seiner Fixation entgegengesetzten Seite angezogen. Die Narbe von der Aussenfläche des Collum uteri wird durch einen Schnitt abgelöst, welcher das Collum

halbmondförmig an der Seite umgreift. In der Regel stosse ich ein doppelschneidiges spitzes Lanzenmesser aussen am Collum ein und umschneide damit den Uterus so breit und so tief, bis ich keine straffen Narbenzüge mehr fühle. Die Wunde klafft in der Regel sehr erheblich, der Uterus sinkt deutlich in die Mitte des Beckens. Die ganze Narbe ist leicht aus dem Scheidengewölbe herauszunehmen. Dann wird zur Vereinigung des Defectes geschritten. Der Schnitt am Collum verläuft von vorn nach hinten.

Bei der starken Abduction des Uterus legen sich die Ränder des Schlitzes zu einer quer durch das Scheidengewölbe verlaufenden Narbe leicht zusammen, so dass hierdurch die Verkürzung des Scheidengewölbes ausgeschlossen erscheint (Fig. 163 *b*). Die Operation des Cervixrisses selbst wird in einer der oben beschriebenen Weisen ausgeführt.

Zur Nachbehandlung lasse ich bei parametritischen Narben sofort Eis auflegen und habe bis jetzt keine nachtheilige Wirkung einer solchen Operation im Parametrium gesehen.[1]) Die Narben bilden sich durchgehends sehr glatt und gestatten dem Uterus seine freie Beweglichkeit; die Schmerzen haben sich in allen bisherigen Fällen sofort verloren; und schon dadurch ist unmittelbar Erlösung der Patienten von den stetigen Qualen herbeigeführt worden. Der Uterus bleibt beweglich und bildet sich in normaler Weise zurück. Nur ausnahmsweise bleibt noch eine consequente Dehnung der Narbe durch Massage anzuwenden.

### 4. Die Amputation des Collum uteri.

Die Absetzung des Collum ist früher vielfach, besonders bei Carcinom, im Niveau des Scheidengewölbes einfach mit dem Messer ausgeführt worden. Die dabei scheinbar unvermeidliche Blutung ist oft so bedenklich gewesen, dass man diese Operation als eine ausserordentlich gefährliche hingestellt hat.

Es erschien deshalb als ein wesentlicher Fortschritt, als man lernte, den *Chassaignac*'schen Ecraseur um die so bestimmt in das Scheidengewölbe vorspringende Portio zu legen und damit die Absetzung dieses Theiles auszuführen. Allein der Gebrauch des Ecraseurs hat mancherlei Nachtheile mit sich gebracht: zunächst wurde verhältnissmässig sehr häufig bei der Absetzung des Collum, auch wenn dasselbe nicht tief in die Ecraseurschlinge gelegt war, eine Verletzung der Blase und des *Douglas*'schen Raumes beobachtet. Beide Verletzungen sind allerdings, wie eine ziemlich grosse Zahl entsprechender Erfahrungen beweisen, nicht so gefährlich, als man glauben sollte, aber sie sind doch ernst genug, um gegen die Anwendung des Ecraseurs bei der Absetzung des

[1]) Vergl. *Czempin* a. a. O.

Collum zu sprechen. Es entstanden diese Verletzungen durch die Einschnürung des benachbarten Gewebes, wie dies durch die verschiedene Widerstandsfähigkeit desselben gegen das Ecrasement zu erklären ist. Die mit reichlichen fibrösen Fasern durchsetzte Portio bricht wie sprödes Material bei dem Schnüren der Schlinge, während die mit elastischen Fasern stark durchsetzte Schleimhaut, das Scheidenrohr und die umgebenden Theile der Durchschnürung in der Ecraseurschlinge längeren Widerstand entgegensetzen. Noch erheblicher aber erscheint mir der Einwand gegen den Ecraseur, welchen ich aus der eigenen Beobachtung einer grossen Zahl von Ecrasements bei *E. Martin* und anderen Gynäkologen und endlich auch in eigener Praxis entnommen habe, dass nämlich die Blutstillung durch den Ecraseur keineswegs eine auch nur annähernd sichere ist und dass die Narbenbildung nach dem Ecrasement zu erheblichen Verziehungen und Stenosen, ja Atresien führt.

Diese Nachtheile sind durch keines der Ersatzmittel des Ecraseurs vollständig beseitigt. Sowohl die Guillotine, als auch die galvanocaustische Schlinge haben neben diesen unangenehmen Folgen des Ecrasements noch ihre eigenen Schwierigkeiten, und so habe ich für mich den Gebrauch derselben vollständig aufgegeben. Es scheint mir die Verwerfung aller dieser Apparate auch noch dadurch unumgänglich, dass wir bei der Verwendung derselben uns der Möglichkeit berauben, die Absetzung des Collum den Verhältnissen jedes einzelnen Falles entsprechend zu modi-

Fig. 164.

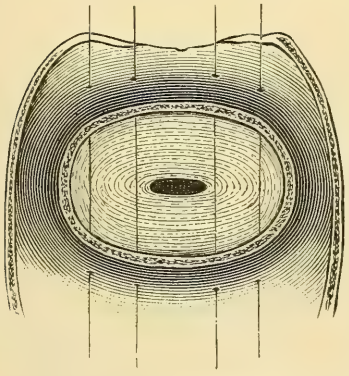

Fig. 165.

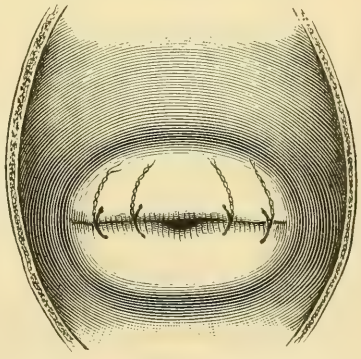

Vernähung nach Amputatio colli uteri nach *Sims*.

ficiren und vor Allem die Schleimhaut so zu behandeln, wie es bei der hohen Wichtigkeit der Schleimhauterkrankungen unerlässlich nothwendig ist. — Von der Art der Absetzung des Collum mit dem Messer, die dem Cirkelschnitt des Chirurgen bei der Amputation entspricht, wie sie *Sims*[1]) angegeben und auch heute noch *Emmet*[2]) empfiehlt (Fig. 164.

[1]) Gebärmutterchirurgie. 1866.

[2]) Gyn. 1885, Ed. III.

165), hat wohl die Mehrzahl der deutschen Operateure abgesehen. Denn die Ueberziehung des Stumpfes mit Scheidenschleimhaut in der *Sims*schen Weise bietet zu viele Uebelstände, vor allen Dingen enthält sie die Gefahr der Nachblutung und ungeeigneter Narbenbildung.

Die eigentliche Begründung der Amputatio colli verdanken wir *Hegar*[1]), der durch sein Verfahren die Individualisirung in vollkommenster Weise ermöglicht und dabei die Narbenbildung und die Sicherung vor Nachblutung völlig in die Hand des Operateurs gibt. Das Verfahren von *Hegar* besteht darin, dass man den Uterus, so weit als die Verhältnisse es gestatten, herableitet und zwischen Scheidenhaltern so einsetzt, dass das Collum bequem zugänglich ist. Dann werden die Muttermundslippen beiderseitig bis an die Insertion des Scheidengewölbes

Fig. 166.

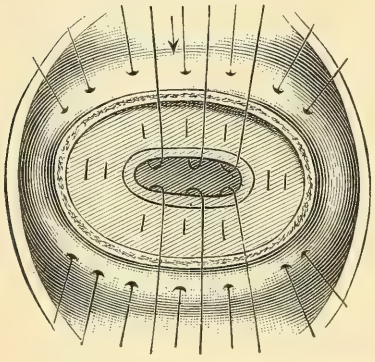

Fig. 167.

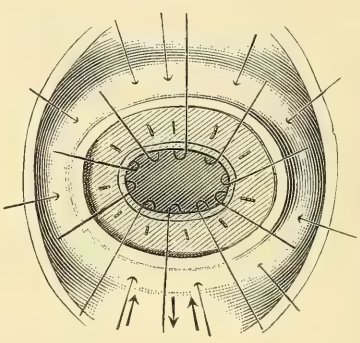

Vernähung des Stumpfes nach Amputatio colli nach *Hegar*.

gespalten und zuerst an der hinteren Lippe von der Cervicalschleimhautgrenze an, soweit als es im gegebenen Falle nothwendig erscheint, ein mehr oder weniger starker Kegel aus der hinteren Lippe ausgeschnitten. Die Vernähung erfolgt unter Durchführung der Fäden unter der ganzen Wundfläche, so dass die Narbe etwa auf die Höhe des Stumpfes der hinteren Lippe zu liegen kommt. In derselben Weise wird die vordere Lippe ausgeschnitten und vernäht und zum Schluss die seitlichen Commissuren durch ebenfalls tiefgreifende Nähte fest geschlossen. Die Vernähung der seitlichen Commissuren kann entweder so geschehen, wie Fig. 166 es zeigt, durch directe Vereinigung oder durch entsprechende Schleimhautbedeckung, wie Fig. 167 und 168 sie ergibt.

Dieses *Hegar*'sche Verfahren würde vollkommen zweckentsprechend erschienen sein, wenn *Hegar* die Excision auch auf die Schleimhaut des Cervicalcanals ausgedehnt hätte. Diese sehr wesentliche Modification ist

[1]) Naturforschervers. Innsbruck 1871, Nr. 7, S. 183. — *Odebrecht*, Berl. Beitr. zur Geb. u. Gyn. III, S. 220.

von *Schroeder*[1]) angegeben, der nach bilateraler Spaltung vorschreibt, das Collum uteri auseinander zu klappen und an der makroskopisch bemerkbaren Grenze zwischen gesunder und kranker Cervicalschleimhaut senkrecht auf die Wand des Collum einzuschneiden (Fig. 169 bei *a*). Auf das Ende dieses Schnittes wird von der Aussenseite der Lippe (von *c* her) eingeschnitten, da, wo es die pathologischen Veränderungen in jedem einzelnen Falle erfordern. Die Vereinigung erfolgt ebenfalls durch unter der Wundfläche hinlaufende Fäden mit Umklappung des Restes der betreffenden Lippe (Fig. 170). Nachdem an der vorderen Lippe in gleicher Weise wesentlich nur die erkrankte Schleimhaut beseitigt ist und die seitlichen Commissuren geschlossen sind, gestaltet sich die Configuration der Narbe so, dass der Stumpf des Collum von der nach oben verzogenen Schleimhaut des Scheidengewölbes bekleidet ist, und dass die untere Grenze der Cervicalschleimhaut ziemlich weit hinauf in den hergestellten Trichter verlegt, den Einwirkungen der Scheide möglichst entrückt ist.

Fig. 168.

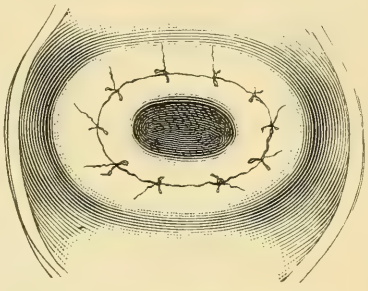

Naht nach Excision *(Hegar)*.

Fig. 169.

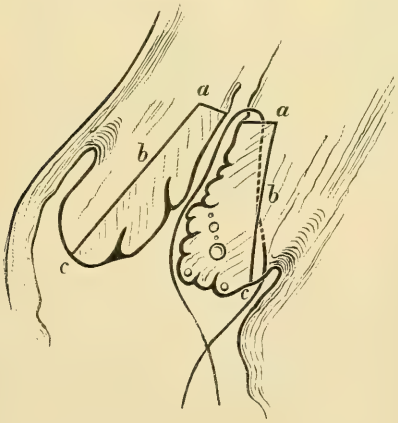


Excision nach *Schroeder* (Schnittführung).

Fig. 170.

Excision nach *Schroeder* (Naht).

Diese beiden Operationen, die *Hegar*'sche und die *Schroeder*'sche, pflege ich bei der Absetzung des Collum zu combiniren und verfahre dabei so, wie es in jedem einzelnen Falle die Indication für die Opera-

[1]) Charité-Annalen. 1878. — Zeitschr. f. Geb. u. Gyn. III. S. 419 und *Wöricke*, ebenda, III, S. 328.

tion an dem Collum erheischt. Ist die Schleimhaut des Cervicalcanals intact, was allerdings verhältnissmässig selten der Fall ist, so excidire ich nach *Hegar;* ist die Schleimhaut erkrankt, so nehme ich die erkrankten Theile so weit als thunlich auch an der Schleimhaut weg und excidire von der Lippe selbst, respective von der betreffenden Wand des Collum, soviel als für die Verheilung nothwendig erscheint (Fig. 171, 172). Die Operation gestaltet sich auf diese Weise zu einer sehr einfachen und sicheren, die bei einiger Uebung im Nähen in verhältnissmässig kurzer Zeit ausgeführt werden kann.

In der Regel lasse ich der Amputation eine Abrasio mucosae vorhergehen, entsprechend der so häufigen Complication von chronischen Schleimhauterkrankungen mit den Erkrankungen des Uterusparenchym.

Fig. 171.

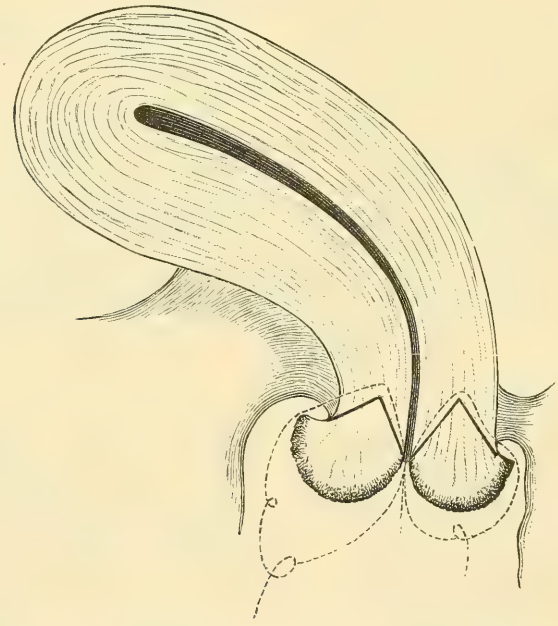

Amputation bei Metritis colli. Eversio labiorum. Endometritiserosionen.

Ausführung der Operation. Ich ziehe den Uterus so weit als möglich herab, stelle ihn in die Scheidenspecula ein, desinficire das Operationsfeld nochmals und spalte dann unter Berieselung mit schwachen desinficirenden Lösungen die Muttermundslippen bis an die Insertion des Scheidengewölbes. Ich schneide nun an der Grenze der gesunden Cervixschleimhaut, wo auch immer diese liegt, nahezu senkrecht auf die Längsachse des Collum ein und nehme aus der hinteren Lippe durch einen entsprechenden Einschnitt von aussen auf diesen ersten Schnitt soviel, als im gegebenen Falle nothwendig ist, weg. Die Vernähung erfolgt unmittelbar und so weit, als das Muttermundslumen sich

auszudehnen hat. Dann wird an der vorderen Lippe in derselben Weise die Ausschneidung vorgenommen, wobei man die den Uterus in seiner vorgezogenen Lage fixirenden Kugelzangen etwas weiter nach vorn bis in die Uebergangsfalte des vorderen Scheidengewölbes auf das Collum zurückzulegen hat.

Nun folgt die Vernähung der seitlichen Commissuren: die Kugelzangen werden aus dem vorderen Scheidengewölbe entfernt, denn an den bis dahin eingelegten Fäden kann man in bequemer Weise das Collum fixiren. Mit diesen Fäden wird zunächst die eine Seite des Collum nach unten in die Medianlinie gezogen und vernäht. Auch hier

Fig. 172.

Amputatio colli.

müssen die Fäden unter der ganzen Wundfläche hindurchgeführt werden und gerade hier oft sehr dicht nebeneinander liegen, weil an dieser Stelle die meisten und ergiebigsten Blutungen stattfinden. In derselben Weise wird die andere Commissur heruntergezogen und vernäht.

In der Regel sind 8—10 Fäden in der vorderen und in der hinteren Lippe nothwendig und 3—4 in jeder Seite. Wenn die Blutung vollkommen steht und die Wundränder der Scheiden- und Cervixschleimhaut innig miteinander vereinigt sind, werden die Fäden abgeschnitten. Nach nochmaliger Reinigung des Uterus wird derselbe in seine Lage zurückgebracht und nun die Patientin in's Bett gehoben.

Nur ausnahmsweise, wenn die Secrete des Uterus sehr übelriechend gewesen sind, lege ich eine mit Jodoform bestreute lockere Wattekugel in die Scheide ein, sonst wird nur bei sehr schlaffem Gewebe und einer ausgesprochenen Neigung der Stichcanäle, Blut austreten zu lassen, noch eine dicke Wattekugel untergeschoben; in der Regel bedarf es keines solchen Verbandes.

Die Patienten werden 7—8 Tage im Bett gehalten; die Scheide wird zweimal täglich mit schwacher Carbol- oder Sublimatlösung ausgespritzt. So lange die Frauen nicht im Liegen spontan Urin lassen können, werden sie katheterisirt; vom dritten Tage an wird für ihre Stuhlentleerung gesorgt. Zuweilen klagen sie in den ersten Tagen über viel Unbehagen, besonders in den Beinen, das von der Haltung in Steissrückenlage herrührt. Sind diese Schmerzen erheblicher und die Patienten

Fig. 173.

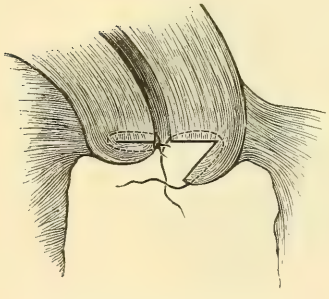

Vernähung nach Amputatio colli.

Fig. 174.

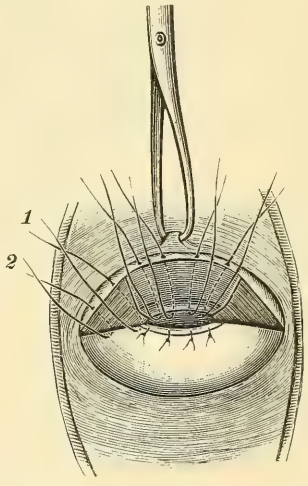


Naht der oberen Lippe nach Amput. colli.
*1* u. *2*. Nähte der seitlichen Commissur.

in Folge davon unruhig, so bekommen sie Morphium. In der Regel aber ist eine derartige Medication nicht nothwendig. Sobald sie aufhören, unter der Nachwirkung des Chloroform zu erbrechen, wird ihre Ernährung in kräftiger Weise gefördert. Am 2. oder 3. Tage nach dem Aufstehen wird im röhrenförmigen Speculum die Wunde nachgesehen und gereinigt, auch wohl schon einige Fäden entfernt. Zur Beförderung der Eintrocknung wird da, wo reichliche Absonderungen bestehen, ein mit Jodoformpulver bestreuter Wattebausch eingeschoben, der bis zum anderen Tage liegen bleibt. Die Catgutfäden sind in der Regel am 10. Tage resorbirt.

Die Narbenbildung nach dieser Operation ist eine gleichmässig gute. Selten wird durch das Durchschneiden der Fäden die Configuration

der Muttermundslippen beeinträchtigt. Stenosen habe ich nach dieser Art der Operation bis jetzt unter mehr als 2000 Fällen nur ganz vereinzelt beobachtet. Auch starre Narbenverziehungen und sonstige Missstaltung der Lippen entwickeln sich nur sehr ausnahmsweise.

Für viele Anfänger scheint in der Blutung selbst schon bei der Spaltung der Lippe und der Ausschneidung der Stücke aus derselben eine gewisse Schwierigkeit zu liegen. Ich selbst habe in der Besorgniss vor solchen Blutverlusten einen Gummischlauch zur Constriction um das Collum gelegt.[1]) *Emmet*[2]) führte diese Compression mittelst eines in einen Gummischlauch eingelegten Uhrfederdrahtes, der in einem Uterustourniquet befestigt ist, aus. Die Vortheile gerade des Gummischlauches[3]) liegen auf der Hand: man kann ohne die Gefahr dauernder Beschädigung selbst ein Divertikel der Blase mit dem Schlauch umschnüren, auch wohl ein etwa weit herabragendes Stück des *Douglas*'schen Raumes. Nach Vollendung der Operation wird der Schlauch gelöst und die eventuelle Blutung aus den Stichcanälen durch nachgelegte Nähte gestillt. Ein solches Comprimiren des Collum setzt voraus, dass man den Uterushals weit herunterziehen kann: dadurch wird die Möglichkeit seiner Anwendung wesentlich beschränkt. Mit grösserer Uebung im Nähen habe ich die Anwendung dieser Constriction mehr und mehr verlassen und übe sie jetzt in dazu geeigneten Fällen wesentlich, um sie meinen Zuhörern zu demonstriren. Der Blutverlust bei einer Amputation lässt sich sehr leicht in Schranken halten, denn die ganze Operation erfordert unter einigermassen günstigen Umständen bei einiger Uebung nur 6—10 Minuten. Man hat volle Freiheit, an den stark blutenden Stellen die Nähte zuerst anzulegen oder durch provisorische Suturen die entsprechenden Arterien zu schliessen. Isolirte Unterbindungen in den Wundflächen mache ich nicht.

Es ist der Amputation der Vorwurf gemacht worden, dass auch die Vernähung des Stumpfes nicht vor Nachblutungen sichert. Dieser Vorwurf erscheint nach den ersten über die Amputation veröffentlichten grösseren Beobachtungsreihen nicht ganz unbegründet. Ich selbst habe in dem ersten Hundert solcher Operationen nur vereinzelte Nachblutungen gehabt[4]) und schiebe diesen Erfolg darauf, dass ich meine Fäden stets unter der ganzen Wundfläche hindurchführe und sie sehr fest knote. Das ist freilich auch wohl Sache der Uebung, und so habe ich bei meinen Assistenten, welche auch diese Operation auszuüben oftmals von mir Gelegenheit erhalten, früher wohl Blutungen beob-

[1]) Berl. klin. Wochenschr. 1876, Nr. 4.

[2]) Gyn. Ed. III, S. 466.

[3]) Neuerdings hat *L. Fürst* eigene Nadeln zur Fixirung des Schlauches beschrieben. Archiv f. Gyn. XXVIII.

[4]) Berl. klin. Wochenschr. 1878, Nr. 42.

achtet, wenn sie über das Mass des Schnürens der Fäden noch ungenügend orientirt waren. In den letzten Jahren habe ich deswegen bei den von meinen Schülern unter meiner Aufsicht ausgeführten Operationen auf ein sehr festes Schnüren der Knoten gehalten und dabei auch bei solchen Erstlingsoperationen die Blutung fast ganz ausgeschlossen. — Bei Nachblutungen von irgend erheblicher Ausdehnung rathe ich, die Patienten sofort auf den Operationstisch zu bringen und hier nach entsprechender Reinigung, eventuell in der Chloroformnarcose, sofort die blutende Stelle freizulegen und durch nachgelegte Nähte unschädlich zu machen.

Ausser dieser Methode der Amputatio colli sind noch mehrfach andere dasselbe Ziel verfolgende angegeben worden. Ich enthalte mich an dieser Stelle einer Beschreibung derselben, weil die meisten nicht in die Praxis eingedrungen sind. Auch ich habe, als ich die Amputatio colli als ein Heilmittel bei chronischer Metritis empfahl (1878), ein eigenes Operationsverfahren angegeben, welches besonders darauf hinauslief, die Cervicalschleimhaut in möglichst ausgiebiger Weise zu beseitigen. Ich habe das damals angegebene Verfahren, welches in einer Excision fast des ganzen Collum und einer eigenthümlichen Vernähung des Excisionstrichters bestand, in einer nicht kleinen Anzahl von Fällen angewendet, als ich es empfahl, und unter jenen Fällen waren mir üble Resultate nicht bekannt geworden. Erst später habe auch ich mehrfach Stenosen, ja Atresien nach diesem Verfahren eintreten gesehen. Ich habe versucht, mit Rücksicht darauf das Verfahren zu modificiren, bin aber schliesslich zu der Ueberzeugung gelangt, dass nur auf sehr künstlichem Wege eine derartige üble Nebenwirkung zu vermeiden ist. Ich verzichte darauf, dieses Verfahren hier des Näheren auseinanderzusetzen.

### 5. Die hohe Excision des Collum.

Die bisher beschriebenen Operationsweisen sind bei aller Möglichkeit, sie zu individualisiren, im Wesentlichen nur gegen Erkrankungen des Collum in dessen unterem Abschnitte gerichtet. In seltenen Fällen kann es nothwendig erscheinen, das ganze Collum bis an das Corpus heran auszulösen. Eine solche Indication wird in Fällen von beginnender maligner Erkrankung im Collum, respective den Muttermundslippen, gefunden und nach den Zusammenstellungen von *Hofmeier* und *Winter* aus dem *Schroeder*'schen Material auch heute noch festgehalten und vertheidigt.[1]) Ich habe nach dieser Indication bis vor 6 Jahren oftmals, seitdem gelegentlich noch operirt und mich dabei also mit der Aus-

[1]) *Hofmeier*, Naturforschervers. Berl. 1886 u. Grundriss. Ed. II, 1892. — *Winter*, Berl. klin. Wochenschrift. 1891, Nr. 33.

schneidung des Collum uteri begnügt. Damals verfuhr ich nach der eben angedeuteten Methode und löste auf diesem Wege das ganze Collum aus. Meine Erfahrungen mit diesem Operationsplan sind, was die Radicalheilung bei Carcinom betrifft, durchaus ungünstige geblieben; ich habe in allen diesen Fällen Recidive des Carcinom beobachtet.

An sich erscheint diese Operation als eine verhältnissmässig ungefährliche, besonders wenn man die Cautelen dabei anwendet, welche *Schroeder*[1]) dafür angegeben hat. Dieselben bestehen in einer temporären Unterbindung der Ligg. lata, da, wo diese die grossen Arterien, also wesentlich die Aeste der Uterina, enthalten. (Siehe oben S. 26.)

Ausführung der hohen Excision. Die Ausschneidung beginnt man an der hinteren Hälfte des Collum von unten her, von der Insertion des hinteren Scheidengewölbes aus. Die Blutung wird bei gut liegenden provisorischen Ligaturen im Scheidengewölbe selten auch nur nennenswerth, besonders wenn man nicht zögert, den Wundrand im Scheidengewölbe mit dem am Cervicalcanal durch möglichst tiefliegende Nähte innig und rasch zu verbinden (ähnlich wie Fig. 167 zeigt).

In gleicher Weise wird die vordere Collumwand ausgeschnitten, nachdem hier von der vorderen Insertion der Scheidenwand aus die Loslösung des Collum von der Blase durch vorsichtiges Abziehen und -Drängen mit dem Fingernagel ausgeführt ist. Auch hier wird durch tiefgreifende Nähte der Rand der Scheide mit dem Rande der Cervicalschleimhaut vereinigt. Schliesslich werden an beiden Seiten die Collumcommissuren vernäht und nach vollständiger Vereinigung der Wundfläche die Ligaturen im Scheidengewölbe gelöst. Am Schluss der Operation muss das Corpus soweit nach der Scheide heruntergerückt sein, wie das Collum ausgelöst worden ist.

Die Operation, so einfach sie zu sein scheint, wird durch Complicationen, wie sie vor allen Dingen durch Narben im Scheidengewölbe gesetzt werden, ausserordentlich erschwert. Nicht selten kommt es dabei zu Verletzungen des Peritoneum und Eröffnung des *Douglas*'schen Raumes.

Die Verletzungen des letzteren haben, nach den fast übereinstimmenden Ansichten der Autoren, nicht die Gefahr in ihrem Gefolge, welche man früher den Verletzungen des Peritoneum zuzuschreiben geneigt war. Das Loch wird einfach durch die Naht geschlossen.

---

[1]) Zeitschr. f. Geb. u. Gyn. III, S. 419 u. VI, S. 213.

## 6. Exstirpatio uteri vaginalis.

Die Ausrottung des ganzen Uterus, wie sie in dem bekannten Falle von *Langenbeck* dem Aelteren (1813), *Sauter* (1822) und *Récamier* (1829) zielbewusst ausgeführt worden ist, war im Wesentlichen wieder verlassen, auch die von *Hennig* [1]) 1876 ausgeführte Operation hatte sie nicht rehabilitirt, als *Freund* [2]) im Jahre 1878 mit einer neuen Methode diese Operation wieder in die Praxis einführte.

Wenn auch die *Freund*'sche Methode seitdem wohl von den Meisten wieder aufgegeben ist, weil sie, je grösser die Statistik wurde, immer schlechtere Resultate ergab, so besteht doch das grosse Verdienst *Freund*'s fort, die moderne Gynäkologie um die Exstirpation bereichert zu haben.

*Czerny* [3]) hat zuerst die vaginale Operation an die Stelle der *Freund*'schen gesetzt. Kurz nach ihm haben *Billroth* [4]), *Schroeder* [5]), *Schede* [6]) und ich [7]) entsprechende Fälle veröffentlicht. Das von *Fritsch* [8]) angegebene Verfahren hat vielfache Verbreitung gefunden.

Um die weitere Ausbildung der vaginalen Hysterectomie hat sich besonders *Richelot* [9]) durch Einführung der Klemmen an Stelle der Ligaturen und *Péan* [10]) durch das Morcellement verdient gemacht. [11])

Die Exstirpation, wie immer sie gemacht wird, ist zunächst gegen carcinomatöse und sarcomatöse Erkrankung des Organes in Vorschlag gebracht worden. Diese maligne Erkrankung kann heute schon früher und besser erkannt werden, als es vor nicht langer Zeit noch möglich gewesen ist, und so dürfen wir uns wohl weder durch die absprechenden Urtheile, welche auf ethischer Basis gegen diese Exstirpation hervorgebracht worden sind, noch auch durch die nicht überall günstigen Erfolge irre machen lassen, denn je früher wir operiren,

---

[1]) Naturforschervers. Hamburg 1876.

[2]) *W. A. Freund*, *Volkmann*'sche Samml. Nr. 133. — Centralbl. f. Gyn. 1878, Nr. 12. — Berl. klin. Wochenschr. 1878, Nr. 27.

[3]) Wiener med. Wochenschr. 1879, 45—49.

[4]) *Wölfler*, Chirurgen-Congress, 1880.

[5]) Ibidem.

[6]) Naturforschervers. Danzig 1880, siehe auch *Baum*, Zeitschr. f. Geb. u. Gyn. VI.

[7]) Danzig 1880 u. Centralbl. 1881.

[8]) Centralbl. 1883, Nr. 57.

[9]) Bulletin 1886 (Bull. de l'Acad. de méd. VII, 15 und Union méd. Juli 1886).

[10]) X. internat. Med. Congr. Berlin.

[11]) Die Idee, die Blutstillung durch Klemmen herbeizuführen, ist von Sir *Thomas Spencer Wells* ausgegangen (Ovarian and uterine tumors. London 1882, S. 526), *Ch. E. Jennings* hat sie auf diese Anregung hin geübt (Lancet, 1886, Nr. 15—16, S. 682 u. 825), *Richelot* hat sie 1886 mit grosser Ausdehnung verwandt, während *Péan* (*Gonot*, Thèse, De l'hysterectomie vaginale en France. Paris 1886) wie auf anderen Gebieten auch bei der Uterusexstirpation damit operirte. Der erste Bericht über das Morcellement ist von *Péan* auf dem X. internat. med. Congr. Berlin 1890 erstattet worden.

umsomehr dürfen wir hoffen, dass die Operation sich erfolgreich erweist, sowohl was die unmittelbare Heilung anbetrifft, als auch betreffs der Recidive.

Nur bezüglich der Cancroide der Portio bestehen zur Zeit bei den deutschen Gynäkologen noch divergirende Ansichten, ob es dabei gerathen sei, die vaginale Totalexstirpation auszuführen oder sich mit der hohen Excision und Cauterisation des Stumpfes zu begnügen. *Schroeder* tritt mit *Hofmeier*[1]) auf Grund seiner Statistik für das letztere Verfahren ein, *Winter*[2]) hat das *Schroeder*'sche und das *Olshausen*'sche Material weiter verfolgt und ist ebenfalls für die hohe Excision der Initialstadien des Cancroid eingetreten. Die Mehrzahl der deutschen Gynäkologen spricht sich für die alsbaldige Radicaloperation aus.[3]) Ich habe meinen Standpunkt oben S. 281 u. ff. dargelegt und bin der Ueberzeugung, dass eine frühzeitig ausgeführte Radicaloperation einerseits eine günstigere Operationsprognose bietet und andererseits für die Radicalheilung bessere Erfolge liefern muss. Meine eigenen naturgemäss noch beschränkten Erfahrungen gerade bezüglich dieses Punktes habe ich oben gegeben.

Die Indication zur Uterusexstirpation ist in verschiedenen Richtungen erweitert worden.

Wenn bei den Adenomen mit Rücksicht auf ihren histologischen Charakter die Indication einwandfrei gelten muss, so dürfen wir nicht zögern, für die Berechtigung der Operation in ihrer gesicherten technischen Vollendung da einzutreten, wo lebensgefährliche uterine Beschwerden, welche die Erwerbsunfähigkeit und den Lebensgenuss vernichten, nur durch die Entfernung des ganzen Uterus behoben werden können.[4])

Hierhin gehören unstillbare Blutungen ohne nachweisbare anatomische Veränderung[5]), unheilbare dysmenorrhoische Beschwerden, Neubildungen, Myome, anderweitig nicht heilbarer Prolaps.[6]) Die von *Péan* angeregte Erweiterung der Indication für die Hysterectomie auf die Beckeneiterungen (vergl. Verh. des I. intern. Gyn.-Congr. Brüssel 1892) begegnet zur Zeit noch einer sehr divergirenden Beurtheilung.

---

[1]) Zeitschr. f. Geb. u. Gyn. XIII, 367.

[2]) Vergl. a. a. O. 1891 u. Zeitschr. f. Geb. u. Gyn. XXII.

[3]) *Brennecke,* Centralbl. f. Gyn. 1883, 48. — *Staude,* Deutsche med. Wochenschr. Nr. 35, 1886. — *Fritsch,* Archiv f. Gyn. 1887. — *Loehlein,* Tagesfragen. III, 1892.

[4]) Vergl. Literatur bei *Hofmeier,* Grundriss. Ed. II, S. 285.

[5]) *Olshausen,* Naturforschervers., Eisenach 1882, wollte damals der Castration für solche Fälle den Vorzug geben.

[6]) Nach *Kaltenbach,* Centralbl. f. Gyn., 1880, Nr. 11, habe ich unter dieser Indication operirt. *Fritsch* hat das Verfahren typisch weitergebildet (Archiv f. Gyn. XXXIV, S. 187. Vergl. auch *A. Martin,* Naturforschervers., Halle 1891, Berl. klin. Wochenschr., 1891, Nr. 45.

Die von *Olshausen*[1]) ausgeführte Exstirpation bei Osteomalacie wird für den Fall einer unmittelbar bedrohlichen Einklemmung des retroflectirten schwangeren Uterus immer berechtigt bleiben.

Eine ganz eigenthümliche Indication zur vaginalen Operation bot sich mir am 2. Januar 1886. Ich hatte bei einer extrem Anämischen durch den klaffenden Cervicalcanal die Retention von Placentartheilen constatirt. Die Diagnose war zweifelhaft gewesen und so liess ich den behandelnden Collegen und meine Assistenten nach untersuchen. Als ich die voraussichtlich leichte Entfernung des übelriechenden Placentarstückes dann vornehmen wollte, fand ich die hintere Wand des Corpus durchbrochen, es waren Theile des Verhaltenen in die Bauchhöhle gelangt. Angesichts der Verfettung des Uterus, der unzweifelhaften Zersetzung des Uterusinhaltes, der Unmöglichkeit, die nicht zweifelhafte Infection der Bauchhöhle anders zu bekämpfen, exstirpirte ich den Uterus und desinficirte den zugänglichen Abschnitt des Beckens. Patientin ist reactionslos genesen.

Statistik.[2]) Von Mitte Juni 1880 bis 15. Januar 1887 sind in meiner Anstalt gemacht worden: 134 vaginale Totalexstirpationen, und zwar

| | | | |
|---|---|---|---|
| 10 | im | Jahre | 1880 |
| 9 | „ | „ | 1881 |
| 22 | „ | „ | 1882 |
| 20 | „ | „ | 1883 |
| 16 | „ | „ | 1884 |
| 24 | „ | „ | 1885 |
| 30 | „ | „ | 1886 |
| 3 | „ | „ | 1887 (bis 15. Januar) |

134 mit 22 Todesfällen.

Von diesen sind 44 Fälle für die Berechnung des definitiven Heilresultates der Totalexstirpation bei Carcinom verwerthbar. Es sind innerhalb von zwei Jahren 13 = 29·7% recidiv geworden, gesund geblieben 70·3%. Weitere 28 von den 134 waren unvollständige Exstirpationen, davon gestorben 8; 19 Exstirpationen sind gemacht wegen Adenom, davon gestorben 2, dann 7 Exstirpationen wegen anders nicht heilbarer Endometritis haemorrhagica bei geringer Drüsenvermehrung und mässiger polypöser Wucherung, deren Blutung selbst durch oft wiederholte Auskratzung und Aetzung nicht zu stillen war. Alle diese Patienten sind genesen.

2 Exstirpationen wurden gemacht wegen Sarcom, beide genesen.

4 „ „ „ „ Myom, 4 genesen.

1 „ „ „ „ Perforation des puerperalen Uterus, genesen,

3 „ „ „ „ grossen Prolapsus, 3 genesen.

Dazu sind von 1887 bis Ausgang 1892 gekommen insgesammt 153 Totalexstirpationen mit 14 Todesfällen.

---

[1]) Gesellsch. f. Geb. u. Gyn. zu Berlin 1888.

[2]) Berl. klin. Wochenschr., 1887, Nr. 5. — Ich halte es für historisch nicht uninteressant, die Zahlen aus der II. Auflage hier noch einmal vorzuführen.

Die Indication gaben:

| | | | |
|---|---|---|---|
| Carcinom . . . . . | 77 | mit 10 | Todesfälle, |
| Myom . . . . . | 36 | „ 2 | „ |
| Adenom, resp. End. adenomatose | 21 | „ 2 | „ |
| irreponibler Prolaps . . . . | 19 | „ 0 | „ |
| | 153 | | |

Unter den Contraindicationen der vaginalen Exstirpation nannte ich bei Besprechung des Carcinom die Ausbreitung der Infiltration auf die Umgebung des Uterus. Neben dieser erkenne ich noch zwei Contraindicationen an, die eine wird durch Verwachsungen des Uterus mit der Nachbarschaft gegeben, die andere durch das Volumen des Uterus selbst. Die Verwachsungen mit der Nachbarschaft, auch wenn sie nicht carcinomatöser Natur sind, erschweren die Vaginalexstirpation ganz ausserordentlich, aber wenn man auch diese Schwierigkeit überwinden kann und die Verbindungen von der Scheide aus bis über den ganzen *Douglas*'schen Raum loszulösen vermag, so ist doch der Umstand noch viel mehr als die Schwierigkeit der Operation selbst zu betonen, dass diese Adhäsionflächen nach der Durchreissung Wundflächen darstellen, welche für den Heilungsverlauf sehr verhängnissvoll werden. Es kommt leicht zu Blutungen und zu profuser Secretion, dabei heilen diese zerfetzten Flächen nicht ohne entzündliche Reaction, sie bilden augenscheinlich einen sehr günstigen Nährboden für Zersetzungskeime, die sich von da aus auf das Peritoneum weiter ausbreiten. Ich habe gerade mit solchen Adhäsionsschwierigkeiten vielfach zu thun gehabt und doch in den meisten Fällen die Operation durchgeführt. Die Mehrzahl aber meiner Todesfälle bei vaginaler Exstirpation betrifft gerade diese Gruppe von Fällen. — Bis zu welcher Grösse der Uterus die Exstirpation von der Scheide aus noch gestattet, lässt sich schwer beschreiben. Es kommt dabei in Betracht, ob das Corpus hart und starr ist, oder weich und adaptionsfähig, ganz besonders muss aber für die Möglichkeit eines solchen Vorgehens erwogen werden, ob das Lumen der Scheide für die Durchführung des Uterus ohne ausgedehnte Zerreissung des Scheidenrohres geeignet ist.

Durch die Spaltung des Dammes bis in das Septum rectovaginale ist viel Raum zu gewinnen. Ein anderer Versuch zur Erleichterung der Operation im Becken ist von *Zuckerkandl* ausgegangen[1]): Das Kreuzbein zu reseciren und mehr oder weniger sub-

[1]) Wiener med. Pr., 1889, Nr. 7 und 12. Vergl. auch *Hochenegg*, Wiener klin. Wochenschr., 1888, Nr. 11 und 16, 1889, Nr. 26 und 30. *S. Wiedow*, Berl. klin. Wochenschrift, 1889, Nr. 10, und *v. Beck*, Zeitschr. f. Geb. u. Gyn., Bd. XVIII. Vergl. auch *Schede*, Jahrbuch d. Hamburger Staatskr. 1890, u. *Czerny*, Beitr. z. klin. Chirurgie. 1890 bis 1891. *Herzfeld*, Wiener med. Bl. Nr. 51. 1892.

peritoneal den Uterus anzugreifen. Ich habe mich zu dieser jedenfalls sehr eingreifenden Vorbereitung nicht entschliessen können.

In allen Fällen von Unausführbarkeit der vaginalen Exstirpation bleibt die Laparatomie, falls eine Exstirpation des Uterus überhaupt noch Aussicht auf Genesung bietet.

Mein Verfahren bei der vaginalen Exstirpation ist folgendes: Sehr ausgiebige Desinfection der Scheide und energische Entleerung des Darmes erscheinen gerade bei dieser Operation dringend geboten. Zu der ersteren gehört die Entfernung carcinomatöser Granulationen und die Abschabung eiteriger Geschwürsflächen. Diese kann man bei der Untersuchung in Narcose am Tage vor der Operation vornehmen und durch Jodoformgaze die betreffende Fläche bis zu der Desinfection unmittelbar vor Beginn der Operation schützen. Auch dann ist es noch Zeit zu dieser Abschabung, wenn man darnach die Scheide gründlich auswäscht, die Wundfläche cauterisirt, vernäht, zusammenklemmt.

Das Scheidengewölbe wird mittelst Halbrinnen und Scheidenhalter freigelegt, das Collum an seiner hinteren Peripherie mit Kugelzangen gefasst und soweit als möglich nach vorn, an die Symphyse, herangezogen. Dadurch spannt sich das hintere Scheidengewölbe, so dass man die vaginale Insertion am Uterus in der Regel gut übersehen kann. Ich beginne in der Regel diese Insertion in der ganzen Breite in möglichster Ausdehnung einzuschneiden, um auf den *Douglas*'schen Raum vorzugehen. Ist die Verbindung des Scheidengewölbes mit dem Collum eine wenig breit entwickelte, so erfolgt die Eröffnung des *Douglas*'schen Raumes nicht selten mit dem ersten Schnitte. Ist die hierbei zu durchschneidende Gewebsmasse breiter, so kann dieses Vordringen sehr schwierig und störend werden, und zwar um so mehr, je weiter hinauf man am Uterus vorgehen muss, um die Grenze der Verbindung zu erreichen. Ist die Eröffnung des *Douglas*'schen Raumes erfolgt, so erweitere ich den Schnitt soweit, dass mein linker Zeigefinger eindringen kann, und vernähe dann mit einer kleinen stark gebogenen Nadel den Scheidenrand in der ganzen Ausdehnung des Schnittes (Fig. 175 u. 176).

Die Nadel wird auf den vom Peritoneum her vordrängenden Zeigefinger durch die Masse des Scheidengewölbes eingestochen, fasst Scheidenwand und Peritoneum, und kommt etwa 1 Cm. von der Einstichsöffnung wieder in der Scheide hinaus. Solcher Suturen brauche ich in der Regel 4—5, welche also das Peritoneum des *Douglas*'schen Raumes mit dem Scheidenrohr innig vereinigen, das lockere Gewebe des Beckenbodens abschliessen und jede Blutung aus diesem Schnitt stillen. Diesen Nähten gegenüber lege ich, wenn der Uterus stark blutet, eine einzige grosse Nadel durch die Schnittfläche am Uterus und gewinne damit einen Zügel für die weitere Bewegung desselben. Erst wenn die Blutung

völlig steht, wird die Operation weiter geführt. — Wenn die Eröffnung des *Douglas*'schen Raumes auf Schwierigkeiten stösst, so nähe ich, sowie die Blutung eine ausgiebigere ist, die breite hintere Wundfläche in ähnlicher Weise an das Scheidenrohr an, auch ehe der Douglas eröffnet ist, und dringe, indem ich mit der Pincette diese Gewebsmassen vom Uterus abziehe, an der hinteren Wand des Collum uteri entlang weiter in die Tiefe vor. Das Peritoneum erscheint als eine durchschimmernde zarte Membran, hinter der zuweilen eine geringe Menge Flüssigkeit liegt. Ist

Fig. 175.

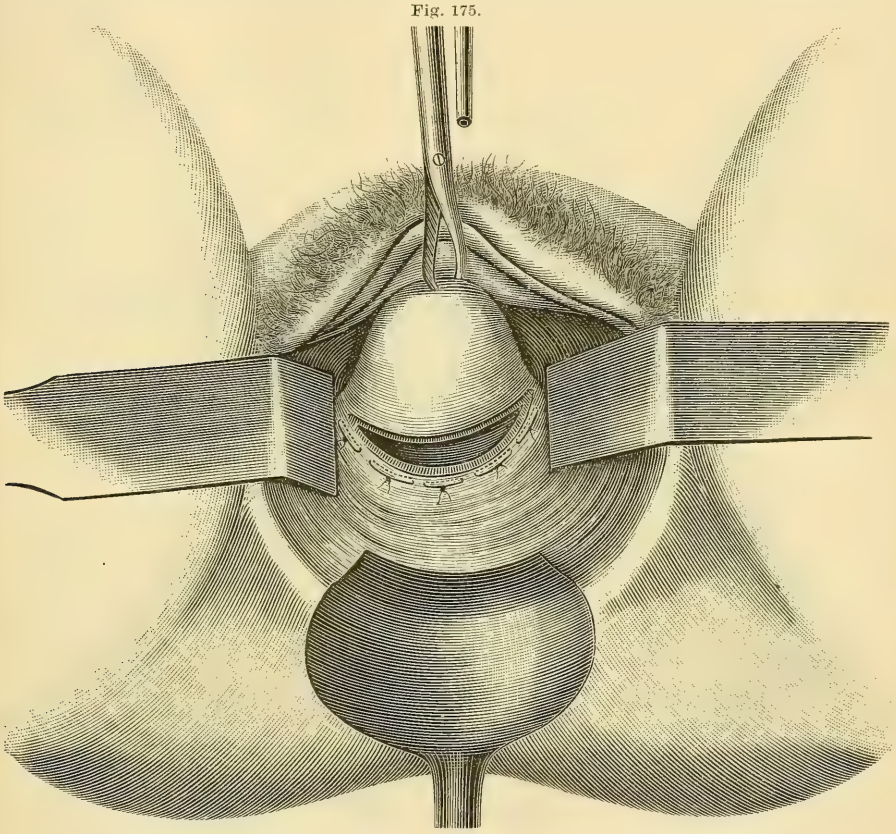

Exstirpatio uteri vaginalis. Eröffnung des Douglas. Naht des Scheidengewölbes.

die Eröffnung erfolgt, so wird nun ebenso wie im hinteren Scheidengewölbe in der ganzen Ausdehnung des Bodens des *Douglas*'schen Raumes die Vereinigung zwischen Scheidenrohr und Peritoneum hergestellt.

Zunächst vernähe ich gewöhnlich das linke Scheidengewölbe. Je nach der Dicke des Beckenbodens benütze ich grosse oder kleine starke Nadeln mit einem kräftigen Catgutfaden. — Sie werden von dem Scheidengewölbe aus nach derjenigen Stelle an den Seiten des *Douglas*schen Raumes vorgeschoben, welche mir der daselbst eingeführte Finger entgegendrängt (Fig. 176). Auch diese Fäden müssen Peritoneum und

Scheidengewölbe mit einander vereinigen. Oft ist es nicht möglich, die Nadel wieder durch die Scheide unmittelbar herauszuführen, ohne dass man sie erst nach dem Peritoneum vollständig durchstösst. In diesen Fällen führe ich die durch meinen Zeigefinger gedeckte Nadelspitze durch den klaffenden Spalt im hinteren Scheidengewölbe heraus und fasse sie, während ich noch mit der einen Hand die Nadel festhalte, an der Spitze mit einem zweiten Nadelhalter. Dann erst lasse ich den Nadelhalter am Oehrende los und ziehe nun die ganze Nadel durch, um sie von Neuem

Fig. 176.

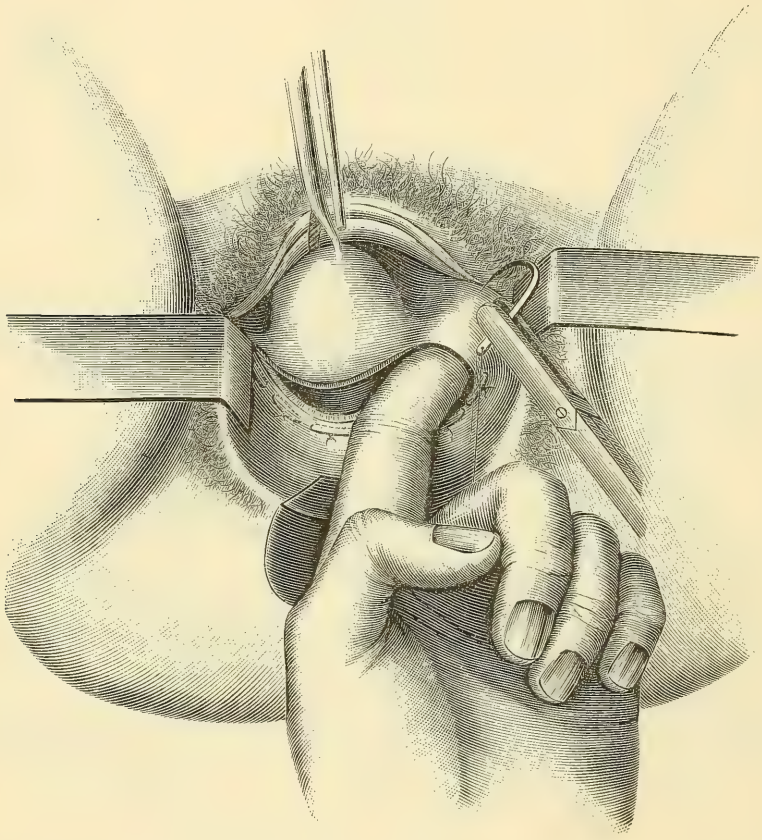

Exstirpatio uteri vaginalis. Vernähung des Beckenbodens.

gefasst vom Peritoneum her, wiederum unter Leitung des Zeigefingers, nach der Scheide auszustechen und hier etwa 1 Cm. von der Eingangsöffnung herauszuführen. Diese Fäden müssen mit grosser Kraft geschlossen werden; in der Regel brauche ich auf jeder Seite drei, mittelst welcher ich bis an die vordere Fläche des Collum den Boden der Bauchhöhle mit der Scheide fest vereinige. Durch diese Vereinigung werden die zuführenden Gefässe mit grosser Sicherheit vor ihrer Durchschneidung unterbunden.

Die Auslösung des Collum aus dem Beckenboden an beiden Seiten bis an die vordere Peripherie und deren eventuelle weitere Umstechung erfolgt oft ohne jeden Blutverlust. Das Messer wird dabei direct am Collum vorgeschoben, bis dasselbe an beiden Seiten in ganzer Ausdehnung, d. h. bis an das Corpus hinauf freigelegt ist. Sobald jede Blutung beseitigt ist, erfolgt die Umschneidung an der vorderen Peripherie, und zwar unter starker Verziehung des Uterus nach hinten und Gegenspannung des vorderen Scheidengewölbes nach vorn. Nach Durchschneidung des Scheidengewölbes schiebe ich mit den Fingernägeln den mit dem Collum verbundenen Theil der Blase am Collum entlang zurück, soweit als ich eine solche Verbindung wahrnehmen kann. Die Ausdehnung dieser Verbindung ist übrigens ebenso wie die Verbindung des Collum uteri mit dem hinteren Scheidengewölbe eine sehr verschieden ausgedehnte. Ich habe sie gelegentlich etwa 1 Cm. breit gefunden, in anderen Fällen 6 Cm. und mehr. Nicht selten bedarf es hier der Nachhülfe mit dem Messer, um die festeren Verbindungszüge zu lösen. Auch hier erfolgt sofort eine möglichst exacte Vernähung der abgelösten Fläche mit der Scheidenwand durch kleine Nadeln, welche dicht unter der Oberfläche der nach der Blase hin gelegenen Wundfläche das ganze Gewebe umgreifen. Hier genügen in der Regel vier solche Suturen zur Blutstillung und zur Herstellung der Continuität der Umstechung des Loches im Scheidengewölbe.

Wenn die Blutung vollkommen steht, umgreife ich noch einmal die hintere Auslösung des Uterus, untersuche von da aus Grösse und Beweglichkeit des Uterus und packe ihn nun mit einer *Muzeux*'schen Zange an der hinteren Lippe, um ihn stark nach vorn zu ziehen. In den *Douglas*'schen Raum wird ein *Simon*'scher Scheidenhalter oder Seitenhebel geschoben und durch diesen der herabgleitende Fundus vor einer Einklemmung über dem hinteren Wundrand geschützt. Mit immer weiter greifenden *Muzeux*'schen Zangen leite ich die hintere Wand des Corpus und den Fundus in die Oeffnung hinein. Ist der Uterus leicht beweglich und nicht sehr voluminös, so bietet die Entwicklung keine erheblichen Schwierigkeiten; ist er sehr breit und massig, so kann dieses Stadium der Operation ganz ausserordentlich schwierig werden. Eine Erleichterung gewährt es zuweilen, das Collum uteri hinter der Symphyse emporzuschieben; in anderen Fällen habe ich das beistehend abgezeichnete Instrument (Fig. 177) in das Corpus eingeführt und letzteres mittelst desselben heruntergeschoben. Die Einführung desselben kann bei engem Cervicalcanal einige Schwierigkeiten haben, doch wird dann die Spaltung dieses Canals dieselben überwinden. Ich vermeide es gerne, dieses Instrument zu gebrauchen, weil in der Regel dabei die hintere Wand des Uterus durchbohrt wird, und dann der Uterusinhalt sich über die Wundfläche ergiesst.

Je höher man an den Seiten ablöst, umso leichter folgt der Uteruskörper herunter.

Ob das Corpus nach hinten oder nach vorne umzustülpen ist, kann im Einzelfalle lediglich von gegebenen Verhältnissen abhängen. Ich finde es weitaus in der Regel am bequemsten, ihn nach hinten zu entwickeln, habe ihn aber gelegentlich nach vorn umgestülpt, oder erst eine Seite ganz abgelöst und dann nach dieser herausgeleitet. Zuweilen bedarf es der Umstülpung überhaupt nicht. In vereinzelten Fällen kann man die Entwicklung des Uterus dadurch erleichtern, dass man ihn spaltet.

Fig 177.



Instrument zur Entwicklung des Uterus durch den Schlitz im hinteren Gewölbe.

Zur weiteren Auslösung des Uterus in diesem umgestülpten Zustand isolire ich die Insertion der Ligg. lata, entfalte die Tuben und das Ovarium in die Scheide, um diese Gebilde in einem oder zwei oder drei Abschnitten über das Lig. infundibulo-pelvicum zu unterbinden. Die Massen werden durchstochen und an den Rand der Scheidenwunde fest genäht [1]), bevor sie durchschnitten werden. Die Loslösung an der Excavatio vesico-uterina gelingt leicht, wenn man sich mit dem Messer oder der Scheere immer dicht am Uterus hält. Auch hier nähe ich gern das Peritoneum mit der Scheide zusammen, ehe ich die Ablösung vollende und damit dem Peritoneum gestatte, sich aus dem Bereich meiner Controle zu ziehen.

Steht die Blutung vollständig, dann vernähe ich den Schlitz im Scheidengewölbe mit fortlaufendem Catgutfaden, wobei die Unterbindungsfäden kurz abgeschnitten werden. Es bleibt nur eine querverlaufende dünne Narbe.

Zum Schluss wird die absichtlich vor der Operation nicht entleerte Blase entleert. In die Scheide lege ich keinen Verband.

Nur verhältnissmässig selten kommen während der ganzen Operation Darmschlingen in den Bereich des Operationsfeldes oder auch nur zu Gesicht. Machen sie sich lästig, so lege ich einen gestielten Schwamm darunter und schütze mich damit vor ihrer Verletzung.

Die Operation dauert je nach den Schwierigkeiten, besonders in dem ersten Stadium, verschieden lang; sie schwankt zwischen 20 Minuten

[1]) Vergl. *Düvelius*, Centralbl. f. Gyn. 1885, Nr. 48.

und 2 Stunden. Der Blutverlust ist bei freier Beweglichkeit des Uterus und einer relativ günstigen Lage des Peritoneum ein minimaler, so dass ich wiederholentlich in solchen Fällen wohl kaum mehr als 10 Grm. Blut habe abfliessen gesehen. In anderen Fällen dagegen kann derselbe ein recht beträchtlicher werden, selbst wenn man durch consequente Umstechung die Ablösung der betreffenden Theile vorbereitet hat. Schon seit einer langen Zeit habe ich solche längere lebenbedrohende Blutungen nicht mehr gesehen, doch gehört zu ihrer prompten Beseitigung immer eine ziemlich grosse Uebung im Gebrauch der Nadel.

Die Blutung ist ganz besonders intensiv bei Erkrankungen der Umgebung, mögen diese als Narben früherer Entzündungszustände oder als beginnende Infiltration sich darstellen. Vielleicht ist der Umstand, dass ich in der letzten Zeit ernstere Blutungen nicht mehr gesehen habe, auch darauf zurückzuführen, dass ich bei solchen Infiltrationen der Umgebung jetzt noch viel reservirter bin als anfänglich und bereitwilliger auf den Versuch der Totalexstirpation verzichte, als ich es vorher gethan habe, so oft mir auch derartige, nur scheinbar günstige Fälle zugeführt werden.[1])

In den Fällen von erheblicher Blutung habe ich übrigens bis jetzt noch immer die blutenden Gefässe umstechen können, mehrmals indem ich dicht an der Beckenwand entlang mit grossen Nadeln den Beckenboden umschnürte.

Bei der Exstirpation des Uterus aus Prolapsen habe ich früher die prophylactische Blutstillung durch die Constriction angewandt. Jetzt erscheint mir eine solche kaum noch nothwendig. Ich incidire den Douglas entweder quer, wie bei der Exstirpation in situ oder durch einen von der hinteren Scheideninsertion an dem retroflectirt vor der Rima liegenden Uterus senkrecht verlaufenden Schnitt. Von diesem Schlitz aus führe ich dann die Vernähung zuerst an der hinteren und seitlichen Peripherie aus, zuletzt an der vorderen. Im Uebrigen wird ganz so operirt, wie ich es oben beschrieben habe.

Die Drainage des Douglas habe ich seit 1890 aufgegeben. Die Verbesserung meiner Statistik seit dieser Abänderung bestätigt die guten Erfahrungen, welche *Kaltenbach*[2]) und Andere seit längerer Zeit vorher gemacht.

Die Nachbehandlung ist eine durchaus exspectative. Der Leib wird mit einer Eisblase bedeckt. Die Patientin bekommt gegen die Schmerzen, welche manchmal nicht unerheblich sind, Morphium, und wird, wenn sie nicht spontan Urin lassen kann, katheterisirt. Sie erhält, so lange Brechneigung besteht, keine Nahrung; dann Milch,

---

[1]) Vergl. *Schultze,* Deutsche Med.-Ztg. 1885.

[2]) Centralbl. f. Gyn., 1880, Nr. 11, dann *Staude,* Deutsche med. Wochenschr. 1886.

Wein und Wasser, Bouillon, vom 3.—4. Tage Fleisch. Ausspülungen der Scheide werden nur bei allzu reichlicher, übelriechender Secretion vorgenommen. Am 12. Tag verlassen die Kranken das Bett. Entfaltet man etwa am 14. Tage die Scheide, um die Wunde zu revidiren, so ergibt sich ein vollständiger Abschluss der Wunde im Scheidengewölbe. Um diese Zeit habe ich niemals mehr eine freie Communication zwischen Scheide und Peritoneum nachweisen können. Die Narbe, welche sich oft ohne Abstossung grösserer Gewebsfetzen, wie man sie bei der Abschnürung mittelst der Unterbindung immer erwarten könnte, entwickelt, erscheint fest gebildet und nur selten mehr als 2 Cm. lang, meist strahlig gestaltet. Wenn im Verlaufe der Heilung Blutungen auftreten, wie ich dies wohl bei übermässigem Erbrechen gesehen habe, so genügen meist eiskalte oder 50° C. heisse Vaginalausspülungen; wenn nicht, so muss die blutende Stelle von Neuem durch die Naht geschlossen werden.

Die Gefahr für die Operirte liegt überwiegend in der septischen Infection, welche die in der zerfallenden Geschwürsfläche und von da aus im ganzen Uteruscanal hausenden Streptokokken veranlassen. *Witte* hat die Häufigkeit dieses Vorkommnisses an neuem Material bacteriologisch nachgewiesen. Die Desinfection der Geschwürsfläche muss deshalb eine möglichst tiefgreifende sein.[1])

Bei septischer Erkrankung des Peritoneum habe ich gelegentlich früher den Versuch gemacht, die Bauchhöhle zu desinficiren, allein der Erfolg einer solchen Desinfection ist in der Regel ein sehr unvollkommener, und so bleiben diese septisch Erkrankten eben so ernst bedroht, als die nach Laparatomie Erkrankten. Mehrmals tritt bei solchen Exstirpirten in den Stümpfen der Ligg. lata ein Exsudat auf, welches aber nicht annähernd so bedrohlich ist, wie die peritoneale Erkrankung. Die Ergüsse entleeren sich dann auch nach der Scheide oder nach dem noch erhaltenen Lumen der Oeffnung und wird dadurch die Heilung eingeleitet.

Wie schon oben erwähnt, kommt es trotz des klaffenden Spaltes im Scheidengewölbe nicht sehr häufig während der Operation vor, dass Darmschlingen herunterfallen oder auch nur sichtbar werden. Eine Verletzung kann jedenfalls vermieden werden.

Hingegen verklebten während der Reconvalescenz in einem Falle nach der Exstirpation, bei welcher die Ausbreitung carcinomatös erkrankter Drüsen unter dem Peritoneum weit hinauf constatirt werden musste (so dass also eine Radicaloperation unausführbar war), Dünndarmschlingen mit dem Boden des *Douglas*'schen Raumes und vereiterten bei der hochgradig anämischen Frau an verschiedenen Stellen, so dass sich Darmfisteln entwickelten, welche ihren Inhalt durch das Lumen des Scheidengewölbes entleerten. In Folge der durch diese Fisteln gesetzten Ernährungsstörung kam die Patientin trotz aller Versuche der Ernährung per rectum rasch von Kräften, zugleich

[1]) Vergl. auch *Winter*, Gesellsch. f. Geb. u. Gyn. zu Berlin. 12. December 1892. Zeitschr. f. Geb. u. Gyn. XXIV.

wohl auch durch die rapide Weiterentwicklung der carcinomatösen Erkrankung. Ich habe dann noch einen Versuch gemacht, die fistulösen Darmschlingen zu reseciren, um wenigstens die Möglichkeit einer besseren Ernährung herzustellen, indess ging die Patientin unaufhaltsam zu Grunde. Es ist dies der einzige Fall von Complication durch Darmerkrankung, der zudem, wie sich bei der zweiten Operation herausstellte, durch eine ausgebreitete carcinomatöse Infection des Mesenterium und des Darmrohrs an anderen Stellen complicirt war.

Verletzungen der Blase habe ich, wie vorhin erwähnt, nicht unmittelbar beobachtet, doch sieht man zuweilen aus Fädenstichen, welche die Blase berühren, nachträglich eine Communication zwischen Blase und Scheide hervorgehen.

In drei Fällen, bei denen ebenso wie bei allen anderen der in der Blase vorgefundene Urin unmittelbar nach der Operation völlig klar war, trat im Verlauf des ersten Monats Undichtigkeit der Harnwege ein, doch handelte es sich in allen 3 Fällen um eine haarfeine Fistel, die in dem ersten Falle nur ganz gelegentlich Urin nach der Scheide durchdringen liess, so dass die Patientin viele Tage hindurch ganz frei blieb, an anderen Tagen aber auch nicht erheblich nass wurde. Sie fand sich indessen so wenig durch dieses Uebel behelligt, dass sie jeden Versuch, auch nur die Lage der Fistel festzustellen, ablehnte und sich als vollständig genesen bezeichnete. Die Patientin ging, ohne dass sich ein locales Recidiv entwickelt hatte, $1^3/_4$ Jahre später an Phthisis pulmonum zu Grunde. — Die andere Patientin bekam nach der vaginalen Exstirpation eines sarcomatösen Uterus eine Fistel, deren Heilung in wenigen Wochen durch Aetzung mit Argentum nitricum und Tinct. jodi gelang. Eine dritte kann den Urin bis zu 2 Stunden halten, ehe er sich durch die Scheide entleert. Patientin hat sich zunächst noch nicht entschliessen können, etwas dagegen thun zu lassen.

Die anatomischen Wege der Recidive hat *Winter* (a. a. O.) in einer sehr bemerkenswerthen Studie zu ergründen versucht. Nach seinen Beobachtungen entsteht das Recidiv häufiger durch Contactinfection in der Scheide als durch die carcinomatöse Infection der Lymphdrüsen am Beckenboden. Meine eigenen Beobachtungen lassen diesen letzteren Weg als den häufigeren bezeichnen. Da aber der erstere jedenfalls ein sehr naheliegender ist, muss die energische Desinfection der Geschwürsfläche dringend geboten erscheinen. Die Mehrzahl der Recidive entwickelt sich innerhalb der ersten 6 Monate. Recidive sind auch nach 3jähriger Carenz noch zu beobachten. Ueber 4 Jahre hinaus dürfte eher eine neue Erkrankung als ein Recidiv der alten anzunehmen sein.

# VI. Krankheiten der Tube.

## Einleitung.

Die Kenntniss der Tubenerkrankungen ist das jüngste Glied in der Kette der Pathologie der weiblichen Genitalien. Erst seitdem besonders *Hegar*[1]) mit Nachdruck auf die Tastung der Eileiter vom Rectum aus hingewiesen, und seitdem mein Vorschlag[2]), den Ursprung desselben am Uterus zum Ausgangspunkt der Tubendiagnose zu machen, in die Praxis eingedrungen, ist das Interesse an den Eileitererkrankungen allgemeiner geworden.

In der Regel schwellen die am uterinen Theil nur bleistiftstarken Tuben nach ihrem abdominalen Ende hin bis zum Mehrfachen des physiologischen Volumen an. Man kann dieses Endstück über oder neben dem entsprechenden Ovarium deutlich hinten und aussen am Uterus fühlen. Die Tuben lassen sich von ihrem uterinen Ende aus gegen die noch viel zarteren Ligg. rotunda abtasten, ebenso gegen die Ovarien, um die sie sich oft wie ein Kranz herum legen, und gegenüber pathologischen Verbindungen differenziren, die sich ja nicht selten an diesen Theilen entwickeln. Die Tuben ohne Narcose zu tasten, gelingt bei grosser Zartheit in der bimanuellen Untersuchung: nur wenn man sehr leise die combinirte Untersuchung ausführt, gelingt es bei sonst nicht ungünstig beschaffenen Frauen verhältnissmässig leicht und sicher. Die Abtastung der Tuben macht keine Schmerzen, ebenso ist die Verschiebung dieser Gebilde den Frauen vollständig unempfindlich.

Ueber die Anatomie der Tubenschleimhaut haben lange nicht unerhebliche Unklarheiten geherrscht. Nach den Untersuchungen von *Hennig*[3]) nahm man an, dass diese Schleimhaut Drüsen enthalte,

---

[1]) Operat. Gyn. II. Ed. S. 49.

[2]) VIII. intern. med. Congr. Kopenhagen 1884. Vergl. auch Naturforschervers. Berlin 1886. Zeitschr. f. Geb. u. Gyn. XIII.

[3]) Catarrh der weibl. Genitalien. 1862.

obwohl die Anatomen, besonders *Henle* [1]), dieselben nicht hatten nachweisen können. Auch meine sehr zahlreichen Untersuchungen ergeben, dass die Tubenschleimhaut physiologisch keine Drüsen enthält. — Der Aufbau der Tubenschleimhaut sollte in zahllosen Zotten bestehen, welche sich allerdings auf den Querschnitten der Tube in einer nach dem Infundibulum gewaltig wachsenden Weise präsentiren (siehe auch die schönen Durchschnitte der Injectionspräparate von *Leopold,* Archiv f. Gyn. VI.). Diese sogenannten Zotten sind die Querschnitte der Längsfalten, welche sich am uterinen Ende nur andeutungsweise finden (Fig. 178),

Fig. 178.

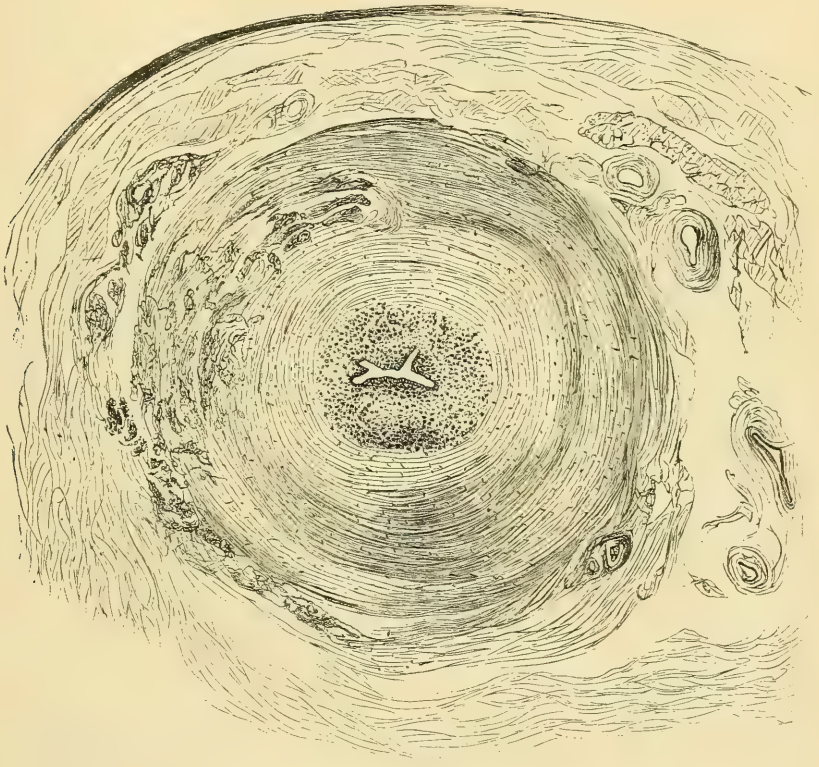

Querschnitt der Tube am Ostium uterinum *(Kiderlen).*

rasch sich vermehren und im Infundibulum mit ihrer wieder gefalteten Oberfläche dem Querschnitt allerdings das Bild eines dendritischen Aufbaues zottenartiger Auswüchse geben (Fig. 179).

An die Mucosa schliesst sich die aus einer circulären und einer longitudinalen Faserschichte bestehende Muscularis an, welche in der ersten Hälfte der Tube nicht sehr reich an Gefässen ist, nach dem

[1]) Handbuch der Anatomie. 1874. Mein Assistent Dr. *Orthmann* hat die an meinem Material gewonnenen diesbezüglichen Beobachtungen in *Virchow's* Archiv. 1887, veröffentlicht.

Ostium abdominale hin aber von zahlreichen, grösseren und kleineren Gefässen durchsetzt ist (cf. Fig. 178).

Die peritoneale Hülle umspannt diesen musculösen Schlauch bis auf den Theil der Peripherie, welcher in das Lig. latum hineinsieht. Am Infundibulum setzt sich das Peritoneum in einer scharfen, etwas gezackt verlaufenden Grenze gegen die Mucosa ab. Die Fimbria ovarica *Henle's* habe ich nicht constant gefunden.

Die so beschaffene Tube erkrankt verhältnissmässig häufig. *Winckel*[1]) hat unter 500 Frauenleichen bei mehr als 300 die Tuben

Fig. 179.

Querschnitt der Tube am Ostium abdominale. *Hartnack*, Oc. 2. Obj. 2 *(Orthmann)*.

pathologisch verändert gefunden. Ich selbst habe unter 1000 ohne Auswahl aus meinem poliklinischen Material herausgegriffenen Fällen 63mal Erkrankungen oder besser gesagt Veränderungen der Tube nachweisen können. Gewiss entziehen sich viele der feineren Veränderungen, die *Winckel* auf dem Sectionstisch nachzuweisen vermochte, der Wahrnehmung intra vitam. Auch in meinem Material mögen manche Fälle trotz der Controle, wie sie die Untersuchung mehrerer gynäkologisch geübter Diagnostiker bietet, unbemerkt durchgeschlüpft sein. Jedenfalls gehören die Erkrankungen der Tube zu den häufigeren unter denen der weiblichen Genitalien.

[1]) Lehrbuch d. Frauenkh. 1886, S. 567.

Nur sehr selten war die Tube allein erkrankt anzutreffen. Freilich war oft der Nachweis gleichzeitiger Veränderungen in anderen Abschnitten nicht mehr möglich, die Anamnese ergab aber fast durchgehends mit genügender Sicherheit, dass entweder im Uterus oder im Peritoneum Erkrankungen vorher bestanden hatten.

Am häufigsten war die Uterusschleimhaut betheiligt, selten nur das Peritoneum Von 287 an Tubenerkrankungen bis zum 15. September 1886 von mir behandelten Patienten waren nur 3 unter 20 Jahren, die Mehrzahl war zwischen 20 und 30; jenseits des Climacterium war die Zahl wieder verschwindend klein. 210 waren verheiratet, aber auch nicht von allen Uebrigen war Virginität sicher festzustellen. 220 hatten geboren; auffallend häufig hatte die Schwangerschaft nicht das normale Ende erreicht, 60 hatten nur abortirt.

Bei mehr als zwei Dritteln war der Uterus erkrankt, es fand sich frische und alte Endometritis, mit Erosionen, Metritis chronica, Neigungen und Beugungen des Uterus. Fast die Hälfte hatte deutliche Spuren von Perimetritis, theils in der Form von Exsudatresten im kleinen Becken, theils in Verlöthung der Beckeneingeweide untereinander, besonders zwischen Tube und Ovarium. Auch parametritische Verlöthungen und Verziehungen waren auffallend häufig notirt. Nur wenige Patienten zeigten noch frische Entzündungen in den äusseren Genitalien, Gonorrhoe, syphilitische Geschwüre, Bartholinitis, Adenitis inguinalis. 6mal bestanden daneben Carcinome, 3mal Myome, 20mal Ovarialgeschwülste, respective Ooph. chronica.

Unter 287 an Tubenerkrankung Leidenden war keine, bei der dieses Uebel also als primär nachzuweisen gewesen wäre. Erst *Hegar* [1]) hat die relative Häufigkeit der Localisation der Tuberculose in der Tube nachgewiesen; mir selbst ist dieser Nachweis nur in vereinzelten Fällen [2]) gelungen.

Dagegen war die Tubenerkrankung 144mal als eine Folge chronisch-catarrhalischer Genitalprocesse aufzufassen; welche Art von Mikroorganismen mitsprechen, entzieht sich zum grossen Theil heute noch unserer Diagnose. Unter den übrigbleibenden 143 waren bei 70 Puerperal-Infectionsprocesse vorhergegangen; eine spätere Illustration zu dem von *Buhl* und *E. Martin* vermutheten Zusammenhang puerperaler Peritonitis mit Salpingitis. 59mal waren gonorrhoischer, respective syphilitischer Ursprung anzunehmen. Der Nachweis der Gonococcen hat, nachdem noch vor wenigen Jahren diese Fälle zu den grössten Seltenheiten gehörten, nichts überraschendes mehr. [3])

Bei 9 Frauen der damaligen Reihe bestand bacilläre Lungentuberculose. Den Nachweis des Diplococcus lanceolatus *Fränkel*, die Pneumoniecoccen im Tubeneiter können wir bekanntlich als etwas pathognomonisches nicht mehr anerkennen. Die Beobachtung von *Zeemann* von Actinomycose der Tuben ist bis jetzt vereinzelt geblieben.

---

[1]) Die Genitaltuberculose. Stuttgart 1886.

[2]) *Orthmann*, Gesellsch. f. Geb. u. Gyn. 28. Januar 1887.

[3]) Vergl. auch *Menge, Witte, Wertheim* a. a. O.

Die Erkrankung findet sich fast in der Hälfte der Fälle beiderseitig (unter den 287 : 140mal). Unter den einseitigen prävalirt die linke Seite in so auffallender Weise (79 : 50) gegen die rechte, dass man wohl versucht sein könnte, hierfür weitere Gründe zu suchen.

## I. Salpingitis.

Pathologische Anatomie der Tubenerkrankung. Am häufigsten finden sich jene Veränderungen, welche wir auch in anderen Schleimhautgebieten bei acuter catarrhalischer Erkrankung sehen. Schwellung der Schleimhaut, besonders der Falten, dabei bleibt das Epithel oft vollständig erhalten. Die Farbe ist hochroth, zeigt kleine und grössere Ecchymosen unter der Epitheldecke bis in die Tiefe der Muscularis hinein. Intensiver gestaltet sich die Veränderung, wenn in der Schleimhaut eine kleinzellige Infiltration sich ausbreitet und sie dadurch verdickt, die Falten eigenthümlich geschwollen erscheinen, Salpingitis catarrhalis (Fig. 180). Unter dem Einflusse solcher Reizzustände

Fig. 180.

Salpingitis catarrhalis *(Orthmann). Hartnack,* Oc. 2, Obj. 4. *m* Mucosa. $m_1$ Muscularis.

treten in die Tiefe der Faltenbuchten kleine Recessus hervor, welche wie Drüseneinstülpungen auf den Querschnitten sich darstellen, so dass ein Bild entsteht ähnlich dem der Erosion auf der Portio vaginalis, drüsenähnliche Einstülpungen auf einem physiologisch drüsenlosen Boden, Salpingitis catarrhalis proliferans (Fig. 181). Freilich muss man in der Deutung solcher Bilder sehr vorsichtig sein, weil die Schleimbauterkrankungen zugleich zu einer Ausdehnung der Tube in ihrer Längenentfaltung führen und die Tube dann vielfach geschlängelt verläuft. Dann trifft der Schnitt nicht selten das Tubenlumen an solchen geschlängelten Stellen, oder auch wohl an verschiedenen Biegungen, so dass man auf einem Schnitt anscheinend mehrfache Tubenlumina trifft.

Bei diesen Formen catarrhalischer Tubenerkrankung ist das Secret oft stark vermehrt. Es ist schleimig, meist klar, selten blutig gefärbt.

Fig. 181.

Salpingitis catarrhalis proliferans *(Kiderlen)*. 6fache Vergr.

Den von *Hennig* (a. a. O.) darin nachgewiesenen angeblich charakteristischen Stoff, das Hyalin, habe ich nicht darzustellen vermocht, vielleicht war die Secretmenge zu gering. Es soll durch verdünnte Essigsäure, ätzende Alkalien, namentlich Natron etc. gelöst werden.

Ganz anders entwickelt sich die Schleimhaut unter dem Einfluss derjenigen Entzündungserreger, welche zu Eiterbildung führen. Es kommt schnell zu einer mächtigen kleinzelligen Infiltration, die rasch über die Schleimhaut hinaus bis in die Muscularis sich ausbreitet. Die interstitielle Infiltration drängt hier die Muskelbündel auseinander; man sieht sie verfettet gruppenweise zusammenliegen. Die Gefässe sind gewaltig gefüllt, hier und da kommt es zu Ecchymosen. Bei dieser Salpingitis interstitialis (Fig. 182) wird frühzeitig das Epithel zerstört. Die Falten erscheinen wie angefressen, sie schwinden nach Verlust ihrer Epithelhülle. Im weiteren Verlaufe entwickelt sich Abschnürung durch Stenosenbildung. Es kommt zum Verschluss im Lumen der Tube. Zwischen mehreren solchen Stenosen entstehen Hohlräume, die oft unter einander durch enge Verbindungscanäle noch miteinander in Beziehung stehen. Die Wand ist zu einer starren narbigen Masse infiltrirt unter gewaltiger Vermehrung ihres Durchmessers; die Muskulatur geht zu Grunde, eine schlecht oder gar nicht ernährte starre Narbenmasse nimmt

ihre Stelle ein. In wieder anderen Fällen ist diese Wand wie von Hohlräumen durchsetzt. Cystische Räume mit einschichtigem Epithel oder

Fig. 182.

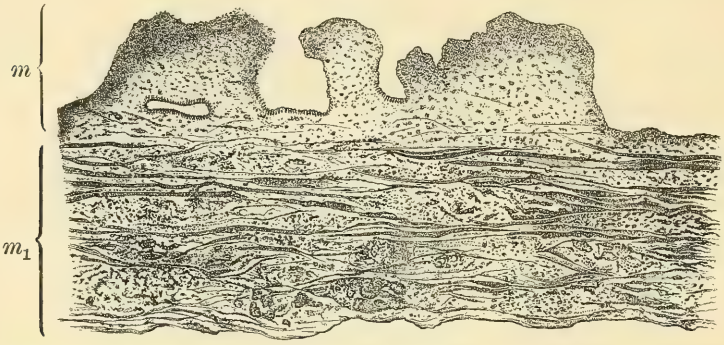


Salpingitis interstitialis *(Orthmann)*. (*Hartnack*, Oc. 2, Obj. 4). *m* Mucosa, $m_1$ Muscularis.

ohne solches, mit eiterigem oder schleimigem Inhalt lassen die Wand wie ein alveoläres Gerüst erscheinen, zwischen den dünnen Gerüsten liegen unregelmässige Hohlräume, die nur schwer in ihrer Communication untereinander erkannt werden können, Salpingitis folli-

Fig. 183.

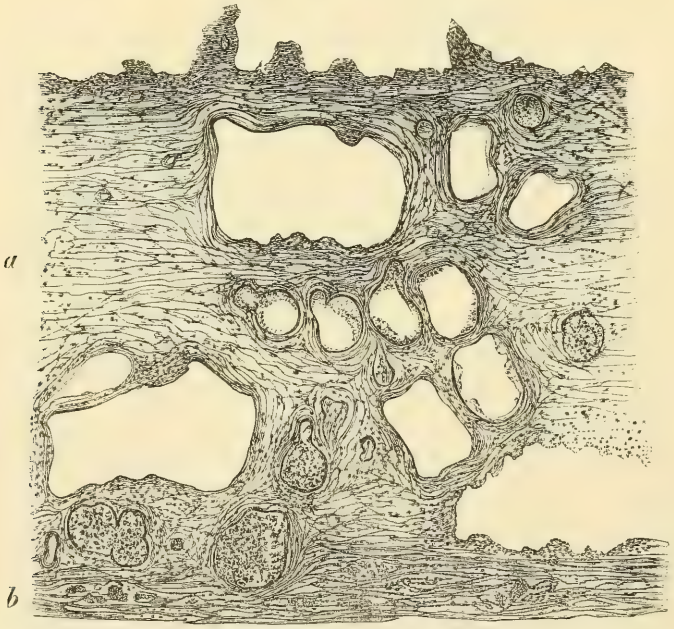


Salpingitis follicularis *(Orthmann)*. *(Hartnack*, Oc. 2, Obj. 4). *a* Mucosa. *b* Muscularis.

cularis (Fig. 183). Schliesslich kommt es zur Schmelzung auch dieser starren Massen.

Die Eitermassen, welche diese Höhlen füllen, sind bald dünnflüssig, bald zu käsigem Material eingedickt, bald nach Ausscheidung der geformten Elemente, die die Wand wie ein krümliger Belag bedecken, als trübe, oft übelriechende Flüssigkeit zwischen lederartigen oder morschen Wandungen, die nur in Folge der Verwachsung ihrer Oberfläche mit allen ihnen anliegenden Organen der Bauchhöhle noch vor dem Durchbruch bewahrt bleiben. Ein sehr gutes Bild solcher Zerstörungen bietet Fig. 184 nach *Schröder's* Handbuch.

Ueber den Charakter dieses Inhaltes der Tubeneiterhöhlen ist hinzuzufügen, dass die Virulenz desselben auch dann noch zweifelhaft ist, wenn die Kranke fiebert. Der Eiter enthält sowohl bei der Beschaffenheit, die man ehedem als „Pus bonum et laudabile“ bezeichnete, als

Fig. 184.

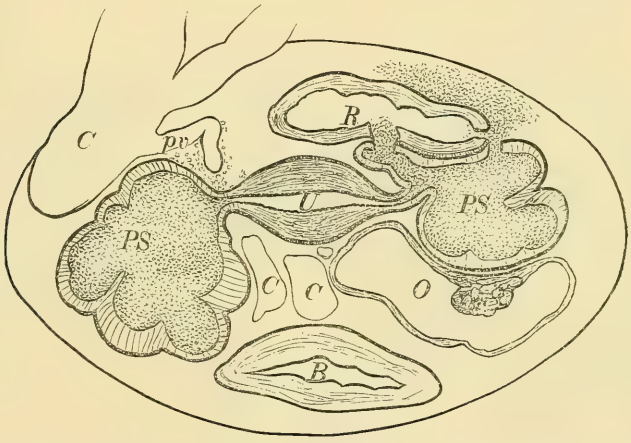


(*Schröder*, S. 343.) *U* Uterus. *B* Blase. *PS* Pyosalpinx. *O* Linke Ovarialcyste. *C* Coecum. *pv* Proc. vermiformis. *R* Rectum. *CC* Intraperitoneale Cysten durch Serumausscheidung in Adhäsionen entstanden.

auch bei üblem, selbst bei aashaftem Geruch, zuweilen keine keimfähigen Elemente, zuweilen erscheint er hochgradig infectiös. Das einzige Mittel zur Klarstellung bleiben die Culturen und Impfversuche.

Eine sehr eigenthümliche Veränderung in der Muscularis hat in extremer Entwicklung *Kaltenbach* [1]) beschrieben. Er fand die Musculatur in einer excentrischen Hypertrophie, welche er als das Product erschwerter Entleerung des Tubeninhaltes durch die Contractionen der Uterusmusculatur betrachtet. Solche Muskelhypertrophie habe ich auch des Oefteren angetroffen, aber nie in der Grösse des *Kaltenbach*'schen Präparates.

[1]) Centralbl. f. Gyn. 1885, Nr. 43.

Während diese Veränderungen an der Schleimhaut und Muscularis vor sich gehen, leidet augenscheinlich oft sehr früh auch die peritoneale Hülle der Tuben.

Es kommt selten zu massiger Exsudatbildung, die den Durchschnitt der Serosa verdickt erscheinen lässt. Häufiger wird die Verklebung mit der Nachbarschaft durch sehr wenig intensive Veränderungen eingeleitet. Ganz besonders häufig verklebt das Peritoneum an den Stellen, wo durch die Schlängelung der Tube benachbarte Stellen der Serosa sich berühren. So kann die Tube zu einem wirren Geflecht solcher Windungen verwachsen, das mit der weiteren Umgebung, besonders mit Uterus und Ovarium, zu einer einzigen Geschwulstmasse wird, in der die einzelnen Theile kaum noch von einander unterschieden werden können.

Fig. 185.

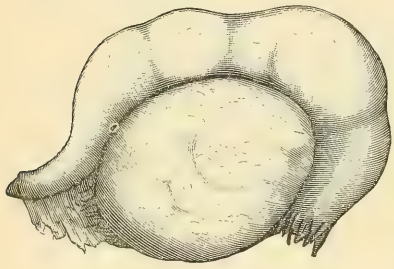

Salpingitis catarrh. Ooph. chron. (Frl. V.) *(Orthmann)* $^1/_2$ der nat. Grösse.

Gestalt, Grösse, Lage und Verhalten der Tube verschieben sich in sehr verschiedener Weise je nach dem Verhalten des Tubenlumen, des Tubeninhaltes und je nach der Einwanderung von specifischen Entzündungs- und Zersetzungserregern.

Fig. 186.

Pyosalpinx, Atresia tubae. Ooph. chron., Cyst. parovarii. (Fr. S.) Nat. Grösse *(Orthmann)*.

Sind die Tubengeschwülste meist von nur geringem Umfange, Ei- bis Orangengrösse, so können sie auch bis zur Masse eines Mannskopfes anwachsen.

Ganz besonders verhängnissvoll wird der Ostienverschluss, sei es durch Verklebung der Fimbrien oder durch Verwachsung derselben mit Nachbarorganen. Die Verlegung des Infundibulum entsteht oft so, dass der Saum des Peritoneum verklebt; die atretische Stelle erscheint wie eine Rosette eingezogen, als nabelartige Vertiefung auf dem breiten Ende des wurstartig prallgespannten Infundibulum.

Ein typisches Beispiel dieser Art bot eine 19jährige Frau, bei der ich wegen heftiger Schmerzanfälle sechs Monate nach der Verheiratung eine rechtsseitige Pyosalpinx gonorrhoica, die wahrscheinlich in der Hochzeitsnacht acquirirt war, exstirpirte. Die linke Tube war geschwollen, keulenartig nach dem Infundibulum bis zur Daumendicke

entwickelt. Das Ende trug die rosettenartig eingezogene Atresie. In der Hoffnung, der jungen Frau wenigstens die eine Tube zu erhalten, neben der das linke Ovarium in anscheinend gesunder Verfassung in einem nur wenig gerötheten Peritoneum lag, übte ich einen gelinden Druck auf das Infundibulum aus. Die Tube öffnete sich an der atretischen Stelle, die geschwollenen Fimbrien legten sich wie die Kelchblätter einer Mimose auseinander und liessen in eine Tube sehen, welche nur sehr wenig flüssigen Inhalt umschloss. Schleimhaut und Musculatur waren beide erheblich verdickt, augenscheinlich in Folge starker seröser Durchfeuchtung.

In anderen Fällen entwickelt sich die Verklebung des Infundibulum dadurch, dass die Tube in ein Exsudat eintaucht und bei der Eindickung mit dem Ovarium oder der sonstigen Nachbarschaft verklebt.

Die Beziehung der erkrankten Tube zum Ovarium gestaltet sich sehr verschiedenartig. Das Ovarium kann ohne jede Verbindung neben hochgradig veränderter Tube liegen bleiben (Fig. 185 und 186). Beide bilden eine einzige Geschwulstmasse, einen Tuboovarialtumor.

Fig. 187 stellt einen Befund von Tuboovarialtumor vor, wie ich

Fig. 187.

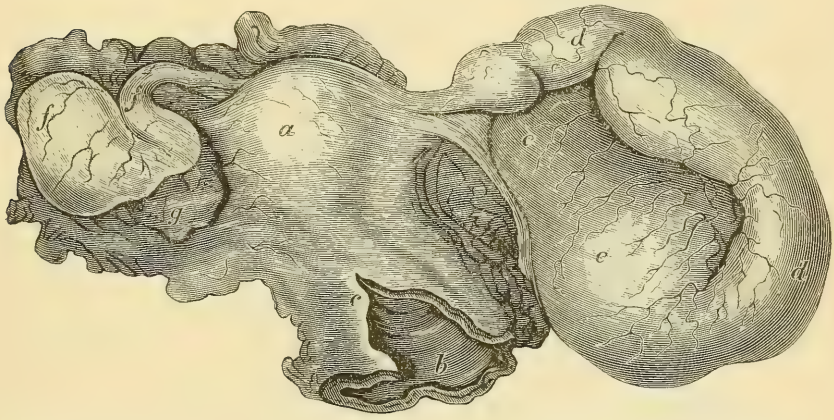


Theilweise nach *Beigel*, Atlas der Frauenkrankheiten. I. CXXXIII (nach eigenen Befunden modificirt). *a* Uterus. *b* Vagina. *c* Portio. *d* Tube. *ee* Rechter Tuboovarialtumor. *f* Hydrops tubae sinist. *g* Ovarium sinist.

ihn oftmals bei der klinischen Untersuchung constatiren und auf dem Operationstisch bestätigen konnte.

In anderen Fällen kommt es zu einer derartigen Verwachsung beider Organe (Fig. 188), dass unter Druckschwund oder Schmelzung der Zwischenwand schliesslich eine Communication der in beiden vorhandenen Hohlräume entsteht. Zuweilen scheint eine solche Art der Verschmelzung angeboren zu sein; die Fimbrien tauchen in einen folliculären Raum im Ovarium. Eine derartige Verschmelzung wird Ovarialtube[1]) genannt.

[1]) Diese Form der Verschmelzung habe ich in meinem Vortrag über einige Tubenpräparate (Gesellsch. f. Geb. u. Gyn. zu Berlin. April 1886) erläutert. Die eiterige Entzündung von Tube und Ovarium hatte zu der Entwicklung von Abscesshöhlen in beiden

Eine andere Entstehung der Verschmelzung hydropischer Tubensäcke mit hydropischen Ovarialfollikeln hat (nach Präparaten von *Schröder*) *Burnier*[1]) beschrieben.

Fig. 188.

Pyosalpinx, Communication zwischen Tube und vereitertem Ovarium (Fr. N.) Nat. Grösse *(Orthmann)*.

Nach der Erklärung von *Burnier* sind bei dieser Verwachsung und der daraus hervorgehenden Verschmelzung die *Graaf*'schen Follikel wesentlich betheiligt. Die Fimbrien des abdominalen Tubarostium ver-

Fig. 189.

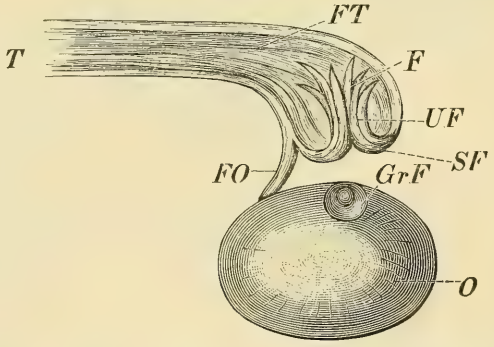


*Burnier,* Zeitschr. f. Geb. u. Gyn. V. *T* Tube. *FT* Falten der Tubarschleimhaut. *F* Fimbrien. *FO* Fimbr. ovarica. *O* Ovarium. *UF* Umgestülpte Fimbrie. *SF* Seröse Fläche der Fimbrie. *GrF Graaf*'scher Follikel.

kleben mit dem Ovarium an der Stelle eines reifenden Follikel; es entsteht daraus die Communication, wie sie in den Figuren 189, 190, 191 dargestellt ist.

---

geführt und diese waren unter Schwund der Zwischenwand confluirt, unter gleichzeitiger Einhüllung beider in das massenhafte Exsudat, welches die betreffende Seite des kleinen Beckens ausfüllte.

[1]) D. i. Berlin 1883 und Zeitschr. f. Geb. u. Gyn. Bd. V.

Der Inhalt der Tube wird wahrscheinlich bei jeder Menstruation blutig gefärbt, wenn nicht reines Blut ergossen wird. Einige meiner Präparate lassen vermuthen, dass auch solche Blutergüsse in

Fig. 190.

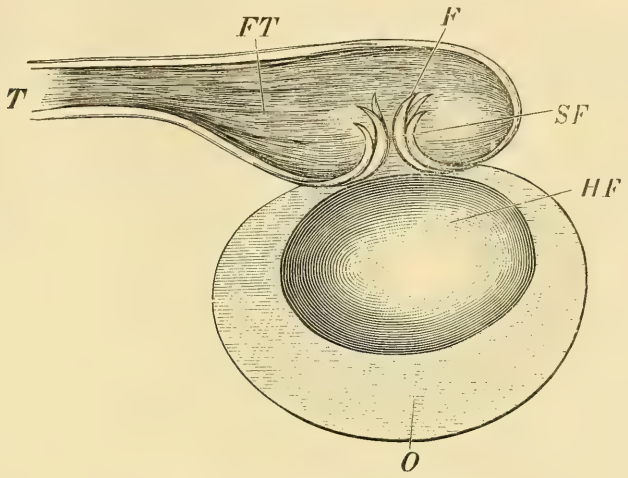


Nach *Burnier*. *HF* Hydropischer Follikel.

Fig. 191.

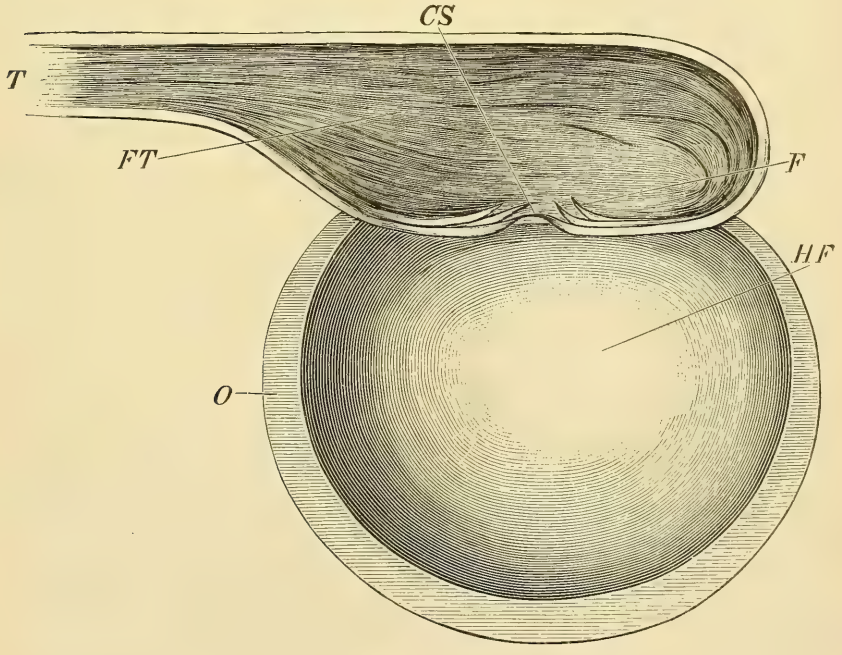


Nach *Burnier*.

die Tuben zur Zeit der Menstruation vorkommen. Man muss annehmen, dass dieses Blut, wenn es nicht wieder resorbirt wird, durch den Uterus

nach aussen abfliessen kann. Das Blut kann aber auch hinter Thromben sich stauen, so dass aus der Tube ein Blutsack entsteht, welcher diese zu einem grossen Tumor ausdehnt und auch wohl zur Berstung bringt. Oft habe ich Berstungen mit Entleerung des Blutes in die Bauchhöhle, auch ohne Tubarschwangerschaft beobachtet. Aber häufiger ist wohl der Ausgang in Blutstillung durch den wachsenden Inhaltsdruck, Umbildung des Blutes und Resorption, mit allen den verschiedenen Phasen, welche das Blut dabei durchmacht.[1])

Durch Zunahme des Inhaltes, mag dieser aus einer serösen Flüssigkeit bestehen oder aus Blut, kommt es zur Bildung der Hydrosalpinx oder der Hämatosalpinx, sobald Atresie der Ostien eingetreten.

Die Entwicklung der Tube zum Pyosalpinx ist immer als das Resultat der Einwanderung von specifischen Entzündungserregern anzusehen.

Klinische Symptome der Salpingitis. In frischen Stadien klagen die Patienten im Anschluss an Entzündungserscheinungen der äusseren Genitalien, der Urethra und des Uterus über dumpfe Schmerzempfindungen nur in einer oder in beiden Seiten. Dieser Schmerz lässt dann anfänglich wieder nach, ohne indess ganz zu verschwinden. Er bleibt oft lange Zeit kaum beachtet, nimmt gelegentlich bei körperlichen Anstrengungen zu und exacerbirt bei den Bewegungen der Därme; er steigert sich zur Zeit der Menstruation. Oft wird die Cohabitation unerträglich, es kommen Zeichen von lebhafter peritonitischer Reizung dieser Stelle hinzu, die dann wieder abklingen, und so können neben den Erscheinungen eines Genitalcatarrhs diese dumpfen Schmerzen lange Zeit fast unbeeinflusst durch jede Therapie andauern. Vielfach werden noch Frauen, mit derartigen Tubenerkrankungen als hysterisch behandelt, die „nervösen" Beschwerden, die sich oft genug an die durch den Tubensack bedingten Druckerscheinungen auf die Beckenorgane oder die Nerven der unteren Extremität anschliessen, allein in den Vordergrund gestellt. In anderen Fällen sind die Beschwerden der Perimetritis besonders lebhaft. Kommt es zum Erguss in die Bauchhöhle, so entwickeln sich plötzlich und sehr bedrohlich die Symptome der acuten Peritonitis; auch diese bilden sich zurück, doch nur, um gelegentlich zu recidiviren. Meist — und dies dürfte vielleicht das constanteste Symptom der Tubenerkrankung sein — handelt es sich um unregelmässige, profuse und schmerzhafte Menstruation.

*Czempin*[2]) hat auf die eigenthümliche Rückwirkung hingewiesen, welche auch die Tubenerkrankungen auf die Schleimhaut des Uterus ausüben. Er hat aus meinem Material eine Reihe von Fällen zusammen-

[1]) Vergl. auch *J. Veit*, Zeitschr. f. Geb. u. Gyn. XVI. *Leopold*, Archiv f. Geb. XXXIV. *L. Landau*, Archiv f. Gyn. XL.

[2]) Naturforschervers. Berlin 1886.

gestellt, in denen namentlich starke menstruelle und unregelmässige Blutungen durch Salpingitis veranlasst worden sind.

Eine Entleerung des Tubeninhaltes nach dem Uterus hin — Salpingitis profluens[1]) — und plötzlicher Abfluss grosser Flüssigkeitsmassen aus der Scheide erfolgt zuweilen, nachdem die Schmerzen heftig zugenommen haben. Da aber nur ausnahmsweise Catarrh des Endometrium fehlt, so liegt es nahe, auf diesen die Absonderung der entleerten Flüssigkeit zurückzuführen. Immerhin wird das Ausfliessen der Tube nach der Scheide hin dadurch wahrscheinlich gemacht, dass die Patienten sich so plötzlich und wesentlich erleichtert fühlen, während der Befund ebenfalls wesentliche Veränderung erfahren hat, indem der bis dahin deutlich an der Seite des Uterus fühlbare Sack verschwunden zu sein scheint.

Blutergüsse in den Tubensack — Hämatosalpinx —, so weit sie nicht in Folge von Tubarschwangerschaft entstehen, sind selten massenhaft; dennoch stellt sich manchmal auch bei geringer Blutung dabei eine acute Anämie ein, die nur langsam überwunden wird. Meist werden die Erscheinungen nur durch die Zunahme des Inhaltsdruckes gesetzt, indem sich zu den bisherigen dumpfen Schmerzen das lebhafte Gefühl schmerzhafter Spannung hinzugesellt. Die Berstung auch der Hämatosalpinx ist meist mit intensiven peritonealen Reizerscheinungen verknüpft. Steht die Blutung, so erholen sich die Patienten allmälig, ja, es kommt zur völligen Ausheilung; anderenfalls kann unter Zunahme der Anämie Ruptur, Blutung in die Bauchhöhle und der Exitus erfolgen.

Entwickelt sich Eiter in der Tube — Pyosalpinx —, so fehlen bei acutem Verlauf nicht die Erscheinungen, welche jede Eiteransammlung in abgeschlossenen Körperhöhlen begleiten: heftiger Schmerz, Frost- und Temperatursteigerung. Eine solche mit grossem Kräfteverfall verlaufende Pyosalpinxbildung kann bei chronischem Verlauf allmälig unter Rückbildung des Eiters ausheilen. Selten nur erfolgt unter rascher Vermehrung des Inhaltes in kurzer Frist Durchbruch mit Entleerung in die Umgebung. Meist kommt es sehr langsam zur Schmelzung der Tubenwand und der mit ihr verklebten Nachbarschaft. Der Eiter entleert sich bisweilen in den Darm, die Blase, per vaginam oder aber meistens in abgekapselte Abschnitte des Peritoneum, von denen aus dann der Durchbruch nach aussen erfolgen kann. Oft genug wird damit das Ende der durch das lange Leiden auf das Aeusserste erschöpften Patienten eingeleitet, unter weiterer Schmelzung der ergriffenen Nachbarorgane tritt chronische Sepsis ein, selten dürfte auf diesem Wege Heilung eintreten.

Die Diagnose der Salpingitis basirt lediglich darauf, dass man die Tube als solche aus der Masse, in der sie meist eingebettet

[1]) *Hausamann*, Ueber Retentionsgeschwülste schleimigen Inhaltes in den weibl. Genitalien. Zürich 1876.

zu liegen scheint, herausfühlt. Ich halte daran fest[1]), dass man nur dann mit einiger Sicherheit eine Tubenerkrankung durch die Palpation zu differenziren vermag, wenn es gelingt, das uterine Tubenende, welches übrigens verhältnissmässig sehr selten an der Erkrankung theilnimmt, ganz zu isoliren und abzutasten.

Ich stelle also die Diagnose nur dann, wenn es mir möglich ist, die Geschwulst vom uterinen Ende aus zu tasten.

Die Schwierigkeit für die Diagnose wird durch die Verwachsung mit der Umgebung gegeben. Die ganze Masse stellt einen einzigen grossen, knolligen, in schwankender Consistenz wahrnehmbaren Tumor — Tuboovarialtumor — dar. Der Versuch, durch eine speciellere Tastung die einzelnen Theile herauszufühlen, kann nur zu leicht zur Zerreissung der Verwachsungen und zur Berstung der Geschwulst führen. Ich habe nach solchen Berstungen gelegentlich sehr geringfügige Erscheinungen beobachtet, ja, es schien, als ob der Process darnach eine gewisse Erleichterung, vielleicht auch Uebergang in Heilung zeige; in anderen Fällen aber traten profuse Blutungen in die Bauchhöhle auf. Ich konnte nur dadurch Herr über die Anämie werden, dass ich schleunigst die Laparatomie machte und die Quelle der Blutung stopfte. In anderen Fällen kommt es zu heftiger Peritonitis und tiefem Collaps; mehrmals musste ich wegen dieser bei Fieber und intensiv entzündetem Peritoneum die Bauchhöhle öffnen. In beiden Eventualitäten war das Resultat bis jetzt allerdings durchweg ein befriedigendes, allein es muss doch stets vermieden werden, dass man unter solchen Verhältnissen die Laparatomie zu machen genöthigt wird. Man wird also durch diese Gefahr zu ausserordentlicher Vorsicht gedrängt!

Isolirte Tubenerkrankungen sind selten, in der Regel wird dabei das Ovarium in Mitleidenschaft gezogen. Bei den Neubildungen der Keimdrüse wird die Tube lang ausgezogen, kann auch wohl in grosser Ausdehnung an der Oberfläche der Geschwulst sich hinziehen, doch habe ich bei diesen nie mit gleicher Deutlichkeit das uterine Ende der Tube durchgetastet. Die durch Oophoritis verursachte Umgestaltung des Ovarium ist meist mit Salpingitis verbunden. Dann gelingt es sehr häufig die verdickte Tube von ihrem uterinen Ende aus als derbere, wulstartig geformte Masse gegen die weichere, mehr rundlich ovoide des erkrankten Ovarium deutlich zu differenziren. Das kolbig angeschwollene Ende der Tube wird tief in den Douglas gezogen. Bei intactem Ligamentum latum kann der Tubensack völlig beweglich erscheinen, wie ein Ovarialtumor in den Beckeneingang und darüber hinaufrücken. Ist aber das Ligamentum latum durch parametritische Infiltration oder deren Narbe dehnungsunfähig, ist die Keimdrüse durch das straffe Lig. ovarii dem Uterus fest angelagert, so wird der Tubensack hierdurch wie durch eine

[1]) Congress in Kopenhagen 1884.

Mesosalpinx festgehalten, das kolbige Ende kommt in die Tiefe des Douglas zu liegen. Oft wird es schwer zu unterscheiden, zu welcher Tube der Sack, der das Cavum Douglasii füllt, gehört, wenn eben nicht die Tastung vom uterinen Ende aus die Entscheidung bringt.

Eine Verwechslung von Tubensäcken mit subserösen Myomen liegt meines Erachtens ziemlich fern. Solche Myome müssten denn gerade im Horn des Corpus subserös entwickelt sein. Dann erscheint es nicht möglich, sie in gleicher Weise von der Substanz des Uterus zu trennen, wie dies bei den Tubenerkrankungen in der Regel geschehen kann. — Gegenüber den parametritischen Exsudaten ist differentiell diagnostisch wichtig, dass diese Exsudate viel tiefer im Lig. latum zu liegen pflegen, dass sie das Scheidengewölbe herabdrängen und selbst im Zustande der Eindickung niemals diese Art der Verbindung mit dem Uterus erkennen lassen, wie gerade die Tubengeschwülste. Gerade mit parametritischen Exsudaten werden Tubengeschwülste ungewöhnlich häufig verwechselt, wie ich in einer grossen Zahl von Beispielen der poliklinischen und consultativen Praxis gesehen habe. Sicher entstehen auch die Tubengeschwülste häufig nach derselben Infection wie die parametritischen Exsudate. Anfangs kann man sie nicht palpatorisch trennen, nachdem aber das parametritische Exsudat resorbirt, bleibt der Tubentumor übrig. Meist liegt er höher im Becken als das parametritische Exsudat. Besonders wichtig ist aber, dass Sitz, Form, Abgrenzung gegen die Umgebung scharf ausgesprochen sich fast nur beim Tubentumor finden. Auch hier führt die Betastung des uterinen Endes zur Entscheidung.

Extraperitoneale Hämatome pflegen dieselben Symptome vermissen zu lassen, wenn nicht gerade zufällig eine Salpingitis bei extraperitonealen Hämatomen oder bei Parametritis complicirend besteht, wie ich das gelegentlich beobachtet habe.

Die Diagnose ist immer mit vielerlei Schwierigkeiten verbunden, sobald man nicht die geschwollenen Tuben im frischen Stadium isoliren kann und ihre Ausdehnung, ihre Verbindung mit der Nachbarschaft, ihre Empfindlichkeit zu prüfen im Stande ist

Vorausgegangene schwere Wochenbetten, gonorrhoische Infection, Sterilität, lang dauerndes Siechthum bei wenig ausgesprochenen directen Symptomen müssen unsere Aufmerksamkeit immer nach dieser Richtung hinlenken, zumal wenn seit der Zeit dieser wenig markirten Erkrankung Menstruationsstörungen und Kräfteverfall, grosses Schwächegefühl und Abmagerung eingetreten sind. Ausgedehnte Adhäsionen, Complicationen mit Ovarialerkrankungen, mit perimetritischen und parametritischen Exsudaten oder chronischen parametritischen Reizzuständen können die Diagnose in hohem Grade erschweren; und wenn in den betreffenden Fällen es nicht möglich ist, das uterine Ende der Tube durchzufühlen,

dann wird man betreffs der Diagnose nur unter grossen Schwierigkeiten zu einiger Sicherheit gelangen.

Dass die Prognose der Erkrankung eines in dieser Weise in der Tiefe gelegenen, schwer zugänglichen Organs eine zweifelhafte ist, liegt auf der Hand. Tubencatarrhe heilen in der Regel vollkommen. Auch eiterige Processe können vollständig ausheilen. Kommt es zur Verödung von Strecken der Tubenschleimhaut und Obliteration, zur Entwicklung von Retentionsräumen, dann freilich ist eine Restitutio ad integrum ausgeschlossen.

Wenn sich eine freie Communication zwischen der erkrankten Tube und dem Uterus einstellt (Salpingitis profluens), dann ist eine Ausheilung wohl denkbar.

Naturgemäss müssen die Tubenerkrankungen, wenn doppelseitig, als eine der schwersten Ursachen der Sterilität erscheinen. Die Erfahrung lehrt aber, dass es durchaus ungerechtfertigt ist, die Patienten mit frischer Salpingitis solange als unheilbar steril zu betrachten, als es nicht zum Verschluss der Tuba gekommen ist. Die Heilung kann eine vollkommene werden; nach sichergestellt gonorrhoischer beiderseitiger Salpingitis habe ich normale Schwangerschaft beobachtet.

Uebrigens erkranken nicht selten beide Tuben nach einander, ohne dass das Secret der beiden das gleiche ist; Pyosalpinx der einen Seite kann mit Salpingitis catarrhalis der anderen complicirt sein.

Atresie der Tuben schliesst allerdings Conception aus; ich habe aber gezeigt[1]), dass auch hier operative Abhülfe durch Oeffnung der Tube möglich ist.

Chronische Salpingitis pflegt eine Quelle schwerer Beeinträchtigung des Allgemeinbefindens zu sein. Gelingt es nicht sie zu heilen, so erübrigt nur die Exstirpation.

Eine eigene locale Therapie der Salpingitis erscheint in frischen Stadien nicht durchführbar, umsoweniger, als wir alle Veranlassung haben, energische Eingriffe zu vermeiden, damit nicht Entleerung oder Berstung dadurch hervorgerufen werden. Die Schmerzen werden bei acuten Erscheinungen durch Blutentziehungen am Unterbauch, durch Kälte und Narcotica beseitigt. Dann versucht man die Rückbildung des erkrankten Organs durch alle diejenigen Mittel herbeizuführen, welche erfahrungsgemäss gerade in der Genitalsphäre zu Resorption von Eiter und zur Ausheilung gesetzter Exsudate führen. Man wird also die Jod-, Moor- und Schlammpräparate in Anwendung ziehen, heisse Injectionen machen lassen, dabei in energischer Weise auf den Darmcanal ableiten, durch sexuelle Ruhe, durch allgemeine Pflege und

[1]) *Volkmann*'sche Samml. Mai 1889, Nr. 343. — Vergl. auch *Skutsch*. In meinem letzten Bericht: Deutsche Gesellsch. f. Gyn., Bonn 1891, konnte ich über zwei Fälle von Schwangerschaft nach Resection von Tubenatresie berichten.

entsprechende Diät dem Uebel zu steuern suchen. Oft genug gelingt es in frischen Fällen, die Beschwerden zu mässigen, sie zeitweilig auf einen erträglichen Grad herabzubringen oder zu beheben, und nun nach und nach längere schmerzfreie Intervalle herzustellen, ja selbst unter poliklinischen Verhältnissen habe ich wiederholentlich jahrelang Euphorie beobachtet. — Tubenverdickungen selbst bis zu ziemlich grossen Säcken und Tumoren können bei solcher Behandlung schrumpfen, gelegentlich bis zur normalen Configuration der Tube. Inwieweit das Lumen der Tube damit als ausgeheilt bezeichnet werden darf, entzieht sich begreiflicher Weise ohne Laparatomie der exacten Constatirung. — Sind alle diese Mittel vergeblich, bleibt die Erkrankung unbeeinflusst durch Alles, was auch immer in consequenter Weise dagegen geschehen ist, so ist die Exstirpation der Tube die berechtigte und erlösende Therapie, welche dann einzuleiten sein wird, wenn das Uebel sich für alle anderen Heilungsversuche unzugänglich erwiesen hat.

Die Exstirpation der erkrankten Tube hat *Hegar*[1]) zuerst in zielbewusster Weise unternommen, nach ihm haben *Lawson Tait*[2]) und ich[3]) eine grosse Anzahl von Salpingotomien ausgeführt. (Operation von *Lawson Tait* siehe unter Castration.)

Seitdem ist die Exstirpation der erkrankten Tube von wohl allen Seiten als eine vollberechtigte typisch ausgebildete Operation anerkannt, wie die übergrosse Zahl von Mittheilungen der Fachliteratur beweisen.[4])

Die Salpingotomie ist in der Regel durch die Verwachsung der Därme mit der oberen Fläche der Tube sehr erschwert. Die Lösung dieser Verwachsung gelingt nur dann nicht, wenn Schmelzung und Perforation sich vorbereitet haben. Ich löse in der Regel stumpf, d. h. mit den Fingernägeln; da, wo die Erhaltung der einen oder anderen Wand fraglich ist, incidire ich die Wand der Tube, um, wenn nothwendig, von ihr eine Lage am Darm zurückzulassen.

Die gewöhnlichen Fälle erlauben eine völlige Auslösung der Tube, das zugehörige Ovarium muss in der Regel geopfert werden. Stielbildung aus Lig. latum, Versorgung des uterinen Tubenstumpfes durch Ueberhäutung mit Peritoneum, Vernähung der blutenden Wunden im Peritoneum, besonders auf dem Uterus, das sind die gewöhnlichen Abweichungen vom typischen Gang der Ovariotomie.

Die Verwachsungen mit Darm und Blase sitzen in der Regel so tief, die Wand dieser Organe ist im Bereich der Verwachsung so infiltrirt,

---

[1]) Castration der Frauen. 1878. — Centralbl. f. Gyn. 1878, Nr. 2. — *Wiedow*, Centralbl. f. Gyn. 1885.

[2]) Brit. med. Journ. 11. Mai 1877.

[3]) Erste Operation 1. Nov. 1877. Gesellsch. f. Geb. u. Gyn. Berlin, 25. Nov. 1879. — *Bertram*, Berl. klin. Wochenschr. 1883, Nr. 4.

[4]) Siehe *Hegar* u. *Kaltenbach*, Ed. III, S. 417. Später: *Gusserow*, Naturforschervers. Berlin 1886; da auch *Meinert*.

dass eine Trennung möglich ist, ohne das Lumen der Organe zu eröffnen. Bestehen Fisteln, so ist es nur ausnahmsweise nöthig, sie isolirt zu verschliessen. Grössere Defecte müssen allerdings vernäht werden. Dann erübrigt nur, den Rand zu excidiren, um für eine exacte Vernähung geeignetes Material zu finden. Das ist mir besonders in den Fällen nothwendig erschienen, in welchen die Verwachsung nicht im Beckenboden, sondern an der hinteren Beckenwand, im Bereich des oberen Abschnittes des Rectum sass; da reisst die Wand des Darmes nur zu leicht ein. Eine Zeit lang habe ich versucht, nach Laparatomie unter Controle des Auges die Punction von der Scheide aus vorzunehmen und eine ausgiebige Drainage zu instituiren.[1]) Jetzt habe ich das aufgegeben, löse den Tubensack ab und resecire den Darm, wenn in seiner Wand Defecte entstehen.

Früher habe ich sehr sorgfältig den Inhalt der Säcke vor der Auslösung aspirirt.[2]) In der letzten Zeit bin ich auch davon zurückgekommen, da die Auslösung des gefüllten Sackes unzweifelhaft leichter erfolgt als die des entleerten. Die Aspiration und Auswaschung bietet keine Gewähr für die Reinhaltung der Bauchhöhle. Ich umgebe den Sack mit Schwämmen derart, dass ich das ausfliessende Secret damit auffange. Uebrigens verweise ich auf die verschiedene Virulenz der Secrete, die ich oben erwähnte.

Die Gesammtzahl meiner Salpinxexstirpationen beträgt 175.

Bis Mitte Februar 1887 habe ich in der II. Auflage über 77 Salpingotomien zu berichten gehabt, mit 14 Todesfällen. Seitdem habe ich bis Ende 1892 bei 102 Operationen derartig erkrankte Tuben exstirpirt, dass die Operation als Salpingotomie bezeichnet werden muss, obwohl gleichzeitig auch der betreffende Eierstock erkrankt war. Von diesen 102 sind 10 gestorben. Nur eine war wegen Hydrops tubae utriusque, die anderen waren wegen Gonokokken- und Streptokokken-Salpingitis operirt worden.

Wegen Tubarschwangerschaft habe ich bis Januar 1893 52mal operirt, mit 9 Todesfällen.

Resection der Tube. Ist die Tube atretisch, so mache ich die weitere Operation von dem Inhalt des Sackes abhängig. Ich spalte ihn; enthält er Eiter oder auch nur missfarbigen Inhalt, so wird die Tube excidirt. Oft ist kein flüssiger Inhalt nachzuweisen oder derselbe ist rein serös oder blutig, dann spüle ich die Tube aus, umsäume am Schnittrand den tubaren und peritonealen Saum mit Knopf-, respective mehreren kurzen fortlaufenden Fäden, bis die Blutung steht und stülpe das geöffnete Lumen auf das Ovarium.[3]) Zweimal ist nach bis jetzt 40 Resectionen Schwangerschaft eingetreten.

---

[1]) *Bigelow, A. Martin's* Methode. Amer. Journ. of Obstetr. a. Gyn. 1887.

[2]) Vergl. *Winter,* Gesellsch. f. Geb. u. Gyn. zu Berlin. 28. Nov. 1892.

[3]) Siehe oben und Deutsche Gesellsch. f. Gyn. Bonn 1891.

### 2. Erkrankungen der Tubenwand.

Primäre Erkrankungen der Tubenwand scheinen sehr selten zur Beobachtung zu kommen. Ich habe öfters bei operativen Eingriffen die verdickten Tuben entfernt, in der Meinung, das Lumen derselben erweitert zu finden. Auf dem Durchschnitt ergab sich nur die Wand selbst ausserordentlich verdickt. Augenscheinlich war es die Muskelschicht, welche schwielig und narbig verdickt, von Eiterherden und Bindegewebszügen durchsetzt erschien und spärlich kleine blutgefüllte Räume enthielt. Dabei war die Schleimhaut meist in einem Zustand der Verödung und Narbenbildung, welches darauf schliessen lässt, dass auch hier Krankheitsprocesse sich abgespielt hatten.

Isolirbare Beschwerden waren auf diese Form der Salpinxerkrankung nicht zurückzuführen, wie sie auch überhaupt nur bei gleichzeitigen Erkrankungen der Nachbargebilde, besonders des Peritoneum, zur Beobachtung kamen.

Bezüglich der von *Kaltenbach* beschriebenen Muskelhypertrophie siehe S. 353.

### 3. Tubarschwangerschaft.

Die Kenntniss der tubaren Schwangerschaft ist durch die überraschende Fülle der Beobachtungen, welche in den letzten Jahren allerorten gemacht werden, wesentlich gefördert. Wir dürfen lediglich in der grösseren Leichtigkeit, mit welcher Arzt und Publicum sich zur Laparatomie entschliesst, diese Zunahme der Beobachtungen erklären.

Von den ektopischen Schwangerschaften sind die tubaren ganz überwiegend: unter meinen 57 eigenen Beobachtungen sind 52 tubare gegenüber einer ovariellen. Bei 2 wurde weder die Operation, noch die Section gemacht, 2 blieben auch nach der Section zweifelhaft.

Die Tuba trägt das Ei meist im ampullären Theil, dessen Falten sich für die weitere Entwicklung eignen; im Isthmus ist das Ei seltener inserirt als in dem sogenannten interstitiellen Theil.

Tuboabdominale Formen sind selten so wie beistehende Figur 192 es zeigt, meist sind es Uebergangsbilder.

Die Aetiologie ist insoweit noch dunkel, als wir die Physiologie des Sitzes der Conception noch nicht kennen. Vielleicht entsteht die ektopische Schwangerschaft da, wo die Tuba überhaupt dem eindringenden Sperma zugänglich ist. Hindernisse im Verlauf der Tuba, Abknickung, Polypenbildung im Tubencanal sind selten Complicationen, in der Mehrzahl ist die Tuba gesund, wenn das Ei hier zur Entwicklung kommt. Gewiss zeigt die Anamnese vieler Tubarschwangerer Entzündungsprocesse in der Vorgeschichte. Die Schwierigkeit der Entwicklung des Eies drängt aber gebieterisch zu der Annahme, dass die Schleim-

haut wieder gesund geworden war, wenigstens an der betreffenden Stelle, als sich hier das geschwängerte Ei einnistete.

Fig. 192.

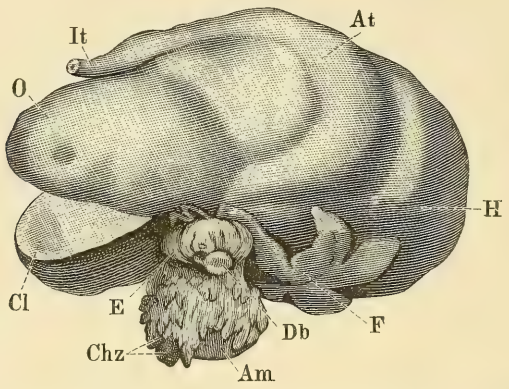


Graviditas tubo-abdominalis. (Nr. 50 meiner eigenen Beobachtungen.) *O* Ovarium. *Cl* Corpus luteum. *It* Isthmus tubae. *At* Ampulla tubae. *H* Haematoma ampullae. *F* Fimbria ovarica. *E* Embryo. *Chz* Chorionzotten. *Am* Amnion. *Db* Dotterblase.

Unter den 52 Fällen sass das Ei 31mal in der rechten, 21mal in der linken Tube.

Anatomie der Tubarschwangerschaft. Wir wissen, dass die Einbettung des Eies alsbald zur Bildung einer Decidua tubae führt. Das Ei senkt sich zwischen Falten, diese umschliessen es. Sofort erscheinen diese Falten verdickt, es tritt in ihnen eine massenhafte Gefässneubildung auf. Die Faltencapillaren erweitern sich, sie werden zu den intervillösen Räumen, welche die in die Oberfläche eindringenden Zotten umspülen. Bemerkenswerth ist ihre im Vergleich zu den analogen uterinen Verhältnissen unregelmässige Bildung.

An der dem Ei zugewandten Seite der Falten wird das einschichtige Epithel vielschichtig, die Zellen erscheinen verjüngt, abgerundet. Die Kerne werden kleiner, zeigen Furchungsprocesse. An der dem Ei abgewandten Seite bleiben die Faltenepithelien einschichtig erhalten, sind plattgedrückt. Nicht selten sieht man mehrere Falten auf einander gedrückt, so dass scheinbar mehrfache Membranlagen entstehen.

Die dem Ei anliegenden Epithelmassen nehmen zum Theil die Zotten auf, sie stellen die Decidua reflexa dar. Eine völlige Umschliessung des Eies scheint im Gegensatz zur uterinen Reflexa nicht zu Stande zu kommen. Der der Haftstelle abgewandte Theil bleibt unbedeckt. Das Faltenende umsäumt das wachsende Ei wie ein hoher Wall.

Die bindegewebige Masse der Falten nimmt, wie man nach einigen Präparaten vermuthen muss, erst später an der Wucherung Theil, so dass die Provenienz der Deciduazellen selbst noch fraglich erscheint.

Im prägnanten Gegensatz zu der uterinen Decidua erfolgt die Bildung der tubaren nur im Bereich der Chorionzotten. Weiter entwickelt sie sich herdweise, in Gestalt lose zusammenhängender Zellhaufen, und wird anscheinend nicht zu einer zusammenhängenden Membran.

Ist es erst zur Entwicklung einer fötalen Placenta gekommen, so zeigt diese, soweit sie bis jetzt bekannt, keine wesentliche Verschiedenheit von der uterinen.

Die Musculatur der Tubenwand verändert sich am deutlichsten, ja oft überhaupt nur an der Stelle der Einsertion. Während die uterine Musculatur wuchert, progressiv sich entwickelt, wird die in dem betreffenden Tubenabschnitt zu einer functionsunfähigen Gewebslage.

Viele Muskelbündel atrophiren unter dem Druck des wachsenden Eies, andere werden auseinandergedrängt. Die Kerne erscheinen tinctionsunfähig, ihr bindegewebiger Stützapparat unentwickelt.

Vielfach finden sich Spuren frischer capillärer Blutungen in Form von Pigmentschollen, auch bei intact herausgenommenen Tubenpräparaten.

Das Peritoneum der Tube ist zuweilen nur wenig verändert, zuweilen in einem Wucherungszustand, der sich in Mehrschichtigkeit und Volumzunahme der Zellen ausspricht.[1]) Diese Reizerscheinungen treten ähnlich wie bei allen sonstigen peritonealen Veränderungen hervor.

Im Gegensatz zu diesen Veränderungen am Sitz des Eies finden sich in den übrigen Abschnitten der schwangeren Tube nur unwesentliche Spuren bei der tubaren Einsertion. Selbst die in der Tube dem Ei gegenüberliegende Wand kann fast intact sein, abgesehen von den Wirkungen des Druckes des wachsenden Eies. Jedenfalls nimmt das uterine Ende viel weniger als das abdominale daran Theil. Nur das Fimbrienende ist fast immer stark aufgelockert, hypertrophisch. Stets bleibt die Tubenwand als solche, wenn auch nur als eine dünne Membran nachweisbar, falls sie nicht durch Ruptur bei der Endkatastrophe gesprengt wird.

Die Ausbuchtung der Wand findet sich zuweilen in der Form eines Divertikel, das sich ebenso scharf an der Wand von seiner Umgebung absetzt, wie die Deciduabildung in der Schleimhaut.

Nicht immer gelingt es, das Flimmerepithel in der übrigen Tube nachzuweisen, dasselbe geht sicher oft bei dem weiteren Verlauf zu Grunde, wenn es nicht schon durch frühere Erkrankungen zerstört gewesen ist. Auch der Inhalt der Tube abseits des Eies kann ein pathologischer sein, vereinzelt sah ich hydropischen Tubeninhalt, Eiter und Blutansammlungen.

Bei weiterer Entwicklung der Schwangerschaft kommt es zu Abknickung des Lumen, Verlagerung des Canales, Drehung und Schlängelung des ganzen Eileiters. Das Fimbrienende bleibt in der Regel geöffnet,

[1]) *Orthmann*, Zeitschr. f. Geb. u. Gyn. Bd. XX.

wenn auch das Ostium durch den Druck des wachsenden Eies zusammengeschoben durch Apposition an die nächstgelegene Wand des Beckens verlegt erscheint. Darum erklärt sich der so häufige Befund von Blutung aus dem Ostium und Austritt des Eies, respective des Fötus. Verlöthung des Ostium dürfte, wo sie sich findet, ein Rückbildungsvorgang nach dem Tode des Eies sein, und im Anschluss von Blutungen zu Stande kommen.

Die Gestaltveränderung des mit dem wachsenden Ei beladenen Oviduct hängt in erster Linie von der Art der Einsertion ab. Die geschwängerte Ampulle schwillt kolbig an. Der Theil der Wand, welcher das Ei trägt, wird verdickt durch die Entwicklung an der Stelle der Serotina. Ist das Ligamentum latum, welches als Mesosalpinx dient, normal, so dient es zu einer Art von Stielbildung und gestattet dem Tumor eine Beweglichkeit, welche dem der nicht verwachsenen Ovarialtumoren gleicht. Vorbestandene parametritische Narben behindern eine solche freie Entwicklung. Der Tumor wird in das Becken hineingezogen und krümmt sich posthornartig um die durch das straffe Lig. ovarii festgelegte Keimdrüse. Dann enthält der Wucherungsreiz in der peritonealen Hülle und der Druck des wachsenden Tumors die für diese ebenso wie für die gestielten Schwangerschaften nöthigen Vorbedingungen für peritoneale Verlöthungen, zumal wenn es absatzweise zu anfangs unerheblichen Blutungen kommt.

Intraligamentäre Entwicklung. Verhältnissmässig selten, unter meinen 56 Fällen tubarer Schwangerschaft 11mal, ist der dem Ligamentum latum zugewandte Theil der Tube der Sitz des Eies. Dann kann es zu einer Divertikelbildung zwischen die Blätter des Ligamentum latum kommen. Die lockeren Maschenräume können sich bis in den Beckenboden hinein unter dem Peritoneum entfalten, so dass sie ein reifes Ei extraperitoneal aufzunehmen vermögen. Das Ovarium kommt bei diesen intraligamentären Schwangerschaften abseits zu liegen; mehrfach habe ich es auf dem Apex der Geschwulst, einmal sogar auf der vorderen Fläche derselben angetroffen.

Dieselben Veränderungen wie anderweit in der Tube finden sich bei der Einsertion in dem interstitiellen Theil der Tube, der tubouterinen Form, und bei der im rudimentär entwickelten Uterushorn. Diese werden nach *C. Ruge's* Beobachtung dadurch differentiell charakterisirt, dass bei der interstitiellen Schwangerschaft der Fundus uteri nach der anderen Seite hinübergedrängt wird und nahezu senkrecht zu stehen kommt, während bei Schwangerschaft im rudimentären Nebenhorn dieses seitlich abgebogen ist und durch die von seiner Spitze abgehende Tube kenntlich bleibt. [1])

[1]) *Simon*, D. i. Berlin 1885.

Eigenthümlich genug nehmen sich die Fälle interstitieller Schwangerschaft aus, bei denen das wachsende Ei sich aus der Tube auf dem normalen Wege nach dem Cavum uteri hin entwickelt. Kommt es dabei, wie z. B. in dem Fall von *Bache Emmet*[1]) zu einer secundären, intrauterinen Gravidität mit physiologischer Ausstossung per vias naturales, so stellt sich darin unbedingt der überraschendste Ausweg aus den Schwierigkeiten ektopischer Insertion dar.

Im Gegensatz zu diesen Veränderungen im tubaren Fruchtsack ist die Anatomie desjenigen bei Ovarialschwangerschaft bis jetzt nur dahin festgestellt, dass wir in seiner Wand die Spuren ovariellen Gewebes, Follikel, *Pflüger*'sche Schläuche, korkzieherartig gewundene Gefässe finden, die Aussenfläche wird von der mehrfach geschichteten Albuginea gebildet. Die Innenfläche zeigt eine Art von Deciduabildung. Grosse geschichtete Deciduazellen mit gewaltig entwickelten Gefässen, ohne dass wenigstens in den beiden mir zugänglichen Fällen eine Serotinabildung zu unterscheiden war. Der Fruchtsack war mit Blut gefüllt, die Wandung durch den Inhalt zum Theil zertrümmert. In meinem Fall (Nr. 40) war das zum Lithopädion umgebildete Kind 19 Jahre in dem Sack getragen worden.

Die Fälle von primärer Abdominalschwangerschaft erscheinen, wie ich schon vorhin andeutete, immer so problematisch, dass ich hier darauf verzichte, des Näheren die nicht einwandfreien Befunde der Autoren zu kritisiren.

Unter den hinreichend bekannten Veränderungen in den übrigen Beckeneingeweiden und im übrigen Körper, welche die ektopische Insertion begleiten, beanspruchen diejenigen im Uterus unser besonderes Interesse. Der Uterus erscheint durchfeuchtet, sein Volumen nimmt zu, wie *E. Fränkel* (Berl. Klinik. 1890) mit Recht betont hat, in der Form einer allgemeinen Hypertrophie, im Gegensatz zu dem prävalirenden Wachsthum des Corpus bei intrauteriner Schwangerschaft. Die Entwicklung der uterinen Decidua hat für uns einen eigenen Werth, weil ihr nach *Wyder's* Ausführungen eine so hohe Bedeutung für die Diagnose der ektopischen Schwangerschaft beigelegt werden muss. Sicher erscheint, dass die Entwicklung der sympathischen uterinen Decidua constant ist. Oft geht aber diese Umbildung nicht mit der Regelmässigkeit vor sich, wie man nach den vielen Abbildungen der Präparate schliessen möchte, welche als vollkommener Ausguss des Cavum zur Untersuchung gekommen sind.

Mir selbst hat wohl nur ein tückischer Zufall bis jetzt unter den 56 Beobachtungen ein solches Exemplar vorenthalten. Die durch Auskratzung gewonnenen Präparate und die Bruchtheile, welche wir aus

[1]) New-York Obstetr. soc. 1891.

dem Abgegangenen zur Untersuchung bekamen, zeigten häufig eine fast insuläre Deciduabildung zwischen mehr oder weniger ausgedehnten Abschnitten, eines lediglich stark gereizten Endometrium. Neunmal ergab das Curettement geradezu negative Resultate, während die Laparatomie die ektopische Schwangerschaft mit Sicherheit nachwies. In diesen Fällen nehme ich an, dass frühzeitige Circulationsstörungen, namentlich zur Zeit menstrualer Congestion, capillare Blutungen auch in der uterinen Schleimhaut verursachten, und dass hierdurch schneller Zerfall, partielle Abstossung und Regeneration herbeigeführt wurde.

Der Zeitpunkt der regressiven Metamorphose deckt sich bekanntlich nicht constant mit bestimmten Veränderungen im Fruchtsack, so dass wir aus dem Abgang der Decidua keineswegs auf den Fruchttod oder die beginnende anderweite Störung in der Entwicklung schliessen dürfen.

Die sonstigen Veränderungen, welche die ektopische Schwangerschaft ausserhalb des Fruchthalters verursacht, darf ich wohl an dieser Stelle übergehen.

Wir wissen aus zahlreichen Beispielen[1]), dass neben der ektopischen Schwangerschaft sich gleichzeitig eine intrauterine entwickeln kann. Das Vorkommen von Zwillingsschwangerschaften in einer Tube ist durch das Präparat von *Carl Ruge* bewiesen. Seit *Puech's*[2]) Publicationen sind die Fälle von wiederholter ektopischer Schwängerung derselben Person mehrfach berichtet, so neuerdings von *Leopold Meyer* (Hospital Tidende. 1890), von *Boisleux* auf der Versammlung deutscher Naturforscher und Aerzte, 1891, und von *Mackenrodt* in der Berliner Gesellschaft für Geburtshülfe und Gynäkologie, 8. Januar 1892.

Andererseits liegt kein Grund vor, dass Frauen nach Erledigung ihrer ektopischen Schwangerschaft nicht wieder intrauterin concipiren, wie schon das bekannte Beispiel des Falles von *Leinzell*[3]) bewiesen hat.

Ueber die Ausgänge der ektopischen Entwicklung herrscht kaum eine Differenz der Anschauungen. So sehr auch die Zahl der Beobachtungen gewachsen, in denen die Kinder bis zur vollen Reife gediehen, immer noch ist dieses Ereigniss verschwindend selten, gegenüber der frühzeitigen Unterbrechung der ektopischen Gravidität. Diese müssen wir auch heute noch als die Regel ansehen. Es prävalirt der Eintritt der verhängnissvollen Katastrophe in den ersten 3 Monaten. Nach meinen eigenen Beobachtungen erfolgte sie:

---

[1]) *Browe,* Amer. Gyn. Soc. 1891, VI, S. 445; zuletzt *v. Rosthorn,* Wiener klin. Wochenschr. 1890, Nr. 22.

[2]) Gaz. obstetr. 1857, Nr. 21.

[3]) *Orth,* D. i. Tübingen u. Stuttgart 1853.

| | | | |
|---|---|---|---|
| im | 1. | Monat | 15mal, |
| „ | 2. | „ | 13 „ |
| „ | 3. | „ | 11 „ |
| „ | 4. | „ | 7 „ |
| „ | 5. | „ | 4 „ |
| „ | 6. | „ | 2 „ |
| „ | 7. | „ | 1 „ |
| „ | 8. | „ | 2 „ |
| „ | 9. | „ | 1 „ |

In einem Fall nur wurde bei lebender Frucht eingegriffen, 2mal waren die Kinder bis zum normalen Endtermin, respective darüber hinaus getragen worden. Sie wurden erst 12, respective 19 Jahre später durch Laparatomie entwickelt.

Die Ursache der frühzeitigen Unterbrechung der tubaren Schwangerschaft liegt in der Incongruenz zwischen dem wachsenden Ei und dem Fruchthalter. Nur in einer Minorität macht sich dieselbe nicht geltend, so dass die Schwangerschaft zum normalen Ende gedeihen kann.

Das Ende dieser ausgetragenen Schwangerschaften, die zum grösseren Theil intraligamentäre Entwicklung des Sackes zeigen, kann bekanntlich beim rechtzeitigen Eingreifen ein lebensfähiges Kind bringen. Weitaus häufiger sterben die Kinder ab, der Sack vereitert, es kommt unter schwerem Allgemeinleiden zur Auseiterung. Selten mumificiren die Kinder oder werden zu Lithopädien; Vorgänge, die sich während des ganzen Verlaufes der Schwangerschaft abspielen können.

Man nahm früher an, dass die häufigste Form vorzeitigen Endes die Ruptur des Sackes ist. *Werth*[1]) hat zuerst darauf hingewiesen, dass häufig nicht Ruptur, sondern Ausstossung des Eies durch das Ostium tubae abdominale erfolgt. Er nannte diesen Vorgang tubaren Abort. *J. Veit*[2]) geht soweit in der Vergleichung dieses Abortes mit dem uterinen, dass er eine Art von Contractionsringbildung in dem der Ausdehnung widerstrebenden Orific. tubae abdominale sehen will.

Nach meiner Auffassung handelt es sich nicht um eine Thätigkeit der Tubenmusculatur selbst, welche functionsunfähig ist, sondern lediglich um eine Folge des Blutergusses, der das Ei von seinem Sitz abhebt und auf dem Weg der physiologischen Oeffnung nach aussen spült. Dabei kann gleichzeitig auch Ruptur entstehen, wie Fig. 193 (*a* und *b*) zeigt.

Nicht immer kommt das Blut sofort aus dem Ostium abdominale hervor. Es kann in dem Raume selbst zur Zertrümmerung des Eies

---

[1]) Beiträge zur anatomischen und operativen Behandlung der Extrauterinschwangerschaft. Stuttgart 1887.

[2]) Zeitschr. f. Geb. u. Gyn. XXIV.

Fig. 193 *a*.

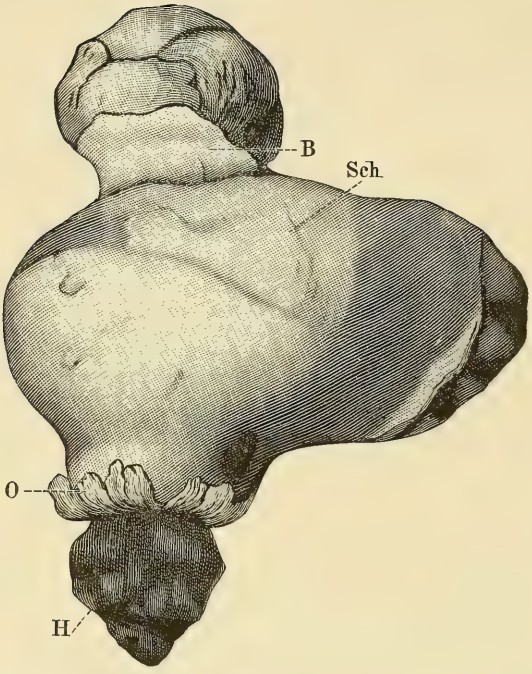


Gravid. tubarica ampullaris. *B* Rupturstelle. *Sch* Schwangerschaftssack. *O* Orific. tubae abdominale. *H* Hämatom, das aus dem Tubenende heraussieht.

Fig. 193 *b*.

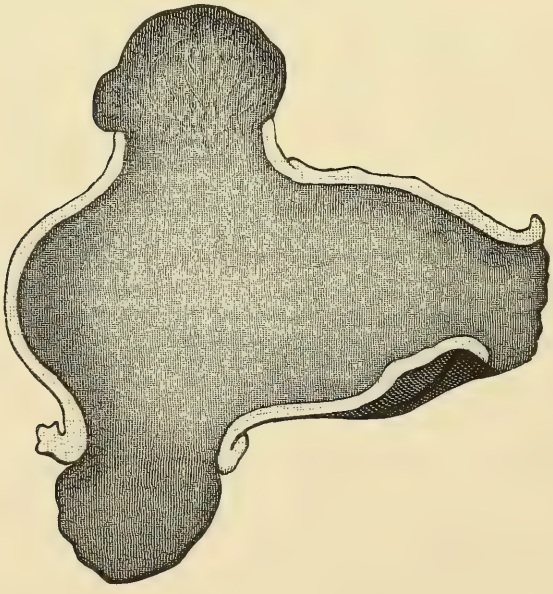

kommen; die Reste der Chorionzotten und des Fötus werden zwischen den Blutgerinnseln gefunden. Das Blut gerinnt in ungleichmässigen Massen, wie *Veit* zuerst betont hat.

Das Ei kann mit Blut ganz durchsetzt werden, wie Fig. 194 zeigt.

Fig. 194.

Gravid. tubarica ampullaris. Haematoma sacci et ovuli.

Uebrigens ist damit auch für die Fälle, in denen eine Ausleerung in die Bauchhöhle nicht erfolgt, das Ende noch nicht gegeben. Nachschübe der Blutung können dieselbe gefahrvolle Anämie verursachen, wie bei primärem Abort.[1])

Die Entleerung in die Bauchhöhle wird immer als ein schwerer Shock empfunden. Das Blut kann sich frei ergiessen, oder in abgekapselte Räume gelangen, auch bei intraligamentärer Entwicklung extraperitoneal liegen. Schliesslich können alle 3 Arten confluiren. Erliegt die Frau nicht, so ist Resorption nicht nur des Blutes, sondern auch des Eies möglich.[2]) Der Fötus kann bis auf sein Skelet resorbirt werden (Fig. 195).

Patientin hatte weder in der Anamnese, noch in ihrem Befund Anzeichen von einer vorausgegangenen Tubarschwangerschaft. Das Skelet des etwa dem 3. Monat entsprechenden Fötus lag unter dem mit dem Eisack eingedickten Blut und Eiter gefüllten morschen Tubensack. Zu Füssen des Fötus ist die Schnittfläche der Tube sichtbar, zu beiden Seiten des Kopfes Spuren der Verwachsung des Sackes mit der Umgebung.

---

[1]) *Jacoby*, D. i. Berlin 1890.

[2]) Vergl. *Leopold*, Archiv f. Gyn. XVI.

Ueber das procentuarische Verhalten der verschiedenen Ausgänge gibt die mit so grossem Fleiss zusammengestellte Tabelle von *Schauta*[1])

Fig. 195.

Tubarschwangerschaft. Skelet des ausgetretenen Fötus aussen auf dem Sack. Das Präparat habe ich in Kopenhagen 1884 demonstrirt.

Auskunft. Sie enthält 241 Fälle, in denen das Ei sich selbst überlassen wurde.

Dabei erfolgte:

| | |
|---|---|
| Ruptur, Blutung in die freie Bauchhöhle . . | 128mal |
| Ruptur mit Hämatocelenbildung, Peritonitis . | 22 „ |
| Peritonitis . . . . . | 20 „ |
| Durchbruch in den Darm . . . . . | 34 „ |
| Durchbruch in die Blase . . . . . | 9 „ |
| Durchbruch durch die Bauchdecken . . . . | 5 „ |
| Durchbruch durch die Scheide . . . . . | 4 „ |
| Ausstossung durch den Uterus . . . . . | 6 „ |
| Incarceration (Ileus) . . . . . | 4 „ |
| Lithopädion ohne Beschwerden . . . . . | 9 „ |
| | 241mal |

[1]) Beiträge zur Casuistik, Prognose, Therapie der Extrauterinschwangerschaft. 1891.

Ich füge 5 solche Fälle aus meiner Tabelle hinzu, alle 5 starben an Anämie, bei 3 wurde die Ruptur auf dem Sectionstisch festgestellt.

Die Symptomatologie der tubaren Schwangerschaft hat unzweifelhaft mit der Zunahme wohl constatirter Beobachtungen erheblich an Klarheit gewonnen. Wir wissen, dass auch bei ektopischer Insertion des geschwängerten Eies dieselbe Reihe der Veränderungen sich herausbildet, welche wir bei der intrauterinen kennen. Aufhören der Menstruation, Umbildung, besonders vermehrte Gefässversorgung der Nachbarorgane, und der Brustdrüse, Pigmentirung, Fettentwicklung u. s. w. Die Wahrnehmung der kindlichen Herztöne und Bewegungen, die Tastung der Frucht sind auch bei der extrauterinen die sicheren Zeichen der Schwangerschaft. Nur selten kommt es aber zu regelmässiger Entfaltung der normalen Schwangerschaftssymptome. Gerade darin sehe ich auch heute noch die nicht beseitigte Schwierigkeit der Diagnose, dass in der Mehrzahl der Fälle die deletäre Wirkung der ektopischen Entwicklung hervortritt, ehe die natürliche Reihenfolge der Symptome Zeit hatte, sich auszubilden, und dass so sehr häufig alte Erkrankungsspuren und frische locale Veränderungen sich hinzu gesellen, um das klare Symptombild zu verwirren.

Für die ersten Wochen und Monate der ektopischen Schwangerschaft fehlen uns nicht selten, ebenso wie bei normaler, prägnante Symptomencomplexe, während in anderen Fällen heftige Schmerzen und die Gesammtheit der peritonealen Befindungsstörungen von Anfang an die Schwangere quälen.

Die Menses zeigen in der Regel eine gewisse Unregelmässigkeit, Ausbleiben, Verspätung, Abgang von grösseren Deciduafetzen. Der Nachweis, dass Chorionzotten in diesen Deciduafetzen fehlen *(Wyder*sches Zeichen) ist in hohem Grade bedeutungsvoll. Aber nur zu häufig bietet die Schleimhaut keine Spur decidualer Umbildung. Dann muss die Diagnose wesentlich auf die Tastbefunde basirt werden. Neben dem Uterus liegt der weiche Tumor, der Uterus selbst ist aufgelockert, bläulich gefärbt, kräftig pulsirende Gefässe werden an beiden Seiten und am Tumor selbst wahrnehmbar. Haben wir Zeit, das Wachsthum dieses Tumors zu fühlen, während die Menses ausbleiben, so gewinnt die Diagnose an Sicherheit.

Andererseits deuten absatzweise Schmerzen im Becken, bei Volumzunahme und Härterwerden der Geschwulst, dann Collaps, acute Anämie mit Weichwerden der Geschwulst auf Berstung, respective Abort. Verschwindet der Tumor, wird unter tiefer, ruckweise gesteigerter Anämie am prallgespannten Leibe kein Percussionsschall wahrnehmbar, können wir abgekapselte Blutmassen im Becken fühlen, dann ist an der Diagnose einer geborstenen Tubarschwangerschaft kaum zu zweifeln.

Es wird von einigen Seiten grosses Gewicht auf die Consistenz der Geschwulst gelegt. Gewiss ist Weichheit und Succulenz des Frucht-

halters charakteristisch, neben den immerhin derberen, wenn auch ihrerseits schon aufgelockerten Nachbarorganen. Contractionen im Fruchthalter habe ich nie gefühlt. Das Härterwerden desselben schiebe ich, wie oben angedeutet, auf Ausfüllung des Hohlraumes durch Blutergüsse. Wohl aber habe ich öfter Contractionen im nicht schwangeren Uterus dabei verfolgen können.

Bei der Ruptur verschwindet der Sack, beim Abort bleibt er allerdings auffallend verkleinert und erschlafft für die Tastung erhalten. Inwieweit dann Hämatocele oder eine Hämatombildung erkennbar wird, und der Befund des freien Blutergusses in die Bauchhöhle, will ich nicht weiter erörtern. Bei dem letzteren ist mir in den ersten Tagen das Verschwinden jeglichen Percussionsschalles am Abdomen, im Bereich des ergossenen Blutes aufgefallen. Je längere Zeit zwischen Katastrophe und Untersuchung verfliesst, um so schwerer gestaltet sich die Diagnose, da die Resorptionsvorgänge, eventuell auch die Peritonitis nur zu schnell die Klarheit des Tastbefundes vernichten.

Die Diagnose des Fruchttodes und der darnach eintretenden Veränderungen kann lediglich im Anschlusse an eine einigermassen durchsichtige Anamnese gemacht werden. Fälle, wie die von Lithopädionbildung, die ich 1879 operirt habe, werden stets der Diagnose entrückt bleiben. (Menses regelmässig, keine Spur von Peritonitis, kaum beachtete gelegentliche atypische Blutung während der ganzen zehnjährigen sterilen Ehe.) Ebenso erfolglos bleiben unsere palpatorischen Bemühungen bei Fällen, wie in dem von mir 1884 in Kopenhagen demonstrirten, in Fig. 194 abgebildeten.

Naturgemäss beseitigen bei eintretender Abscedirung die abgehenden fötalen Theile jeden Zweifel über die Natur des Leidens.

Ich halte mich auch heute zu dem Ausspruche berechtigt, dass die Diagnose der ektopischen Schwangerschaft für die Fälle, in denen nicht das Wachsthum des Fruchthalters ausserhalb des Uterus beobachtet, die intrauterine Deciduabildung ohne nachweisbares Chorion, oder die Frucht selbst zur Wahrnehmung gekommen, eine Wahrscheinlichkeitsdiagnose ist. Das trifft besonders für die ersten 6—8 Schwangerschaftswochen zu, also gerade für diejenige Zeit, in welcher am häufigsten die mit Recht so gefürchtete Katastrophe eintritt.

Eine Diagnose der Art des Fruchthalters dürfte nur ausnahmsweise und nur bei der tubaren Insertion möglich sein, wenn wir den Uebergang der Tube in die grosse Masse unter besonders günstigen Umständen zu erkennen vermögen. Da aber in der Regel vom dritten Monat an die Verlöthung der Tumoroberfläche sich entwickelt, von diesem Termine an die gestielten Schwangerschaften immer seltener

werden, so schwindet auch für sie mehr und mehr die Möglichkeit einer solchen Differenzirung.

Eine Prognose für das Kind kommt nur ausnahmsweise in Betracht. Den wenigen Fällen normaler Entwicklung und rechtzeitiger Befreiung lebender Kinder steht eine erdrückend grosse Zahl von ektopischen Schwangerschaften mit extrauterin lebensunfähigen Früchten gegenüber, dass wir es immer als einen glücklichen Zufall betrachten müssen, wenn die Schwangeren gerade zu diesem Zeitpunkt zur Feststellung des Befundes und zur Hülfeleistung kommen.

Versuche, nahe dem Endtermin befindliche Frauen mit Rücksicht für das Kind zu entbinden, schlagen nicht nur in dieser Hinsicht fehl, sie bedingen auch durch eine Fülle von Zufälligkeiten in der Regel eine unzulässige Gefährdung der Mutter; sie sind zu unterlassen.

Die Prognose der ektopischen Schwangerschaft muss für die Mutter nach den Principien betrachtet werden, welche *Schauta* in seiner vorhin citirten Arbeit befolgt hat. Er hat aus den letzten 15 Jahren 241 Fälle mit spontanem Verlaufe gesammelt und 385 Fälle mit ärztlichen Eingriffen.

Ich habe versucht diese Reihe von *Schauta* aus der Tagesliteratur bis zum Juli 1892 zu ergänzen.

Addiren wir diese Zahlen, so ergibt sich, dass unter

| | | |
|---|---|---|
| 255 expectativ behandelten Fällen . . | 36·9% | genasen, |
| 515 operativ behandelten Fällen . . . | 76·7 „ | „ |
| Dass unter . . . . . | 63·1 „ | starben, |
| | 23·3 „ | „ |

Die Prognose der ektopischen Schwangerschaft erscheint demnach heute als eine wesentlich günstigere, unter dem Einfluss der verbesserten Diagnose und der veränderten Therapie. Wir müssen daran festhalten, dass die ektopische Schwangerschaft nur selten ein lebendes Kind ergibt, dass der Ausgang in unschädlicher Rückbildung (Lithopädion, Mumification) ebenfalls selten ist, dass es am häufigsten zum Absterben des Eies durch Blutung im Fruchthalter kommt. Da diese entweder zur Entleerung des Blutes in die Bauchhöhle durch das Tubenostium (sogenannter Tubenabort) führt oder zur Ruptur der Tubencontinuität, d. h. Berstung der Tube nach der Bauchhöhle oder nach dem Lig. latum, und da nur ausnahmsweise die Blutung zum Stehen kommt, die Majorität dieser Fälle vielmehr durch Verblutung oder Peritonitis bei spontanem Verlauf zu Grunde geht, so müssen wir mit *Werth* die ektopische Schwangerschaft gleichwerthig einer gefahrvollen Neubildung ansehen und behandeln. Der weitere Schluss kann nur der sein, dass die Prognose durchaus von der rechtzeitigen Erkenntniss abhängt und folgerichtig von dem darauf basirten Eingreifen.

Therapie. Worin soll dieses Eingreifen bestehen?

Vorweg sei bemerkt, dass wir bei lebender reifer Frucht diese zu entwickeln wohl als die gegebene Aufgabe ansehen müssen. Die Möglichkeit ist erwiesen: die Furcht vor der Placenta ist unberechtigt, wenn wir entweder den Sack in toto auslösen und seine Basis unterbinden, oder eventualiter die zuführenden Gefässe isolirt versorgen, oder nach dem Beispiel älterer Operateure den an die Bauchwand angenähten Sack ausstopfen.

Die Versuche, das ektopisch inserirte Ei in situ zu tödten und dadurch der Resorption entgegen zu führen, sind erst in der neueren Zeit wieder mit einer gewissen Berechtigung aufgenommen worden.

Eine solche Berechtigung kann eben nur dann anerkannt werden, wenn bei diesem Vorgehen die Rückbildung des Fruchthalters mit Sicherheit nicht nur ohne unmittelbare Gefahr für die Frau, sondern auch ohne ein zu langes Siechthum bewirkt wird.

Von diesem Gesichtspunkte aus verdient unzweifelhaft der von *Franz v. Winkel*[1]) neuerdings wieder aufgenommene Vorschlag, durch Morphiumeinspritzungen die Frucht zu tödten, volle Beachtung.

Ihm selbst ist es in einer geradezu überraschenden Weise gelungen, von sieben Fällen sechs auf diesem Wege zu rascher Heilung zu führen.

Schon finden sich da und dort Mittheilungen gleich günstiger Beobachtungen anderer Fachgenossen. Zu einem abschliessenden Urtheil genügt das vorliegende Material noch nicht. Ich habe zwei Bedenken aus der Prüfung meines eigenen Materiales auf die Möglichkeit dieser Behandlungsmethode entnommen: die Fälle, in denen wir die Frucht lebend antreffen, sind verschwindend selten im Vergleich zu denen mit abgestorbener Frucht. Dann aber sichert der Fruchttod, wie wir vorhin erörterten, nicht vor Blutung, Berstung und allen Arten übler Folgen.

So beachtenswerth demnach die bisherigen Mittheilungen über die *Winkel*'sche Morphiumbehandlung sind, bleibt doch abzuwarten, bis weitere Erfahrungen besonders das letztgenannte Bedenken als unzutreffend erweisen.

Das andere, das gleiche Ziel anstrebende Verfahren ist die Elektrotherapie. Mit einer grossen Zahl meiner Fachgenossen theile ich wohl die weitgehenden Zweifel an der Verwendbarkeit des elektrischen Stromes für diesen Zweck. Werden namentlich in Frankreich diese Zweifel laut, so sehen wir, dass sich besonders unter unseren amerikanischen und russischen Collegen viele Stimmen zu seinen Gunsten erheben.

Die Elektropunctur wird auch von überzeugten Elektrotherapeutikern verworfen; die Mehrzahl wendet den positiven, einzelne den negativen Strom an. Nicht blos die Unklarheit der Wirkung erscheint uns als ein Hinderniss für die weitere Verbreitung dieses Verfahrens,

[1]) Deutsche Gesellsch. f. Gyn. III. Congr. Halle 1889.

nachhaltiger wirken jedenfalls die von *Tuttle*[1]) und anderen ausgesprochenen, von sehr vielen jedenfalls getheilten Zweifel, ob es sich auch in all den vielen günstigen Fällen, welche mitgetheilt werden, wirklich um ektopische Schwangerschaft gehandelt hat.

Vereinzelt wird der Uebertritt sogenannter interstitieller Schwangerschaft in das Cavum uteri, die Entwicklung der ektopischen zur uterinen Schwangerschaft als Erfolg der Elektrotherapie gerühmt. Die betreffenden Beobachtungen erscheinen nicht einwandfrei, so dass wir für diese Art von Wirkung doch wohl erst überzeugende Belege erwarten dürfen.

Es gereicht mir zur besonderen Genugthuung, mich gerade in diesem Punkt mit den Ansichten *Lawson Tait's* und *Pozzi's* in völliger Uebereinstimmung zu wissen.

Mit wachsender Erfahrung kommen diejenigen unter uns, welche sich den von *Tait*[2]) und *Werth*[3]) principiell formulirten Gesichtspunkten anschliessen, dahin, dass sie als das Verfahren bei ektopischer Schwangerschaft die Exstirpation des intacten oder einen jähen Ausgang drohenden Fruchtsackes, bezeichnen. Wie ich, werden auch andere schon vor *J. Veit* in dieser Weise operirt haben. *J. Veit* gebührt sicher das Verdienst, in präciser Weise die Forderungen für diese Therapie der ektopischen Schwangerschaft weiter motivirt zu haben. In der That ist die Ausschälung des Fruchtsackes in der grossen Mehrzahl durchführbar. Ja es stellt sich heraus, dass auch die Versorgung der Placentarstelle immer geringere Schwierigkeiten macht. Man kann sie unterbinden, indem man von der Peripherie her immer weiter greifende Ligaturen einlegt, neuerdings findet ein Vorschlag von *Olshausen*[4]), die zuführenden Arterien, also namentlich die Spermatica, in continuitate zu unterbinden, mehrfach Nachahmung.

Für die relativ seltenen Fälle unlösbarer Verwachsung des Fruchtsackes mit den anliegenden Organen bleibt das Einnähen des Sackes in die Bauchwunde, Tamponade des Sackinnenraumes und nachträgliche Versorgung der Placentarstelle, oder die Eröffnung eines Ausflussloches mit Drainage nach der Scheide und Verschluss des Sackes nach oben, wie ich 1881 in London auf dem VII. internationalen medicinischen Congress vorgeschlagen habe.

Ganz analog haben sich, so weit ich aus der Literatur sehe, die Ansichten bezüglich derjenigen Fälle entwickelt, in denen es sich um abgestorbene, geschmolzene oder durch Blutergüsse zertrümmerte Frucht-

---

[1]) Amer. Journ. of Obstetr. Jan. 1890, S. 13.

[2]) Ausser an anderen Orten: Lectures on ectopic. pregnancy and pelvic haematocele. Birmingham 1888.

[3]) Beiträge zur Anatomie und zur operativen Behandlung der Extrauterinschwangerschaft. Stuttgart 1887.

[4]) Deutsche med. Wochenschr. 1889, Nr. 8—10.

säcke handelt. Es gilt den kürzesten Weg einzuschlagen, auf welchem man zum Herd der Infection gelangt. Oft genug öffnet sich frühzeitig ein Ausweg spontan, in jedem einzelnen Fall bleibt zu entscheiden, ob dieser Weg auch für die gründliche Ausräumung gangbar oder ob ein neuer zu eröffnen ist.

Für diese Art der Behandlung des intacten Fruchthalters wird, so viel ich sehe, die Uebereinstimmung der Fachgenossen sich rasch entwickeln. Zweifelhaft erscheint heute noch eine solche typische Therapie für die Fälle, in denen Abort oder Ruptur eine Hämatocele und freier Bluterguss entstanden ist, welche zu Collaps und deletärer Anämie geführt hat. Die Möglichkeit der Genesung darf nicht in Abrede gestellt werden. Bei vorhandener Verwachsung kann es nach Hämatocelebildung zum Stillstand der Blutung kommen, das Blut kann sich zwischen die Blätter des Lig. latum ergiessen, das so entstandene Hämatom kann sich resorbiren, oder in ungefährlicher Weise entleeren. Einen Anhaltspunkt für diesen Verlauf haben wir in der Regel nicht. Nachschübe aus dem Fruchtsack selbst, oder aus den Adhäsionen, Berstung, freier Erguss in die Bauchhöhle, Anämie, Peritonitis drohen stets im Hintergrunde. Im besten Falle genesen die Kranken nach gefahrvollem, langem Siechthum, wenn man diese Fälle sich selbst überlässt.

Ich habe 27mal bei frischen Blutungen in die Bauchhöhle operirt: 21 genasen, 6 starben. 5mal habe ich nicht operirt, diese 5 gingen alle zu Grunde.

Ist es nun an sich unzweifelhaft chirurgisch richtiger, blutende Gefässe aufzusuchen und zu versorgen, so drängt die Erfahrung, welche sich in der schon oben citirten Statistik ausspricht, dahin, auch bei diesen Kranken dem operativen Vorgehen vor dem expectativen den Vorzug zu geben.

Wir sahen, dass in der grossen Zusammenstellung von *Schauta* und mir nach operativer Hülfe 23·3% Gestorbenen 76·7% Genesene gegenüberstehen. Lesen wir dann weiter die Krankengeschichten dieser Gestorbenen nach, so ergibt sich, dass die Mehrzahl unverkennbar zu spät operirt worden ist. Inwieweit mangelhafte Technik an diesen Todesfällen mitgewirkt hat, entzieht sich bei der Neuheit des Verfahrens der Laparatomie in einer mit Blut gefüllten Bauchhöhle jeder Berechnung. Um so prägnanter dürfen wir aber aus dem vorliegenden Material den Schluss ziehen, dass auch für die Fälle von Blutung im Anschluss an ektopische Schwangerschaft die Laparatomie als das typische Verfahren anzuerkennen ist.

Wenn immer möglich, soll der Fruchtsack auch hierbei entfernt werden.

Wenn das undurchführbar erscheint, so bleiben für diese Fälle die Wege der Drainage und Versorgung, welche ich oben schon für die

Fälle von überwindlicher Verwachsung des Sackes bei lebender Frucht angeführt habe.

## 4. Neubildungen der Tube.

Isolirte und primäre Neubildungen der Tube sind bislang nur sehr vereinzelt beschrieben. In der neueren Zeit hat *Winckel*[1]) mehrere Fälle von Fibromen der Tuben beschrieben. *Doran*[2]) und *Saenger*[3]) haben primäre Tubensarcome beschrieben; der letztere freilich plaidirt dafür, dass das Sarcom von den Drüsen des Parovarium ausgegangen sei. Zuletzt hat *Gottschalk* einen von *Landau* operirten Fall auf der Naturforscherversammlung in Berlin 1886 demonstrirt.

Das von mir operirte Carcinom der Tube[4]) war augenscheinlich in der Schleimhaut zur Entwicklung gekommen. Nach der Entwicklung des Processes muss ich annehmen, dass es sich hier in der That um ein primäres Tubencarcinom gehandelt hat, das in seiner Ausbreitung auf das Ovarium übergriff. Aehnliche Fälle sind von *Kaltenbach*[5]) und *Doran*[6]) beschrieben.

Alle diese Kranken befanden sich ungefähr in dem Alter der Menopause. Der Verlauf pflegt ein schleppender zu sein. Es scheint dabei frühzeitig zu einem sero-sanguinolenten Ausfluss aus den Genitalien zu kommen, während der Uterus intact ist.

Es liegt auf der Hand, dass die Therapie hier nur unvollständig ohne Bezug auf den speciellen Fall zu fixiren ist. Vielleicht könnte man bei frühzeitiger Diagnose durch die Exstirpation der Tube Heilung anbahnen. Doch dürfte gerade diese Voraussetzung eines günstigen Erfolges — entsprechend unseren jetzigen Hülfsmitteln — nur ausnahmsweise sich bieten.

---

[1]) Lehrbuch. 1886.

[2]) Pathol. Transact. XXXI, S. 174.

[3]) Centralbl. f. Gyn. 1886, Nr. 37.

[4]) Vergl. *Orthmann,* Gesellsch. f. Geb. u. Gyn. Berlin, 12. Nov. 1886.

[5]) Centralbl. f. Gyn. 1889, Nr. 5.

[6]) Transact. pathol. soc. London 1889. Auch das von *Doran,* Ibid., 1886, Bd. XXVIII, beschriebene Präparat vom Papillom möchte ich als hierhergehörig betrachten.

# VII. Erkrankungen der Ligamenta lata.

## 1. Parametritis.

Nur selten tritt in dem lockeren Gewebe, welches den Beckenboden bildet und sich auch zwischen die Bauchfellduplicatur schiebt, die wir Ligamenta lata nennen, ein primärer idiopathischer Endzündungsprocess hervor. Die Erkrankungen der Ligamenta lata sind weitaus am häufigsten septischer Natur, oder das Ergebniss der Einwanderung anderer Coccen (Gonorrhoe, Tuberculose). Nur vereinzelt sind Traumata, sexuelle Ueberreizung, besonders auch Masturbation, allgemeine Entkräftung in Folge schwerer und langwieriger anderweiter Erkrankung die Ursache.[1])

Die sehr langsam schwindenden Reste solcher Erkrankungen, mit ihren Recidiven im Verfolg anderweiter Genitalaffectionen, besonders aber ihr Einfluss auf den Verlauf gynäkologischer Eingriffe spielen eine hochwichtige Rolle bei allen Affectionen der Beckeneingeweide.

Die Residuen septischer Parametritis, mag dieselbe im Puerperium oder davon unabhängig, z. B. bei Gelegenheit nicht streng aseptischer gynäkologischer Eingriffe entstanden sein, verdienen umso mehr Beachtung, als sie selbst auf lange Jahre hinaus die Functionen des Uterus und die Ernährung des ganzen Genitalapparates beeinflussen und dann nicht selten ein fast unüberwindliches Hinderniss für alle eingreifenderen therapeutischen Bemühungen abgeben. In analoger Weise können auch die nicht septischen Erkrankungsformen die Ernährung des ganzen Genitalapparates beeinflussen, wie ja *Freund*[2]) die von ihm beschriebene Parametritis chronica atrophicans wesentlich als nichtpuerperalen Ursprunges bezeichnet.

Die pathologische Anatomie beider Gruppen von Parametritis zeigt in ihrem acuten Stadium eine Ausschwitzung im Lig. latum und der oberen Lagen des Beckenbodens, die nach seröser Durchträn-

[1]) *A. W. Freund*, Monatsschr. f. Geb. XXXIV, S. 380. — Naturforschervers. Rostock 1871. Die gynäkol. Klinik in Strassburg. 1886.

[2]) Berl. Beitr. z. Geb. u. Gyn. 1875, H. 1.

kung des zwischen den Bauchfellduplicaturen gelegenen, lockeren, mit reichlichen Gefässen versehenen Bindegewebes zu der Entwicklung des sulzigen Oedems führt (der Phlegmone diffusa *Virchow's*[1]), dem von *Pirogoff* sogenannten acut-purulenten Oedem. Aus ihm geht sehr schnell eine narbige Atrophie des Bindegewebes hervor, welche in dem ganzen Beckenboden die Gefässe und Nerven in den Bereich ihrer Schrumpfung zieht.

In diesem Oedem kommt es bei der infectiösen Form sehr bald zur Eiterbildung. Die Exsudatmassen können sowohl die Basis des Lig. latum, also die dicht über dem Scheidengewölbe gelegenen Theile des breiten Mutterbandes einnehmen (Fig. 196. Cavum pelvis subperitoneale),

Fig. 196.

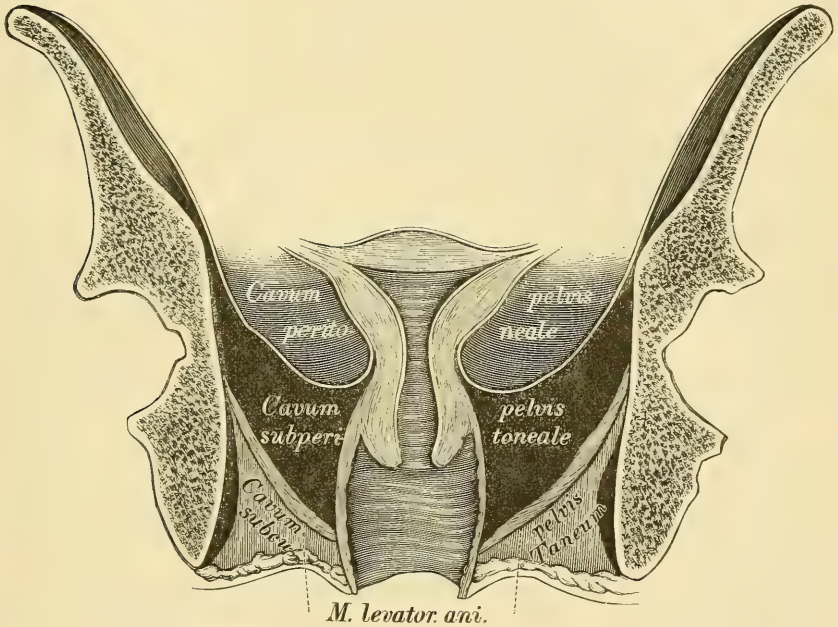


Nach *Bandl*, Handbuch d. Frauenkh. V. Abschn., 1879.

als auch den höher oben, dicht unter der Tube gelegenen Abschnitt der zarten Bauchfellduplicatur, das eigentliche Lig. latum, das auf der Fig. 196 nicht zur Darstellung gekommen ist. Meist reichen sie von der Uteruskante bis an die Beckenwand. In ihrer weiteren Ausbreitung gehen sie über die Linea innominata hinaus auf die Darmbeinschaufeln über. Sie können sich unter dem Peritoneum an der Wirbelsäule entlang fortziehen, den Uterus selbst von seinem peritonealen Ueberzug

[1]) *Virchow's* Archiv. 1862, XXIII.

trennen und unter dem *Douglas*'schen Raum und über dem Scheidengewölbe nach der anderen Seite hin sich erstrecken, eventuell sich hier mit der auf der anderen Seite entstandenen Ausschwitzung begegnen und verschmelzen. Verhältnissmässig selten gehen die parametritischen Exsudate zwischen Blase und Uterus durch und betten die Blase ebenso ein, wie sie bei dem vorhin beschriebenen Entwicklungsgang den *Douglas*schen Raum und das Rectum einmauern.

Im Verlauf der Weiterentwicklung der Exsudate bleibt der peritoneale Ueberzug des ganzen Beckenraumes selten frei von der Erkrankung. Wir sehen bei wenig ausgedehnten Parametritiden darüber meist eine gleichzeitige Peritonitis localisirt auftreten und dann Peri- und Parametritis in sehr häufiger Complication neben einander verlaufen. Es kommt zu einer meist beschränkten Gefässausdehnung in dem über der erkrankten Stelle liegenden Abschnitt des Peritoneum, die mit einer mehr oder weniger verbreiteten Exsudatbildung einhergeht. Die Exsudatmassen legen sich bald als dicke Schwarten, bald wie spinnwebenartige Membranen dem Peritoneum auf, oder bedingen feste Verbindungen zwischen den Ligamenten und den daran sich anlehnenden Darmschlingen und vermitteln die innige Verklebung beider miteinander.

Selbst ausgedehnte Parametritiden können durch Eindickung der Resorption anheimfallen; sie können auf dem Wege dieser Resorption lange Zeit hindurch scheinbar unverändert bleiben, um erst später vollständig zu verschwinden. Diese Exsudate bringen in anderen Fällen auch ihre Umgebung zur Schmelzung und entleeren sich durch Perforation, um dann auszuheilen. Selten tritt in ihnen Verjauchung ein.

Unter allen Umständen sind solche parametritische Exsudate sehr ernste Erkrankungen, die, wenn auch nicht unmittelbar zum Tode, doch zu dauernder Verlagernng und Behinderung der Beckeneingeweide führen und dadurch eine Invalidität der Frau für Lebenszeit mit sich bringen können.

Neben diesen den ganzen Raum zwischen den Bauchfellduplicaturen und dem Scheidengewölbe einnehmenden Exsudaten, die in den ausserhalb und innerhalb des Puerperium entstehenden Formen in gleicher Weise und nur zu häufig sich entwickeln, findet sich eine andere Form der Erkrankung, welche meiner Beobachtung nach stets nicht puerperalen Ursprungs ist. Wir fühlen nämlich nicht ganz selten in den Parametrien rosenkranzähnlich angeordnet geschwollene Drüsenpakete, die sich von dem Uterus bis in die Seite des Beckens hinziehen. Soviel ich weiss, haben bis jetzt nur französische Autoren dieser Adenitis periuterina[1]) ausführlich gedacht. Ich habe diese Fälle unter ganz bestimmten Voraussetzungen in einer beschränkten Zahl beob-

[1]) *Courty*, Annal. de Gyn. Paris 1881, XIV, S. 241—257. — *Pozzi*, Ed. III, S. 638.

achtet und möchte um der Folgen dieser Zustände willen auf sie aufmerksam machen.

Alle meine Beobachtungen von dieser Adenitis periuterina betrafen wohlgebildete Frauen, die augenscheinlich als durchaus gesunde Mädchen mit vermögenden Kaufleuten, Officieren, Richtern, Fabrikanten, d. h. meist wohlsituirten jungen Männern, die Ehe eingegangen waren. Die Männer bekannten sich alle zu einer stürmisch verlebten Jugend. Nur einer versicherte, niemals irgend welche Genitalerkrankung durchgemacht zu haben, indessen stellte sich in diesem Falle heraus, dass die Frau hinter dem Rücken des Mannes wiederholentlich von anderer Seite inficirt worden war. In allen diesen Fällen trat die Erkrankung fast von dem Beginne der Ehe an ein, und bis auf zwei waren diese Frauen steril. Die beiden anderen hatten vorzeitig geboren, die eine davon einen Foetus sanguinolentus.

In diesen Fällen konnte man in den Anfangsstadien meist in einem nicht sehr ausgedehnten parametritischen Exsudat die kleinen Drüsen wahrnehmen; in anderen, die sehr viel später zur Behandlung kamen, war das Exsudat entweder nur in der Form einer strang- oder bandartigen Narbe zu fühlen, oder es war auch vollkommen resorbirt, dann erst traten diese kleinen im Parametrium liegenden Knötchen deutlich hervor. Meist waren nur drei oder vier unmittelbar nebeneinander leicht auf der einen Seite des Uterus zu fühlen. Eingehendere Untersuchungen, wie sie gelegentlich bei diesen Frauen stattfinden mussten, ergaben, dass meist auf beiden Seiten kleine, manchmal bis an den Beckenrand durchzufühlende Knötchen in grosser Anzahl vorhanden waren, die zuweilen wie Perlenschnüre aneinandergereiht erscheinen.

Diese Form der parametritischen Erkrankung nehme ich um so unbedenklicher mit unter das Capitel der Parametritis, weil unzweifelhaft nach meinen Beobachtungen von diesen kleinen Drüsenanschwellungen sich gelegentlich grössere Exsudate entwickelten. Ich habe freilich den experimentellen Beweis hierfür nicht beibringen können, aber es ist mir sehr wahrscheinlich, dass die Exsudatbildung im Parametrium überhaupt nicht selten von derartigen Drüsenschwellungen ausgeht. Wie anders sollten wir sonst die eigenthümlichen klinischen Beobachtungen erklären, dass zu Anfang der Erkrankung, unter ausgesprochenen Fiebererscheinungen, dem Auftreten des eigentlichen Exsudates manchmal mehrere Tage lang ein intensiver Schmerz in der einen oder anderen Seite vorhergeht, der in dem Augenblick wesentlich vermindert erscheint, wo das Exsudat nachgewiesen werden kann? Liegt es da nicht nahe, die Erklärung in der Weise zu suchen, dass dieser Schmerz durch die geschwollenen, vielleicht schwer zu fühlenden, weit zurückliegenden Drüsen bedingt worden ist, und dass mit dem ausgedehnten eiterigen Zerfall des Drüsen-

inhaltes, der Durchbrechung der Tunica propria der Drüse, dann das Exsudat sich in die Duplicatur des Bauchfelles, in die Lig. lata und das Cavum pelvis subperitoneale ergiesst? In einem meiner Fälle von Adenitis periuterina non puerperalis, die nach dem Eingeständniss des Mannes unzweifelhaft auf eine gonorrhoische Infection im Anfang der Ehe zurückzuführen war, habe ich, nachdem die Drüsen durch eine entsprechende Behandlung auf ein kaum noch nachweisbares Volumen zurückgebildet waren, eine derartige Entstehung eines Exsudates direct verfolgen können. Nach einer stürmischen Cohabitation trat ein heftiger Uterincatarrh auf, es entwickelten sich lebhafte Schmerzen, die von diesen Drüsen ausgingen, die Drüsen schwollen an und nicht ganz drei Tage darnach füllte ein mächtiges Exsudat die ganze linke Seite des Beckens aus. Es ist mir, wie gesagt, nicht gelungen, experimentell die Entwicklung derartiger Processe nachzuweisen und bleiben meine Ausführungen deswegen bis jetzt auf klinische Beobachtung beschränkt.

Die oben erwähnte *Freund*'sche Parametritis chronica atrophicans besteht in einem nicht puerperalen chronischen Entzündungsprocess des Beckenbindegewebes, der zu narbiger Schrumpfung und Rarefication desselben führt. Dieses Narbengewebe sitzt an der Seite rings um das Collum, umschnürt hier die Gefässe des Uterus und bringt durch die nachhaltige Störung der Circulation im Uterus eine oft langsam, aber stetig zunehmende Atrophie desselben zu Stande. Die Erkrankung ist meist doppelseitig, in einem Falle habe ich sie aber auch ganz bestimmt einseitig gefunden, mit dadurch bedingter einseitiger Ernährungsstörung am Uterus. Im Weiteren bringt dieser Schrumpfungsprocess Störungen in der ganzen Nachbarschaft im kleinen Becken hervor.

Alle Formen der Parametritis verursachen, wenn sie nicht durch vollständige Resorption ausheilen, erhebliche Verziehungen des Uterus, der Blase und des Rectum, und verursachen dadurch entsprechende Veränderungen sowohl in diesen Organen, als auch im Bereiche aller Gewebe im kleinen Becken. Weiterhin treten unter dem Einfluss besonders der chronischen Parametritiden oft Ernährungsstörungen in entfernten Organen hervor, unter denen die im Bereich des Nervus opticus besonders von *Förster*[1]) und *Mooren*[2]) verfolgt und hervorgehoben worden sind.

Die Symptome der Parametritis sind im Anfangsstadium heftige Schmerzen, wie sie theils durch die Spannung des Bauchfellüberzuges der Ligg. lata, theils durch den Druck des Exsudates auf den Darm, die Nervengeflechte an der hinteren Kreuzbeinwand, die Blase

[1]) Archiv f. Augenhk. 1877.

[2]) Die nervösen Störungen bei Augenerkrankungen. 1881.

und die übrigen Beckeneingeweide hervorgerufen werden. Die Schmerzen können zu Anfang rasch ihren Höhegrad erreichen; sie verschwinden, wenn die Patientin sich dauernd absolut ruhig verhält. In anderen Fällen nehmen die Schmerzen ruckweise zu und, nachdem sie eine Zeit lang einen wenig erheblichen Grad innegehalten, steigern sie sich zur Zeit der Menstruation, bei einer leichten Störung irgend welcher Art, einer leichten Erschütterung und dergleichen bis zur Unerträglichkeit und zwingen das Individuum nun zu vollkommener Ruhe. In wieder anderen Fällen entwickelt sich der Schmerz unmittelbar im Anschluss an das vorausgegangene Trauma; dann tritt der Schmerz besonders plötzlich hervor, wenn es sich um Recidive alter, scheinbar abgelaufener Processe im Parametrium handelt. (Gerade die Recidive treten ungewöhnlich heftig ein, in der Regel in unmittelbarem Anschluss an ein Trauma.)

Die Parametritiden bedingen, abgesehen von den genannten Druckerscheinungen, entweder die durch die weitere Entwicklung des Leidens gesetzten Symptome (Fieberschwankungen, Durchbruchssymptome) oder die Beschwerden bleiben mit geringen Schwankungen lange unverändert, nur sehr allmälig vermindern sie sich an der Stelle der ersten Erkrankung und verursachen von da aus weitere Störungen. In der Regel ist der Uterus bei intensiver Erkrankung des Parametrium mit betheiligt; er wird verschoben, seine Ernährung leidet, es kommt dabei zu starker Secretion, nicht ganz selten zu blutiger Beimischung der Absonderung; dabei schwillt er gelegentlich an und wird in hohem Grade empfindlich. Noch regelmässiger als der Uterus wird das Peritoneum in Mitleidenschaft gezogen. Ausgedehnte Parametritiden verlaufen fast nie ohne Betheiligung des Peritoneum, deren Symptome: hochgradige Empfindlichkeit, Brechneigung, Stuhlbeschwerden, dann noch zu den übrigen Beschwerden hinzutreten.

Unter der Entwicklung des intraligamentären Exsudates leidet naturgemäss auch das Ovarium, indem seine Gefässe durch die parametritische Erkrankung verlegt werden. Nachhaltiger leiden die Ovarien aber wohl von den complicirenden Perimetritiden und Peritonitiden.

Eine sehr häufige Begleiterscheinung parametritischer Exsudate sind Reizungen der Blase. Fortwährender heftiger Harndrang lässt die Patienten nicht zur Ruhe kommen, und wenn sich dann hierbei auch noch in Folge des fortwährenden Urinlassens Reizungen der äusseren Genitalien finden, so entwickelt sich ein ausserordentlich qualvoller Schmerz auch in den äusseren Theilen bei jeder Urinentleerung.

In der Regel setzen die infectiösen Parametritiden mit lebhaftem Frostgefühl und Temperatursteigerungen ein. Die Temperatur steigt fast immer jäh und erheblich an, hält sich bei

ausgedehnteren Exsudaten ohne wesentliche Remissionen bei hoher Pulsfrequenz und einer durch die Schmerzhaftigkeit zu erklärenden Steigerung der Respirationsfrequenz 3—4 Tage, oft aber sehr viel länger. Es treten dann je nach den Veränderungen im Exsudat entweder dauernde Remissionen ein und das Fieber verschwindet ganz — oder die Temperatur steigt bis zu einer bedenklichen Höhe, bis 40 und 41°, um erst abzufallen, wenn das Exsudat geschmolzen ist und nach der einen oder anderen Seite hin seinen Ausweg durch die Nachbarschaft gefunden hat. Tritt die Schmelzung nicht in ausgedehnter Weise ein, kommen Darm, Blase, Scheide in Mitleidenschaft, so entwickelt sich unter einem sehr beträchtlichen, hectischen Fieber sehr bald ein erheblicher Kräfteverlust. Eiterentleerung bringt in derartigen Fällen keineswegs immer sofortige Lösung, es entwickeln sich Senkungen nach allen Seiten, die Beine schwellen, es kommt zur Entwicklung von Thromben, deren Partikel als Emboli verstreut werden können, so dass schliesslich die Endkatastrophe scheinbar durch Zerstörungen in ganz entfernten Organen herbeigeführt wird, während der parametritische Herd in der Heilung und Schrumpfung schon wesentlich fortgeschritten ist.

Anders gestalten sich die traumatischen Formen und besonders die recidivirenden Erkrankungen. Bei ihnen ist die Ausschwitzung eine sehr geringfügige und dementsprechend auch der Schmerz von vornherein nur ein mässiger. Hier tritt das acute Stadium wenig hervor, es verläuft schleichend, bedingt dafür aber im Verlauf seiner sehr langsamen und unvollständigen Resorption eine umso intensivere Verziehung der Organe im kleinen Becken und deren pathologische Fixation. In solchen Fällen schleppen sich die Kranken lange Zeit mit ihrem Uebel hin. Sie leiden bei jeder Defäcation und versuchen demnach die Kothentleerung lange zu verhalten. Ausser den dadurch unvermeidlich hervorgerufenen Störungen der Verdauung, den damit in der Regel verbundenen Kopfschmerzen, kommt es dann zu hämorrhoidalen Schwellungen. Diese bringen schliesslich ein Gesammtbild zu Stande, welches oft genug in seiner langsamen Entwicklung dazu verführt, in Störungen des Magens oder auch nervösen Erscheinungen die Quelle des Uebels zu suchen. — Bilden sich diese Exsudate zurück, so kann bei einer entsprechenden, äusserst vorsichtigen Lebensweise eine Art von Euphorie eintreten. Solche Frauen bleiben sich in ihrem Siechthum überlassen und zeigen das genugsam bekannte Bild immer kranker, hysterischer Personen.

Die Symptome der Vereiterung, des Durchbruches will ich hier nicht näher skizziren. Der Durchbruch erfolgt am häufigsten per rectum. Nur vereinzelt habe ich bis jetzt daraus eine weitere letale Complication hervorgehen sehen, dass Darminhalt in die Abscesshöhle eingedrungen ist; in der Regel sind diese Parametritiden nach Entleerung

per rectum glatt, wenn auch langsam, verheilt. Nächst häufig dürfte die Perforation nach der Scheide hin sein, dann die unter das Lig. Poupartii und am seltensten diejenige, bei welcher das Exsudat sich durch das Foramen ischiadicum majus oder minus in die Glutäalgegend senkt und schliesslich hier seinen Ausweg findet.

Wenn wir nun frische Parametritiden in der gynäkologischen Praxis auch gewiss nicht ganz selten sehen, so bekommen wir doch viel häufiger die chronischen Fälle zur Behandlung, in welchen durch die Schrumpfung und Retraction der Ligamente Dislocationen des Uterus, Fixationen desselben, Complicationen von Seiten der Blase und des Darmes bedingt worden sind. Die Symptome dieser chronischen Fälle coincidiren nahezu vollständig mit denen der chronischen Perimetritis. Ich will auf diese Fälle deswegen unter dem Capitel der Perimetritis näher eingehen.

Die Symptome der oben beschriebenen Adenitis perituerina sind oft lange Zeit nahezu latent. Bei allen meinen Patienten war die Regel nicht übermässig schmerzhaft, bestand mehr oder weniger Ausfluss, aber immer erhebliche Kräfteabnahme, Mattigkeit, nervöse Erscheinungen, Dyspepsie. Bei vielen war die Cohabitation empfindlich, bei der Mehrzahl nicht, ja es bestand bei ihnen sogar ein sehr lebhafter Impetus coëundi mit stürmischem Verlangen nach Nachkommenschaft.

Ihnen ähneln die Fälle der *Freund*'schen Parametritis atrophicans, nur dass bei diesen die vorzeitige Senescenz der Patienten und das vorzeitige, meist sehr schmerzhafte Aufhören der Menstruation sehr bestimmt hervortritt.

Die Diagnose der Parametritiden wird dadurch erschwert, dass einigermassen ausgebildete Erkrankungen der Ligg. lata fast immer mit Veränderungen in dem Peritoneum einhergehen und dadurch der Befund selbst sehr wesentlich beeinflusst wird. Die massigeren Exsudate des Lig. latum liegen allerdings ausgesprochen seitlich vom Uterus, zwischen dem nach der anderen Seite verschobenen Uterus und der Beckenwand, sie drängen sich in der Regel tief nach der Scheide herab, verlegen das Scheidengewölbe, buchten sich neben der Portio in das Lumen der Scheide hinein, sie ragen nach oben bis in die Höhe des Beckeneinganges, sie heben das Bauchfell von den Darmbeinschaufeln ab und verbreiten sich auf diesen weithin unter dem Peritoneum, so dass sie schliesslich bis in die Nabelhöhle hinauf und nach unten bis zum Ligamentum Poupartii unmittelbar hinter der Bauchwand sich ausbreiten und hier auch nach aussen perforiren können. Für die Unterscheidung der Parametritis gegenüber anderweiten Affectionen ist die Anamnese von grosser Bedeutung, weiterhin die eventuelle Feststellung, ob der *Douglas*'sche Raum frei ist, ob hier die Ovarien durchzufühlen sind. Ein solcher Befund ist bei ausgebil-

deteren Parametritiden oft sehr schwer festzustellen und doch muss man versuchen, zum Zwecke der differentiellen Diagnose sie herauszutasten. Eine Parametritis lediglich durch Betastung des Bauches von aussen diagnosticiren zu wollen, halte ich durchaus für unmöglich, ebenso wie ich andererseits eine solche Diagnose lediglich durch den eingeführten Finger für unzulässig erachte. Immer muss der Uterus gegen das Exsudat selbst abgegriffen und seine Beweglichkeit gegenüber dem Tumor oder seine Verbindung mit demselben festgestellt werden. Die Diagnose wird bei gleichzeitiger beiderseitiger Erkrankung und der Communication dieser beiden Exsudatmassen unter dem Peritoneum vor oder hinter dem Uterus ganz wesentlich erschwert. Dann erscheint der Uterus zwischen diesen Exsudatmassen eingemauert und ist oft recht schwer und nicht ohne Narcose gegen dieselben abzutasten.

Die Prognose ist im Allgemeinen eine nicht ungünstige, wenn die Parametritiden frühzeitig in Behandlung kommen. Ich möchte sie aber auch um deswillen nicht so ungünstig stellen, weil nicht selten mit der Entwicklung der Parametritis die weitere Ausbreitung der Infection abgeschlossen ist, und endlich weil die Neigung zu Recidiven bei Parametritis doch etwas weniger ausgesprochen ist, als bei der Perimetritis. Die Prognose wird nur dann wesentlich getrübt, wenn bei langer Dauer des Processes, besonders einer nicht rechtzeitig eingeleiteten Behandlung, Schrumpfungszustände eingetreten sind, in denen die Nachbarorgane ebenso wie der Uterus selbst in ihrer Ernährung und Function gestört bleiben.

Für die atrophicirende Form und die Adenitis perituterina ist die Prognose eine sehr unerfreuliche und um so ernster, als diese Fälle regelmässig mit Perimetritis complicirt sind.

Behandlung. Im acuten Stadium ist die Behandlung als eine streng antiphlogistische, mit Blutentziehungen, Kälte, Ruhe, milden Abführmitteln, Narcoticis zu führen. Sobald der Process zum Stehen kommt, muss die Resorption durch alle Mittel angeregt und unterstützt werden; gerade hier spielen die Jodpräparate eine grosse Rolle. Jodbepinselung der Bauchwand, des Scheidengewölbes und der Portio wirken häufig genügend; anderenfalls wird die Wirkung des Jod durch intrauterine Einspritzung energisch gesteigert. [1]) Bei entsprechenden Sitzbädern, Umschlägen und einer energischen, roborirenden Diät kann man frische Fälle dieser Art in der Regel zur Heilung bringen. Gerade durch die Combination dieser Behandlung vor allen Dingen mit heissen Wasserinjectionen, dem Gebrauch von Jodoform habe ich recht gute Resultate erzielt.

---

[1]) Vergl. auch *Mackenrodt*, Samml. klin. Vortr. Neue Folge. 1892, Nr. 45.

Sehr viel schwerer ist die Behandlung der chronischen Fälle, in denen es schon zur Narbenbildung gekommen ist, besonders wenn wir ein lang bestehendes, auf nur wenige Narbenzüge sich beschränkendes Exsudat zur Behandlung bekommen. Dann kann bei nicht complicirten Parametritiden immerhin die Therapie noch mehr leisten, als bei Vorhandensein der Complication mit Perimetritis. In solchen Fällen wende ich gern Moorumschläge und Moorbäder, Jodoform in Salben und Suppositorien, Mastdarmeinlauf, Tannin-Glycerintampons, Sitzbäder und alle die anderweit zur Verwendung kommenden stärkenden und die Resorption anregenden Mittel an. Da lasse ich auch die bekannten jodhaltigen Mineralquellen, Schwefel- und Soolbäder gebrauchen, bei entkräfteten Frauen See- und eisenhältige Bäder anwenden.

Gerade bei Parametritis erzielt die Massage oft überraschend günstige Erfolge.

Wenn die Frauen längere Zeit hindurch ein 4—5mal wöchentlich wiederholtes Massiren ertrugen, war der Erfolg ein nahezu constant erfreulicher. Die Narben lockerten sich, der Uterus wurde beweglich und es schwanden dabei die oft lang bestehenden Störungen im kleinen Becken. Zur Ausführung der Massage führte ich zwei Finger in die Scheide ein und dränge vom Scheidengewölbe aus den zu massirenden Theil nach oben. Mit der aussen aufliegenden Hand wird dann von oben her die Massage dieses Theiles vorgenommen, und zwar in immer längeren Sitzungen. Es bedarf sehr der Gewöhnung sowohl für den Arzt, als für den Patienten, um durch diese Manipulationen nicht zu früh zu ermüden.

In den auch diesen Behandlungsweisen widerstrebenden Fällen bleiben in der Regel nur symptomatische Indicationen übrig. Bei der Adenitis periuterina habe ich mit sehr gutem Erfolge ausser der Behandlung mit heissem Wasser, Jod, Jodoform, Moorumschlägen, Sitzbädern, auch Einreibungen mit grauer Salbe in kleinen Dosen gemacht, so dass die Behandlung längere Zeit hindurch fortgesetzt werden konnte. Ich habe damit zwar die Empfindlichkeit dieser Drüsen und den Reizzustand am Uterus und im Scheidengewölbe beseitigt und auch ihr Volumen zum Schwinden gebracht, die Sterilität aber nur in wenigen Fällen geheilt. Bei den Formen parametritischer Narbenbildung wird auch eine solche Inunctionscur zu versuchen sein.

Ueber die Narben, welche sich an tiefe Cervixrisse anlehnen, die Cervicolaquearrisse, ist oben S. 319 Näheres gesagt.

## 2. Haematoma extraperitoneale.

Das Vorkommen nicht puerperaler Blutergüsse zwischen die Blätter des Ligamentum latum ist erst in der neueren Zeit durch

unwiderlegliche Sections- und Operationsbefunde festgestellt worden.[1]) Es werden hierher alle Blutergüsse gerechnet, welche sich zwischen die Blätter des Lig. latum schieben und gelegentlich vorn oder hinten den unter dem Peritoneum gelegenen Theil des Collum oder Corpus uteri umgreifen, so dass sie confluirend eine einzige grosse mit Blut gefüllte Höhle darstellen können.

Die Aetiologie dieser Blutergüsse weist in der Regel auf eine Gefässzerreissung während der Menstruation hin. Ungewöhnlich starke körperliche Anstrengungen, Stoss, Fall, excessive geschlechtliche Reize sind die Ursache der plötzlich eintretenden Erkrankung. Nicht immer freilich können wir derartige ursächliche Momente mit voller Klarheit in der Anamnese feststellen, besonders die an das Geschlechtsleben sich anschliessenden Erkrankungen werden uns naturgemäss vielfach mit Vorbedacht verheimlicht. Die Möglichkeit der anderweiten Veranlassung der Gefässzerreissung ist natürlich nicht in Abrede zu stellen, ebenso wie Apoplexien in anderen Organen ohne unmittelbar nachweisliche Ursache auftreten. Die Gefässe des Lig. latum erscheinen geradezu durch die intensive Füllung während der Menstruation und besonders im Anschluss an Geburt und Wochenbett für derartige Zerreissungen disponirt. Meist treffen wir die Hämatome bei Frauen, welche geboren haben, selten bei jungfräulichen Individuen und nach meinen Beobachtungen nie bei virginalem Verhalten der Genitalien.

Von den Hämatomen, welche durch die Ruptur intraligamentär entwickelter Tubarschwangerschaften entstehen, war oben S. 365 die Rede.

Die Anatomie der Blutergüsse ist durch Sectionsbefunde und durch den Einblick in die Sachlage bei Laparatomien selbst festgestellt. Die blutgefüllten Räume finden sich in allen Theilen zwischen Lig. latum und unter dem Peritoneum, der Blase und dem Collum uteri. Kleinere Blutergüsse können sich in den oberen Theilen des Lig. latum halten, ohne den ganzen Raum der Bauchfellduplicatur auszugiessen. Isolirte Blutergüsse können in beiden Seiten vollständig von einander getrennt vorkommen, sie können confluiren und dann das Peritoneum des ganzen kleinen Beckens weit hinauf entlang der Wirbelsäule abheben, so dass sie hier auf den Darmbeinschaufeln Blutlachen bilden. Nicht immer findet man das zerrissene Gefäss in den zerfetzten Gewebshöhlen. Ich habe mehrmals Gewebsfetzen mit darin liegenden Gefässenden, die wie aufgerollte Schnurenden aus den zerfetzten Wandungen in das Lumen der Höhle hineinhingen, gesehen. Die zerfetzten Wandungen selbst sind bei längerem Bestande des Blutergusses mit Gerinnseln

[1]) *Kuhn,* Ueber Blutergüsse in die breiten Mutterbänder. Zürich 1874. Verf. selbst hat in der Zeitschr. f. Geb. u. Gyn., VIII, und durch *Düvelius,* Archiv f. Gyn., Heft 23, berichtet. Seitdem *Schlesinger,* Wiener med. Blätter. 1884, Nr. 27—46, und *Freund,* Gyn. Klinik. Strassburg 1885. — *Gusserow,* Archiv f. Gyn. XXIX. — *Zweifel,* ebenda XXII.

durchsetzt und verfilzt und hierdurch morsch geworden. Die Höhle selbst ist durch zahlreiche Recessus in ihren Wandungen ungleichmässig, nicht selten ziehen derbere widerstandsfähige Bindegewebszüge weit durch das Lumen der Höhle hindurch, die einzelnen Recessus drängen sich bis an die Beckenwand, schieben das Scheidengewölbe nach unten, indem sie es von seiner Umgebung zum Theil abheben und das Peritoneum vom Kreuzbein abschieben, während sie sich auch hier in einzelnen Buchten in das lockere Gewebe hineindrängen.

Das ergossene Blut macht die bekannten Veränderungen durch. Es gerinnt meist rasch und liegt dann unter Resorption der flüssigen Bestandtheile als dicke Cruorschicht den Wandungen auf. Die Rückbildung dieser Massen verläuft oft verhältnissmässig langsam, so dass man viel Zeit dafür als unerlässlich nöthig bezeichnen muss.

Oder die Umbildung ist nur eine partielle. Ein Theil des Blutergusses wird zurückgebildet, während das nur eingedickte, aber noch wenig veränderte Blut Monate lang fast unverändert bestehen bleiben kann. Auch Zerfall des Blutes kann sich hierbei entwickeln: unter Schmelzung der mit Blut gefüllten Höhle kommt es zum Durchbruch der Höhle in die Nachbarschaft. Schon bei der Entstehung des Blutergusses selbst kommt es bisweilen zur Berstung, besonders der zarten peritonealen Bekleidung der Geschwulst. Das Blut ergiesst sich frei in die Bauchhöhle und wird hier resorbirt, es entwickelt sich, wenn durch alte peritonitische Adhäsionen auf der Oberfläche oder in ihrer Umgebung schon Abkapselungen entstanden waren, der Bluterguss unter diese abgekapselten Räume und kommt erst hier zur Resorption oder zur weiteren Zersetzung. Selten sind Durchbrüche extraperitonealer Blutsäcke nach aussen, nach der Scheide, durch die Incisura ischiadica major nach den Glutäen hin zu beobachten. Schliesslich entsteht auch im Anschluss an Blutergüsse acute Peritonitis, ohne dass wir die Ursache genau festzustellen vermögen.

Bei solchen Blutergüssen kommt es auch in den Nachbarorganen zu Veränderungen, zumal in den Ovarien finden sich analoge Blutergüsse, in den Follikeln oder im Stroma des Organs. Unter dem Druck der ergossenen Blutmenge bilden sich Oedeme, Thrombosen auch in weiter abgelegenen Gebilden, ganz besonders wird der Uterus verändert; die Schleimhaut schwillt an, es bildet sich eine Endometritis haemorrhagica aus, mit starken Blutungen.

Unter den Symptomen des extraperitonealen Hämatom ist charakteristisch die Plötzlichkeit seiner Entstehung bei bis dahin scheinbar ganz gesunden Frauen. Nur ganz ausnahmsweise sind die Trägerinnen vorher schon erkrankt gewesen. Unter plötzlichen, heftigen Schmerzen im Leibe tritt grosse Schwäche bis zur Ohnmachtsanwandlung ein. Die Schmerzen sind bald kolikartig, bald wehen-

artig; sie wiederholen sich anfallsweise in längeren oder kürzeren Pausen. Den Umstehenden fällt zunächst die intensive Anämie in's Auge, besonders wenn sie nicht sofort von entsprechenden Blutungen nach aussen begleitet ist. Die Menstruation hört in der Regel, wenn der Bluterguss zu dieser Zeit erfolgt, zunächst plötzlich auf, um dann nach kurzer Zeit reichlich und andauernd wiederzukehren. Es kommt zu heftigem Harndrang und Stuhlzwang, dabei ist der Leib in der Regel nur bei tieferem Druck und directer Berührung der Geschwulst empfindlich. Ausgesprochene Empfindlichkeit würde immer auf eine Hineinziehung des Peritoneum in die Affection schliessen lassen.

Der locale Befund ergibt das Vorhandensein einer Geschwulst, welche sich dem Uterus seitlich nahe anlegt und je nachdem eine Seite des Beckens ausfüllt, auch vor oder hinter dem Collum uteri nach der anderen Seite sich hin erstreckt oder auch wohl beide Seiten einnimmt. Je nach der Grösse überragt diese Geschwulst von der Seite her den Fundus uteri; sie erscheint fest in das kleine Becken eingemauert, der Scheitel der Geschwulst soll in der Mitte des Beckeneingangs liegen, ein Befund, der indess bei der Empfindlichkeit gegen tieferen Druck besonders zu Anfang der Hämatombildung kaum mit Sicherheit festgestellt werden kann. — Der Uterus selbst ist in der Regel weich, um die Peripherie des Tumors herum gestreckt; die Beweglichkeit am Tumor selbst ist eine geringe. — Der Tumor fühlt sich zu Anfang mässig prall, ja gelegentlich eher weich und teigig an und ist empfindlich. An der nicht ergriffenen Seite kann der Finger den Uterus ganz umgreifen; vom Rectum aus ist das Cavum Douglasii als frei zu tasten. An der gesunden Seite ist das Ovarium meist in normaler Lage deutlich zu fühlen. — Von Einzelnen wird angegeben, dass sie das Knirschen frischer Blutgerinnsel in der Geschwulst selbst gefühlt haben, ein Befund, der mir nie mit genügender Deutlichkeit geworden ist.

Im Weiteren wird der Befund von der Ausdehnung des Blutergusses und den Rückbildungsverhältnissen in demselben abhängen; mit zunehmender Resorption dickt und verhärtet sich die Tumormasse, sie schrumpft und schwindet, wozu je nach der Grösse des Ergusses 1—3 oder 4 oder noch mehr Monate nothwendig sind.

Erfolgt Berstung in die freie Bauchhöhle, so verschlimmert sich meist der Zustand plötzlich. Es kommt zu erneutem Collaps, auf der Höhe desselben kann Exitus eintreten oder es bahnt sich unter schwankendem Befinden sehr allmälig eine Reconvalescenz an, wenn nicht erhebliche peritonitische Erscheinungen das weitere Bild beherrschen. Durchbruch ohne Eröffnung des Bauchfells und Vereiterung, Zerfall der Geschwulst machen die diesen Vorgängen eigenthümlichen Erscheinungen und Befunde.

Die differentielle Diagnose muss zunächst feststellen, ob es sich um ein Blutextravasat oder ein Exsudat handelt. Exsudate setzen sich meist sehr allmälig ab, es geht ihnen ein längerer Krankheitszustand voraus, sie beginnen unter Frost, Temperatursteigerung und heftigen Schmerzen. Extravasate entstehen plötzlich nach einem Trauma, besonders in Zusammenhang mit der Menstruation. Sind jene Exsudate sehr häufig mit Schwangerschaft und Wochenbett in Zusammenhang, so fehlt dieser bei den Extravasaten ganz. Ergibt die Anamnese eine plötzliche Entstehung und zeigt sich bei der ersten Untersuchung die eigenthümliche Verlagerung des Uterus, das Freibleiben des Douglas, bei fieberlosem Allgemeinbefinden, so kann man mit grosser Sicherheit die Diagnose auf Hämatom stellen. Die Schwierigkeiten wachsen erst, wenn beim Mangel der Anamnese das Uebel nach längerer Dauer zur Untersuchung gelangt. Es wird dann zunächst darauf ankommen, festzustellen, ob der Erguss ein intra- oder extraperitonealer ist. In frischen Fällen soll hierbei eine Lageveränderung der Patientin Aufschluss geben; bei frischer Hämatocele verschwindet bei der Lagerung auf die Seite die Masse hinter dem Uterus, wenn sie nicht stark abgekapselt ist, während sie bei dem Hämatom unverändert liegt. Das extraperitoneale Hämatom ist nur zu Anfang druckempfindlich, die Hämatocele fortdauernd in Folge der Betheiligung des Perimetrium. Das Hämatom ist immer nach oben deutlich abgegrenzt, die Hämatocele nur unter der Voraussetzung ausgedehnter Verwachsung im Becken; das Hämatom liegt meist an der Seite des Uterus, ist nach unten entsprechend seiner Ausbreitung in den Spalträumen des Lig. latum im Cavum pelvis subperitoneale uneben, höckerig; die Hämatocele drängt wie eine Eispitze das hintere Scheidengewölbe herab und liegt überhaupt direct hinter dem Uterus, während die Hämatome fast immer seitlich von demselben zu fühlen sind. Im weiteren Verlaufe fehlen bei dem Hämatome, wenn es in typischer Weise zur Resorption kommt, Fiebererscheinungen, die sich bei Blutergüssen im Peritoneum allerdings nicht immer finden, bei anderen Ergüssen im Peritoneum, ebenso wie bei parametritischen Exsudaten, fast niemals vermisst werden. Auch im weiteren Verlaufe bleiben peri- und parametritische Ergüsse empfindlich, Hämatome fast unempfindlich.

Geschwülste der Tuben, subseröse Myome und intraligamentäre Cysten können von einem seit lange bestehenden Hämatom, zumal bei ausbleibender Resorption, allerdings recht schwer differentiell diagnostisch abzugrenzen sein; wenn in diesen Fällen die Anamnese keine Anhaltspunkte bietet, so lässt sich doch meist eine stielartige Verbindung des Tumors mit dem Uterus oder ein Rest der Tube oder die eigenthümliche Art der Einpflanzung in das Lig. latum feststellen und daraus eine differentielle Diagnose machen. Indess gebe

ich zu, dass gerade hier die Unterscheidung sehr grossen Schwierigkeiten unterliegt und nur durch die weitere Beobachtung der Entwicklung zu gewinnen ist.

Die Prognose ist im Allgemeinen eine durchaus günstige, denn überwiegend häufig kommen die Hämatome kaum zu einer genauen Feststellung. Die betreffenden Patienten verzögern zunächst, nachdem sie sich von dem ersten stürmischen Eindruck des Ergusses erholt haben, die Inanspruchnahme der ärztlichen Hülfe aus Indolenz oder aus Schamhaftigkeit; die dann, wenn auch langsam, fortschreitende Erholung lässt die Patientin schliesslich überhaupt nicht mehr ärztliche Hülfe in Anspruch nehmen. Aber auch in den schweren Fällen, welche zur Untersuchung kommen, überwinden bei entsprechender Behandlung in der Regel die Frauen das Leiden; selten führt entweder die Intensität des Blutverlustes, durch die Berstung nach der Bauchhöhle zu unmittelbarem Tode, oder verursacht so erhebliche Erscheinungen, dass eine ärztliche Behandlung nothwendig wird.

Die Behandlung muss dementsprechend eine durchaus exspectative sein. Auch von sehr tiefen Collapserscheinungen erholen sich die Frauen bei entsprechender roborirender Behandlung, sobald die Blutung im Hämatomsack zum Stehen kommt und nicht anderweite Complicationen den Verlauf der Resorption stören. Immer muss mit grosser Geduld eine solche auf die Resorption gerichtete Therapie zur Anwendung gebracht werden. — In einem kleinen Procentsatz nehmen die Beschwerden aber selbst bei einer solchen sachgemässen Behandlung derartig zu und entwickelt sich unter dem Einfluss des Uebels eine so bedrohliche Rückwirkung auf das Allgemeinbefinden, dass eine eingreifendere Behandlung nothwendig ist. Dieselbe besteht meist in der Entleerung des Blutsackes.

Die Ausräumung kann von der Scheide aus geschehen oder von oben nach Laparatomie. Die Entleerung von der Scheide aus erscheint zunächst einfacher; wenn man aber bedenkt, wie wenig man von der Scheide aus die Höhlenwandung von den ihr anhaftenden und der Zersetzung anheimfallenden Blutgerinnseln und Gewebsfetzen befreien kann, wie hierbei die Gefahr der Nachblutung und Zerreissung der Peritonealhülle und Eitersenkung in die schon eingerissenen Spalträume des Lig. latum nahe liegt, so wird man doch zweifeln, ob dieser Weg in allen Fällen den Vorzug verdient.[1]) Der andere legt das ganze Gebiet der Höhle frei, gestattet die Wandungen je nach ihrer Beschaffenheit zu behandeln und sichert dadurch, dass hierbei ein Theil der Höhle beseitigt wird, eine raschere Ausheilung derselben. Nach entsprechender Vorbereitung bietet die Laparatomie an sich nur geringe Gefahren; wir

[1]) Vergl. oben *Zweifel* und *Gusserow*, a. a. O.

können eventuell nach Eventration der Därme den Blutsack vollständig freilegen, ihn an der uns am günstigsten erscheinenden Stelle incidiren und ausräumen, die Wandungen abkratzen und jede dabei auftretende Blutung controliren, durch eine Drainage nach der Scheide hin für die Entleerung weiterer Wundsecrete sorgen und endlich den Blutsack nach oben wieder durch die Naht schliessen. Ein solches Verfahren hat mir, in 14 Fällen angewandt, 13mal ein günstiges Resultat ergeben. Immer wird die operative Behandlung der Hämatome die seltene Ausnahme bei der Therapie derartiger Blutergüsse bilden.

### 3. Neubildungen des Ligamentum latum.

Unter den Neubildungen des Ligamentum latum sind am häufigsten cystische Gebilde, die in ihrem Ursprung nicht immer leicht festzustellen sind; einzelne derselben stammen gewiss aus den mit Flimmerepithel ausgekleideten Gängen des Parovarium [1]), andere aus den Resten des *Wolf*'schen Körpers, dessen Sexualtheil als schmale Canälchen zwischen dem Nebeneierstock und dem Uterus gefunden werden. [2]) Diese Geschwülste sind in der Regel nur von sehr geringer Ausdehnung, haben dünne Wandungen und einen wasserklaren Inhalt, der gar kein oder nur sehr wenig Eiweiss enthält. Die Cysten sind von einem Cylinderepithel, das gelegentlich Flimmerhaare trägt, ausgekleidet. Sie können sich bis zur Grösse von Ovarialtumoren entwickeln, meist sind sie aber nur von beschränktem Volumen. Sie verdrängen in ihrer Entwicklung zwischen den Blättern des Ligamentes naturgemäss die Nachbarorgane und heben besonders die Tuben von unten her stark nach oben. Sie sollen die Eigenthümlichkeit haben, nach der Entleerung vollständig zu verheilen. [3])

Im Lig. latum finden sich auch solide Tumoren, die als Myome [4]) oder Fibromyome beschrieben werden. Sie stehen nicht mit dem Uterus im Zusammenhange, sondern breiten sich zwischen den epithelialen Blättern des Lig. latum aus und können sich von da aus als grosse Geschwülste nach der Bauchhöhle entwickeln oder nach unten zu, nach der Scheide hin wachsen und schliesslich hier an der Seite der Scheide bis nach der Vulva sich vordrängen, wo sie gelegentlich zur Operation kommen. [5]) In seltenen Fällen haben sie sich durch die Incisura ischiadica major geschoben.

---

[1]) *Fischel,* Archiv f. Gyn. XVI.

[2]) Vergl. *Waldeyer,* Eierstock u. Ei. 1869, S. 142.

[3]) *Spencer Wells,* Diseases of the ovaries. 1872, S. 30; später *Schatz,* Archiv f. Gyn. IX. — *Gusserow,* Ebenda, X, und *Duplay,* Arch. général. 1882, II, S. 386.

[4]) *Virchow,* Geschwülste. III, S. 221. — *Saenger,* Arch. f. Gyn. XVI.

[5]) *Stern,* D. i. Berlin 1876. — *Schröder,* Handbuch. VII, S. 486.

Die früher mehrfach angewandte Drainage solcher Säcke nach der Scheide habe ich aufgegeben.

Ich habe 27mal Geschwülste im Lig. latum (Cysten, Fibrome, Myome, Sarcome) angetroffen. Ihre Ausschälung macht nur insoferne einige Schwierigkeiten, als die Gefässversorgung in dem Beckenboden selten durch isolirte Unterbindung eines einzelnen spritzenden Gefässes gelingt. Ich nähe jetzt das Bett mit fortlaufendem Catgutfaden in Etagen, bis zum exacten Abschluss nach oben. Die obere Kante des so hergestellten Lig. latum wird mit Knopfnähten abgeschlossen.

Echinococcen kommen nicht ganz selten auch im Beckenboden zur Beobachtung und Entleerung. [1]) Sie können von hier aus das Becken sehr erheblich beeinträchtigen, besonders bei Geburten; in anderen Fällen entleeren sie sich durch das Rectum oder die Blase, oder die Scheide, doch dürfte Spontanheilung zu den Seltenheiten gehören. Sie müssen je nach der Zugänglichkeit jedenfalls mit ihren Säcken entfernt werden.

---

[1]) *Schatz* in den Beitr. mecklenburgischer Aerzte zur Echinococcenkrankheit, 1885, und *Schröder*, Handbuch. VII, S. 487. *Düvelius*, Ges. f. Geb. u. Gyn. April 1886. (Beobachtung des Verf.)

# VIII. Erkrankungen des Beckenperitoneum.

## 1. Perimetritis.

Die Entzündungen der die Organe des kleinen Beckens überkleidenden Abschnitte des Peritoneum hängen ganz wesentlich von der Erkrankung dieser Organe selbst ab; ausserdem finden sie sich auch als Theilerscheinung der entstehenden allgemeinen Peritonitis. Die Erkrankungen des Beckenbauchfelles lassen sich meist auf Geburt und Wochenbett zurückführen; besonders häufig führt die septische Wochenbetterkrankung zu solchen circumscripten Peritonitiden. Sie sind die nahezu constanten Begleiter der extrauterinen Entwicklung des Eies in allen Verschiedenheiten des Verlaufes der ektopischen Schwangerschaft.

Sehen wir von dieser, mit der Conception zusammenhängenden Form ab, so finden wir die Erkrankungen des Beckenperitoneum im Anschlusse an die acuten und chronischen Endometritiden und Metritiden, zumal bei denjenigen Formen dieser Erkrankung, welche sich in ihrem acuten oder chronischen Stadium auf die Nachbarschaft auszubreiten disponirt sind. Dies können sogenannte catarrhalische Erkrankungen sein, nicht selten beruhen sie auf einem Trauma, mag dasselbe durch Masturbation oder durch gynäkologische Eingriffe hervorgerufen werden. Eine nicht seltene Ursache gibt gonorrhoische Infection ab.[4]) Alle diejenigen Erkrankungszustände, welche eine erhebliche Volumzunahme der erkrankten Organe in ihrem Gefolge haben, üben einen intensiven Reiz auf das Peritoneum aus; Geschwulstbildung des Uterus und des Ovarium sind sehr häufig von Perimetritis begleitet, auch ohne dass der Erkrankungsprocess der ersteren Organe unmittelbar auf die peritoneale Oberfläche derselben dringt. So ist sehr häufig, ehe

---

[4]) *Nöggerath* a. a. O. Vergl. auch *Bumm*, Der Mikroorganismus der gonorrh. Schleimhauterkr. 1885. *Menge*, Zeitschr. f. Geb. u. Gyn. XX. *Wertheim*, Deutsche Ges. f. Gyn., 1891, und Arch. f. Gyn. *Witte*, Zeitschr. f. Geb. u. Gyn. XXIV.

es zu einer carcinomatösen Infiltration und Infection des Peritoneum kommt, dieses selbst in einen chronischen Reizzustand versetzt.

Vielfach wird auf die Lageveränderungen der Beckenorgane, besonders des Uterus, als eine Ursache der Perimetritis hingewiesen. Da wir aber bei Lageveränderungen, welche nicht mit anderweiten Entzündungsprocessen complicirt sind, Perimetritis nicht begegnen, nehme ich an, dass es sich dabei um eine accidentelle Complication handelt, bei der allerdings die Perimetritis durch die Lageveränderung wesentlich erschwert ist.

Diese Complication ist nach meinen Beobachtungen so schwer, dass ich für die meisten Fälle die Lageveränderung als solche als das Unwesentliche bezeichnen muss und die Perimetritis als das überwiegend Wichtigste. Die Perimetritis ist unter allen gynäkologischen Leiden fast überall, wo sie sich findet, das schwerste und verhängnissvollste der Uebel, nicht nur, weil von da aus die Gefahr der weiteren Ausbreitung peritonealer Erkrankung gegeben ist, sondern weil bei der Perimetritis auch nach vollendeter Heilung — und diese ist in nicht seltenen Fällen nur sehr unvollkommen zu erreichen — die Neigung zu Recidivbildung eine ganz erhebliche bleibt. Es tritt hierzu die nachtheilige Wirkung dieser circumscripten Peritonitiden auf die Organe des kleinen Beckens und ihre Functionen, weil sie auch der Therapie solcher anderweiten Erkrankung sehr bestimmte Schranken auferlegt. Auch ohne direct nachweisbare Uebertragung von Krankheitsstoffen auf das Peritoneum, unter oft ganz geringfügigen therapeutischen Massnahmen erkrankt selbst ein vorher gesundes Beckenperitoneum in intensiver Weise, in einem vorher erkrankten aber wachsen auch scheinbar minimale Spuren zu gewaltigen Processen an.[1])

Pathologische Anatomie. Der Vorgang der Erkrankung des Peritoneum im Becken hat an sich nichts Eigenartiges. Wir sehen die Erkrankung in sehr verschiedenen Formen sowohl bei den acuten, als bei den chronischen Formen sich herausbilden. Es kann zu massenhaftem, fibrinösem oder eiterigem Exsudat kommen, das den *Douglas*'schen Raum ausfüllt und auch wohl das übrige Becken füllt,

[1]) Vergl. den experimentellen Nachweis für diesen klinischen Erfahrungssatz bei *Grawitz,* Charité-Annalen. XI. Jahrg., S. 770.

Vornehmlich französische Autoren haben auf die Perimetritis hingewiesen: *Grisolle,* Arch. général de méd. III. Ser., T. 1839. — *Nonat,* von dem mir nur der Traité prat. des malad. de l'utérus, Paris 1860, zur Verfügung steht. — *Gallard,* Gaz. des hôp., 1885, Nr. 128, und Annal. de Gynécol. Febr. 1874. — *Bernuz* und *Goupil,* Arch. général. Mars-Avril 1857, I, S. 285. — *Aran,* Leçons cliniques. 1861, S. 653. Von weiteren Autoren nennen wir noch: *M. Duncan,* A practic. treatise of perimetritis and parametritis. 1863. *E. Martin,* Neig. u. Beugungen. 1886, Ed. I. — *Spiegelberg,* Volkmann'sche Samml. 1871. — *Heitzmann,* Die Entzündung des Beckenbauchfells beim Weibe. Wien 1883. — *Freund,* Gyn. Klinik in Strassburg. 1885. *J. Veit,* Volkmann!sche Samml. 274. 1.

sich nach oben hin, unter entsprechender Verklebung der in der Nähe liegenden Darmschlingen, abkapselt, nach kürzerem oder längerem Bestande entweder der Resorption anheimfällt oder durchbricht. Hierein gehören meist die septischen, respective Wochenbettserkrankungen.

Wir treffen in der gynäkologischen Praxis demnach sehr viel seltener frische acute Formen an; bei ihnen bildet die Perimetritis meist nur das Endglied in der Kette anderer Erkrankungen, sie tritt in ihrer acuten Gestalt hinzu, um die Endkatastrophe zu beschleunigen.

Viel häufiger finden wir nur die chronische Form, in Gestalt der Verklebungen und Verschiebungen, welche die Organe des kleinen Beckens in ganz unberechenbarer Weise durcheinanderschieben, abschnüren und in ihrer Function beeinträchtigen. So sehen wir den Uterus besonders häufig nach hinten fixirt, nicht nur durch ein massiges Exsudat auf dem Boden des *Douglas*'schen Raumes, sondern auch durch die Narbenverziehung in den Ligg. sacro-uterina[1]) jenen Bauchfellduplicaturen, welche vom oberen Theile des Collum uteri nach der vorderen Kreuzbeinwand hinziehen und wegen ihres allerdings schwankenden Gehaltes an Muskelfasern auch wohl als Musculi retractores uteri bezeichnet worden sind. Diese Ligamente scheinen mit grosser Vorliebe bei der perimetritischen Narbenbildung verkürzt zu werden und dann als straffe,

Fig. 197.

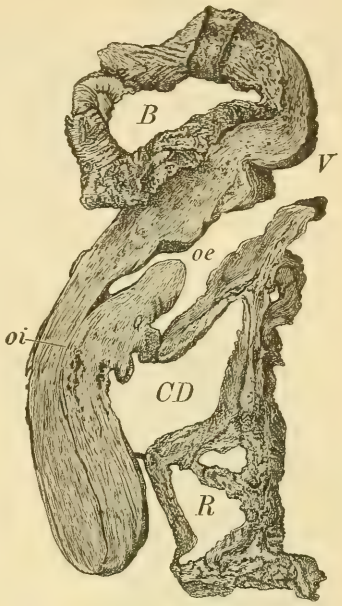


Fig. 198.

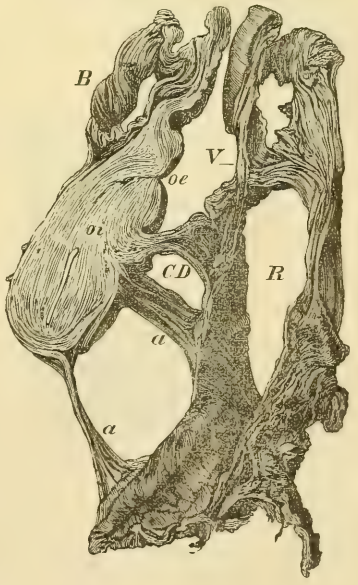


Perimetritische Verwachsungen nach *Winckel*. Lichtdruck-Atlastafel. *B* Blase. *V* Vagina. *CD* Cavum Douglasii. *R* Rectum. *oi* Orificium internum. *oe* Orificium externum. *a* Adhäsionen.

[1]) Vergl. *E. Martin*, a. a. O.

scharf aus ihrer Umgebung hervortretende Stränge lange Zeit nach Ablauf der Erkrankung fortzubestehen. Die Verziehung des Uterus kann durch diese Stränge je nach der einseitigen oder beiderseitigen Erkrankung seitwärts oder unmittelbar nach hinten erfolgen; lediglich durch diese Stränge allein kann die Verlegung des *Douglas*'schen Raumes durch den in denselben hineingezogenen Uterus bedingt sein.

Fig. 199.

Perimetrische Verwachsung zwischen dem Uterus und den Wandungen des *Douglas*schen Raumes. *Winckel.*

Ausser der Erkrankung der Ligg. sacro-uterina entwickelt sich häufig eine Verwachsung des peritonealen Ueberzuges des Uterus mit den Wandungen des *Douglas*'schen Raumes oder Darmschlingen, in der Form von bald dünneren, bald massigen Bändern (Fig. 197 und 198). Es kommt auch wohl zu einer soliden, auf eine grössere Fläche ausgedehnten Verschmelzung (Fig. 199). Selten nur ist die Erkrankung auch auf die vordere Fläche des Perimetrium ausgedehnt, dann entstehen hier analoge Verwachsungen.

In den letzten Jahren bin ich auf eine eigenartige Form der Perimetritis und Peritonitis aufmerksam geworden, die ich bei Laparatomie zum Zweck der Entfernung von Beckentumoren nicht selten angetroffen habe. Das Peritoneum ist wie mit Herpesbläschen besät. Diese wasserhellen, linsen- bis erbsengrossen Bläschen haben einen serösen, bacteriologisch indifferenten Inhalt. Sie stehen bald in Haufen zusammen, bald isolirt und bedecken das Peritoneum parietale ebenso wie das viscerale. Theilweise haben die Blasen ein mehrschichtiges Epithel mit stark gereizter Unterlage, theilweise bestehen sie aus Gewebsräumen mit indifferentem Inhalt.

Sehen wir von diesen Veränderungen im Peritoneum selbst ab, so treten im Uterus in Folge der Dislocation und Abschnürung theils Schrumpfungszustände auf, theils Stauungsveränderungen. Es kommt bei ausgedehnten perimetrischen Processen fast immer zu gleichzeitigen Veränderungen in dem Lig. latum und zu Ausschwitzungen sowohl unter

als auf dem Peritoneum. Ganz erheblich ist besonders der Mastdarm in seiner Function durch diese perimetrischen Veränderungen beeinflusst. Das Darmrohr ist förmlich ummauert, die Wand infiltrirt. In der Mitte dieser massigen Ausschwitzungen zwängt sich mit starr klaffendem Lumen der Darm hindurch, oder er wird durch die bandartigen Reste der Erkrankung abgeschnürt, so dass seine Eröffnung nur erfolgt, wenn entweder feste Kothmassen unter energischem Motus peristalticus dagegen andrängen oder flüssiger Darminhalt hindurchgeschoben wird.

In hohem Grade leiden die Tuben und die Ovarien unter der perimetrischen Erkrankung. Durch die aus der Pelveoperitonitis hervorgehenden Exsudatmassen, Stränge und Bänder, respective durch die Auflagerungen auf ihrer Oberfläche in ihrer Ernährung und Function behindert, kommen sie in innige Verbindung mit den übrigen Theilen des Beckens und werden dadurch an ihren physiologischen Umbildungsvorgängen (Ovulation) gestört. Sie werden bald durch diese Ausschwitzungen mit den Nachbargebilden zu grösseren Geschwulstmassen zusammengezogen, bald an fernliegenden Stellen des kleinen Beckens fixirt und dann von den physiologischen Beziehungen zu der Uterushöhle abgeschnitten. Weiterhin entwickeln sich in solchen verlagerten und eingeschnürten Organen Stauungserscheinungen, welche einerseits die Tuben, andererseits die *Graaf*'schen Follikel zu hydropischen Säcken anschwellen lassen, auch chronische Oophoritis und Blutergüsse in das Stroma der Ovarien bedingen. Gerade diese Formen der Veränderung bei Perimetritis treten gynäkologisch in den Vordergrund; zwar kann es im weiteren Verlaufe der Entwicklung wohl auch gelegentlich spontan zu einer Art von Rückbildung kommen, meist aber verharren sie in dem Zustand der Vernarbung bis zum Climacterium, welches häufig vorzeitig zur Entwicklung kommt.

Die Symptome der Perimetritis sind je nach der Massenhaftigkeit des Exsudates, je nachdem es sich um acute oder chronische Formen handelt, sehr verschieden. Während bei acuter Perimetritis die bekannten foudroyanten Erscheinungen auftreten, wie Frostgefühl, hohes Fieber und frequenter Puls, frühzeitige Auftreibung des Leibes bei beschwerlicher Darmthätigkeit und Gasentwicklung, Brechneigung, Collaps, sind die Symptome bei schon anfänglich mehr chronischem Verlauf nicht selten vollkommen latente. Die Patienten empfinden ein Unbehagen, wie bei der Menstruation oder Catarrh der Genitalien, mit dem sie lange Zeit schon zu kämpfen haben. Immer mehr fixiren sich die Schmerzen im Kreuz und im Leib, sie werden immer intensiver bei jeder Menstruation, nicht selten mit jeder durch Darmträgheit erschwerten Defäcation, bei jeder Cohabitation. Es stellt sich unbequemes Drängen auf die Blase ein, und unter den Rückwirkungen dieser Erscheinungen auf das Allgemeinbefinden, das oft erst sehr all-

mälig tiefer gestört wird, kommen die Kranken zu dem Bewusstsein einer erheblichen Erkrankung in ihren Genitalien.

Von dem Verlaufe der acuten Perimetritis und Pelveoperitonitis in ihrer Ausbreitung auf das ganze Peritoneum und Entwicklung zu einer allgemeinen Peritonitis sehe ich hier ab; es handelt sich dann meist um septische Zustände, für welche ich gynäkologisch nichts weiter dem sattsam bekannten Bilde derartiger Erkrankungen beizufügen habe. Meist kommt es bei dieser sich rasch ausbreitenden septischen Peritonitis, unter frühzeitiger Steigerung der Pulsfrequenz, bei einem sehr wenig constanten Verlauf der Temperaturverhältnisse, innerhalb weniger Tage zum Tode. Das Symptom, welches für diese Form schwerster, septischer Peritonitis angegeben wird, das gallige oder haemorrhagische Erbrechen, habe ich durchaus nicht als constant beobachten können. Als das in allen verschiedenartigen Formen dieses Verlaufes gleichmässig wiederkehrende Symptom ist mir das Verhalten des Pulses aufgefallen. Während die Temperatur sich gelegentlich nicht über 38° erhebt, ja zuweilen subnormal wird, tritt constant bei der septischen Peritonitis die Pulsfrequenz sehr frühzeitig auffallend hervor: der Puls wird früh klein, unregelmässig und ausserordentlich frequent. Selten habe ich in diesen Formen acuter Peritonitis und Perimetritis eine äusserst beschwerliche Darmträgheit vermisst. Es gibt wohl Fälle, welche unter abundanten Diarrhoen verlaufen, die Mehrzahl aber geht mit einer frühzeitig hervortretenden Darmträgheit einher, gegen welche sich alle Versuche, die Defäcationzu erzielen, machtlos erweisen. Dabei klagen einige Kranke über heftige Schmerzen, quälenden Durst und Schlaflosigkeit, andere dagegen erfreuen sich einer geradezu unheimlichen Euphorie, die bei geringer Temperatur über die Höhe der Gefahr zu täuschen vermag.

Die weniger acuten Formen, welche aber immerhin mit einem deutlich gekennzeichneten Anfang der Erkrankung einsetzen, werden durch Fieberbewegungen und heftige Schmerzen eingeleitet. Die Temperaturveränderung ist dabei nicht gleichmässig erheblich, ja zuweilen steigt die Temperatur von Anfang an kaum über 38·5°, um dann in dieser Höhe etwa einige Zeit lang zu bleiben. Vielmehr tritt die Schmerzhaftigkeit in den Vordergrund des Leidens. Es sind fortwährende quälende Schmerzen im Kreuz, die jede Bewegung schmerzhaft empfinden lassen, die sich bei dem Motus peristalticus wiederholen, die besonders unter dem Einfluss der Menstruations- und Ovulationsverhältnisse exacerbiren und durch die Berührung der Bettdecke, bei der Cohabitation, ja schon bei Einführung eines Spritzenansatzrohres bis zur äussersten Schmerzhaftigkeit sich steigern. Solche Patienten kommen nach und nach von Kräften, fühlen sich in hohem Grade erschöpft, sind schlaflos, appetitlos, nicht selten durch erhebliche Blähungs-

beschwerden gequält; zuweilen gesellt sich hierzu ein continuirlicher, aber durch keinen Versuch der Urinentleerung befriedigter Harnzwang.

Der Befund der acuten Perimetritis ist charakterisirt durch die ausserordentliche Empfindlichkeit des Leibes, die Auftreibung, die intensive Spannung der Bauchdecken, welche eine genaue Abtastung der Verhältnisse des Beckens nur unvollkommen gestattet. Von der Scheide aus fühlt man den Uterus durch eine manchmal sehr harte Masse fixirt, die sich hinter den Uterus schiebt und das Scheidengewölbe herabdrängt. In anderen Fällen tritt eine wesentliche Veränderung des Genitalbefundes nicht sofort in die Erscheinung und erst nach einem oder zwei Tagen der Erkrankung wird eine Ausgiessung des *Douglas*'schen Raumes bemerkbar, die mit starker Dislocation des Uterus nach vorn einhergeht und bei Berührung grosse Schmerzen verursacht. Die Consistenz des Exsudates ist zuweilen von Anfang an eine prall elastische; nur bei einem nicht abgekapselten Exsudat fällt die Weichheit desselben von vornherein auf und erst mit zunehmender Eindickung erscheint seine Consistenz fester. Immer liegen die Exsudatmassen hinter dem Uterus, das ganze Scheidengewölbe erscheint gelegentlich ödematös aufgelockert. Fast stets findet sich ein erhebliches Pulsiren im Scheidengewölbe.

Bei schleichender Entwicklung der Perimetritis finden wir in der Regel zunächst nur eine sehr unerhebliche Empfindlichkeit der Bauchwandung, dagegen eine recht deutlich ausgesprochene Schmerzhaftigkeit des Scheidengewölbes, die sich bei dem leisesten Versuch, den Uterus aus seiner Lage zu schieben, erheblich steigert. Sehr häufig ist eine deutliche Verdickung des hinteren Scheidengewölbes wahrzunehmen; dasselbe ist verschoben, über ihm ein Gewirr von empfindlichen Strängen und Bändern erkennbar. In anderen Fällen erscheint im Gegensatz hierzu das hintere Scheidengewölbe eigenthümlich in die Höhe gezogen: mit Mühe nur gelangt der Finger bis an die Umschlagsstelle der Scheide an der hinteren Begrenzung des Collum. Der Uterus selbst ist an die hintere Beckenwand herangezogen, fixirt, so dass der Isthmus uteri ungefähr dem Kreuzbein aufzuliegen scheint. Die eigenthümliche lange Fläche, welche der Finger am Uterus bestreichen muss, bis er an die Gegend der Fixation gelangt, imponirt nicht selten bei der Untersuchung mit nur einer Hand für eine Retroflexion des Uterus, bei welcher man das Exsudat als das Corpus uteri zu fühlen glaubt. Man fühlt die Verdickung, welche sich von der Fixationsstelle aus auf die Umgebung ausbreitet. In anderen Fällen findet man den Uterus gewissermassen durch das eine oder beide Ligg. sacro-uterina festgelegt, durch diese als straff gespannte Bänder fühlbaren Gebilde aufgehängt und entweder in der Medianlinie oder seitlich nach hinten verzogen.

Der Befund der Perimetritis nach Ablauf des acuten Stadium gestaltet sich bei allmäliger Rückbildung sehr verschieden. Sind massige Exsudate entstanden, so können diese Monate lang fast unverändert bestehen, sie können grosse Geschwülste hinter dem Uterus bilden und diesen vollkommen einmauern und von hinten her an die Symphyse andrängen. In der Regel sind die Adnexa lange Zeit vollständig in Exsudat eingebettet, so dass eine Isolirung unmöglich ist. Der *Douglas*'sche Raum erscheint vom hinteren Scheidengewölbe aus prall nach unten ausgefüllt, er erscheint wie die breite Spitze eines Eies, welche wir vom Scheidengewölbe aus umgreifen.

Immer bleibt die Masse bis zu einem gewissen Grade empfindlich, mögen wir sie vom Scheidengewölbe oder vom Rectum aus betasten. — Der Darm ist nicht selten ganz erheblich verlegt, zur Seite gedrängt, oder er wird prall umlagert von Exsudatmassen. Darm und Scheidengewölbe können eigenthümlich teigig, ödematös erscheinen. — Macht die Rückbildung weitere Fortschritte, so reducirt sich die Geschwulstmasse mehr und mehr auf dem Boden des *Douglas*'schen Raumes. Bis zur vollständigen Aufsaugung besteht eine Verlagerung des Uterus mehr und mehr in die Nähe des Kreuzbeins oder nach der einen oder anderen Seite. Dann treten im Verlauf der Rückbildung die in ihrer Ernährung gestörten und nicht selten erheblich geschwollenen Ovarien und Tuben hervor, während das Scheidengewölbe bis zuletzt von diesen Exsudatresten belegt bleibt, verdickt erscheint und immer wieder empfindlich gefunden wird.

Kommt es zur Entleerung des Exsudates, durch Scheide oder Rectum, so schrumpft die Masse zwar oft schnell um ein Erhebliches ihres Volumen zusammen, Exsudatreste bleiben aber auch in diesem Falle noch längere Zeit bestehen und sind immer, besonders in der eben angeführten Weise, vom Scheidengewölbe aus wahrnehmbar und machen ihre Rückwirkung auf die Nachbarorgane in derselben Weise geltend.

Bei vollkommener Aufsaugung kann der Uterus seine Beweglichkeit wieder erhalten. Auch die Adnexa können, von dem Druck des Exsudates befreit, in normaler Weise functioniren. Für lange hinterbleibt, soweit wenigstens als ich dies beobachtet habe, in diesen Fällen eine grosse Neigung zu Recidiven, und nur bei sorgsamem Verhalten der Frauen tritt im Verlaufe von 4—5 Jahren eine dauernde Genesung dieser Organe hervor. Gerade bei etwas reichlicherer Ausschwitzung ist, soweit meine Erfahrungen gehen, dieser günstigste Ausgang am häufigsten zu beobachten.

Der Verlauf der Fälle von weniger reichlicher Ausschwitzung, vor allen Dingen aber der in chronischer Entwicklung entstandenen Formen der Erkrankung ist ein sehr viel schwierigerer. Nicht selten kommt es zunächst

zwar zu einem gewissen Abschluss und einer scheinbaren Heilung, aber nur zu oft wird durch die Behandlung nur eine Abstumpfung der Empfindlichkeit und die Herstellung einer gewissen Beweglichkeit der Organe erreicht, während der Belag des Peritoneum an dieser Stelle fortbesteht und die Function der Organe doch andauernd beeinträchtigt. Ganz besonders tritt in diesen Fällen die dauernde Dislocation des Uterus hervor, nicht blos bei ausgiebiger Erkrankung und einer dadurch bedingten flächenhaften Verwachsung z. B. der ganzen hinteren Oberfläche des Uterus mit dem Boden des *Douglas*'schen Raumes oder mit den Wandungen desselben. Die das Ovarium deckenden Schwielen und die ganz unbedeutende Verklebung des Darmes in der Form eines Bandes oder Stranges oder in der narbigen Veränderung der Lig. sacro-uterina genügt, um allen Medicamenten und Behandlungsweisen lange Zeit zu trotzen. Der Uterus und die Adnexa verfallen in solchen pathologischen Verbindungen mit einander in Schrumpfungszustände, bei denen zeitweilig eine relative Euphorie der Patienten möglich werden kann. Es können dann die Theile gegen Berührung unempfindlich sein, es kann zu einer regelmässigen Function derselben bei der Menstruation, der Defäcation und Urinentleerung kommen. Eine geringfügige Störung des Allgemeinbefindens, eine einfache Erkältung genügt aber in solchen Fällen, um die ganze Reihe der Beschwerden wieder hervortreten zu lassen und ein Recidiv zu veranlassen, welches wieder auf Wochen und Monate die Kranken mit ihren alten Beschwerden behaftet erscheinen lässt und dessen Ausheilung eben nur in dieser unvollkommenen Weise eintritt.

Ganz analoge Verhältnisse entwickeln sich bei Prolapsen, bei welchen durch eine perimetritische Fixirung des Uterus die Entwicklung der Procidenz aufgehalten wird. Bekanntlich ist sogar der Vorschlag gemacht worden, bei erheblichen Vorfällen eine durch Perimetritis bedingte Fixation des Corpus im Becken herbeizuführen, um auf diesem Wege den Vorfall zu heilen. Unter dem Einfluss von Schwangerschaft kann wohl in solchen Fällen Auflockerung eintreten und bei dem Hinaufrücken des Uterus jede Spur der Perimetritis verschwinden. Lockern sich die Verbindungen nicht auf, und währt der Zustand der Fixation unverändert fort, so kommt es zu einer Einkeilung, die ebenso wie bei der Retroflexio uteri gravidi und Fixation durch Perimetritis zunächst Abort, dann aber auch den Tod durch Gangrän des Uterus und rasch sich entwickelnde Peritonitis herbeiführen kann.

Am häufigsten und constantesten leidet in Folge der starken Verziehung die Schleimhaut des Uterus; es kommt zu sehr beschwerlichen Menstrualkoliken, zu profusen Menstrualblutungen und in der Regel zu einer starken Secretion, welche die Patienten in hohem Grade beunruhigt. [1])

[1]) *Czempin*, Zeitschr. f. Geb. u. Gyn. Bd. XII.

Die an Perimetritis Leidenden sind in der Regel in hohem Grade nervös; nicht selten erscheinen sie psychisch erkrankt, oft treten Innervationsstörungen der Beine, nicht selten in den entlegensten Gebieten auf.

Unter den Störungen, welche nicht selten bei dieser Erkrankungsform eintreten, möchte ich noch auf jene eigenthümlichen Verhältnisse hinweisen, welche in Begleitung chronischer Perimetritiden in entfernteren Organen sich einstellen, und hier besonders auf die Sehstörungen aufmerksam machen, die sich gerade an lange bestehende perimetritische Ausschwitzungen und Veränderungen anschliessen. Sie bestehen in erheblicher Hyperaesthesia retinae und fallen durch die Beschränkung der Sehfähigkeit, besonders bei Lampenlicht, aber auch schon beim Lesen und Handarbeiten bei hellem Tage den Frauen in beängstigender Weise auf.[1])

Chronische Perimetritiden führen zumeist in ihrer schleichenden Entwicklung zur Sterilität. Zunächst dürfte hierbei die Behinderung der Cohabitationsfähigkeit nicht unwesentlich erscheinen. Dann kommt aber wohl besonders in Betracht, dass durch die Schwielenbildung auf den Ovarien, durch die Verlöthung und Abknickung der Tube der Contact zwischen Sperma und Ovulum erheblich erschwert, wenn nicht gar unmöglich gemacht wird. Nicht ganz selten entwickelt sich unter dem Einfluss des chronischen Genitalleidens doch ein fast übermässiges Verlangen nach der Cohabitation, im Gegensatz zu der überwiegend häufig auftretenden vollständigen geschlechtlichen Abneigung. Wiederholentlich ist mir von solchen Patienten erklärt worden, dass, so empfindlich die Theile bei der Berührung des untersuchenden Fingers waren, die sexuelle Erregung ihnen zunächst keine analogen Beschwerden verursache, dass sie erst nach Tagen die geschlechtliche Erregung zu büssen hätten. Natürlich kann bei solchen Formen der Perimetritis, so lange als die Ovarien nicht degenerirt und die Tuben nicht verschlossen sind oder unter dem Einfluss der Perimetritis sich nicht ein zu rascher Zersetzung neigendes Secret auf der Uterusinnenfläche entwickelt hat, Conception wohl eintreten. Erfolgt Schwängerung, so sieht man unter dem Einfluss derselben mit der Auflockerung, welche die Schwangerschaft in der ganzen Genitalsphäre bedingt, zuweilen auch wohl Heilung eintreten. Es kommt zu einer vollkommenen Auflösung der perimetritischen Schwielen, der Exsudatreste und Stränge, und wenn nicht neue Schädlichkeiten im Wochenbett hinzutreten, so kann in der That vollkommene Heilung im Anschluss an eine solche Schwangerschaft erfolgen.

Neben einem solchen günstigen Ausgang kommt es aber auch vielfach zu einer vorzeitigen Unterbrechung der Schwanger-

[1]) *Mooren*, a. a. O.

schaft, indem die Entwicklung des Uterus zum Fruchthalter und sein Aufsteigen aus dem kleinen Becken durch die Fortdauer der pathologischen Verbindungen des Uterus mit seiner Nachbarschaft gehindert wird. Dabei trifft allerdings die Schuld des Abortus nicht die chronische Perimetritis allein, sondern wesentlich auch die bei diesen Perimetritiden so häufige oder ihr vielleicht vorausgehende Erkrankung des Uterusparenchym und der Schleimhaut. Nicht immer kommt selbst auch bei scheinbar sehr festen Verwachsungen beim Hinzutreten von Schwangerschaft Abort zu Stande, auch wenn der Uterus sich nicht aus dem kleinen Becken entwickelt; gerade in derartigen Fällen ist die Möglichkeit einer Divertikelbildung der nach oben liegenden freien Wand des Uteruskörpers nie ausgeschlossen. Ein solches Divertikel kann zum Fruchthalter werden, während die Hinterwand des Uterus fortwährend im kleinen Becken fixirt und retroflectirt bleibt.

Sehr häufig wird durch die perimetritische Verlöthung der Uterus in Flexions- und Versionsstellung, oder auch im Zustande erheblicher Verlagerung nach unten fixirt.

Für die Differentialdiagnose möchte ich mit Rücksicht auf die obige ausführliche Erörterung des Befundes nur hervorheben, dass die Unterscheidung der ergossenen Masse von einem Blutergusse im Douglas oft recht schwer ist, um so schwerer, als Blutergüsse sich bekanntlich nicht selten nach vorausgegangenen Perimetritiden durch Zerreissung der zarten Verbindungen entwickeln. Die Differentialdiagnose könnte in derartigen Fällen gelegentlich nur durch eine Punction gesichert werden, wenn es ein Interesse hätte, die Natur des Ergossenen, ob Extravasat oder Exsudat, unmittelbar genauer festzustellen. Perimetritische Abscesse brechen zuweilen durch, selbst nachdem sie ebenso wie die mehr serösen Ausschwitzungen längere Zeit unverändert geblieben sind. — Blutergüsse entleeren sich nur verhältnissmässig selten spontan, sie dicken sich rasch ein und werden resorbirt, auch ohne dass es jemals zu dem eigenthümlichen knirschenden Geräusch und Gefühl kommt, welche den Blutergüssen als eigenthümlich vindicirt werden. Eine Unterscheidung, ob der Erguss intra- oder extraperitoneal liegt, wird in der Regel durch seinen Sitz selbst erleichtert: die parametritischen Exsudate und die extraperitonealen Hämatome liegen vorwiegend an der Seite des Uterus und erstrecken sich auf die Darmbeinschaufeln, sie drängen das seitliche Scheidengewölbe herab und verdicken scheinbar die Seiten des Uterus. Andererseits berühren sie diesen scheinbar nur eben, wenn sie in ihrer grösseren Masse dem Becken anliegen und bis an den Uterus heranreichen. Perimetritische Exsudate liegen immer hinter dem Uterus, sehr selten davor. Sie können so hoch im Becken liegen, dass sie vom Scheidengewölbe aus nur schwer zu tasten sind; meist drängen sie das

hintere Scheidengewölbe herab und buchten den Boden des Douglas wie eine stumpfe Eispitze herab, wenn nicht durch Schwielen und Schwarten die Oberfläche höckerig geworden ist.

Die Prognose der Perimetritis muss immer als eine ernste bezeichnet werden. Ist auch die Gefahr der acuten Ausbreitung auf das ganze Peritoneum meist bald ausgeschlossen, so sind die Folgen der Perimetritis, die Dislocation der Beckenorgane und die Beeinträchtigung ihrer Function nicht selten die Quelle andauernder, schwerer Leiden. Selbst abgekapselte Exsudatmassen müssen, wenn sie auch in der Regel günstig verlaufen, doch als eine sehr ernste Erkrankung bezeichnet werden, weniger deshalb, weil sie immerhin in die Bauchhöhle perforiren können, als weil noch spät und oft unter ganz geringfügigen Störungen die Schmelzung und Perforation erfolgt und dann vielerlei Fistelbildung vorkommt.

Die Behandlung der acuten Form kann nur eine streng antiphlogistische sein: Eis, Ruhigstellung, Sorge für breiige und reichliche Stühle, eventuell Blutentziehungen am Leibe. Ist das acute Stadium überwunden, so muss bei fortgesetzter ruhiger Rückenlage und Sorge für reichliche Stuhlentleerung auf die weitere Rückbildung eingewirkt werden. Um diese anzuregen, wende ich gern schon gleich mit dem Nachlass der acuten Erscheinungen 50° C. heisse Einspritzungen an, lasse die Eisblase durch feuchtwarme Umschläge ersetzen und gehe dann, wenn die Patienten fieberfrei sind, die Empfindlichkeit verschwunden und das Rückbildungsstadium eingetreten ist, zur Anwendung der Jodpräparate, des Jodoforms und der Sitzbäder über. Mit grossem Erfolg werden diese Mittel mit der Application von Moorumschlägen auf den Leib, mit Moorvollbädern, dem Gebrauch besonders der Krankenheiler Jodschwefelpräparate verbunden. Selbst grosse Exsudate können sich bei dieser Behandlung und bei einer entsprechenden roborirenden Diät in verhältnissmässig kurzer Frist resorbiren. Sie zu eröffnen hat man nur sehr ausnahmsweise Veranlassung, wenn der Inhalt zerfällt und die Zerfallsproducte immer neues Fieber und neue stürmische Erscheinungen verursachen. In der Regel kann man durch das Scheidengewölbe die Abscesse erreichen und entleeren. Ich pflege nach entsprechender Freilegung der zugänglichen Stelle im Scheidengewölbe einen Troicar einzustossen. Die Höhle wird ausgespült, mit einem geknöpften Messer die Punctionsöffnung erweitert und ein Drain oder Jodoformgazestreifen eingelegt. Dabei verheilen die Höhlen im Verlauf einiger Wochen. Complicirtere Arten des Verlaufes, Durchbruch nach der Blase, nach dem Uterus, nach der Scheide mit Bildung von Fistelgängen sind je nach dem augenblicklichen Befunde zu behandeln.

Bei der Behandlung der chronischen Formen gilt es zunächst, die Theile möglichst in Ruhe zu lassen. Man muss für leichten,

breiigen Stuhl sorgen, für öfteres Liegen, vorsichtige Bewegung im Freien (am besten zu Fuss), absolute eheliche Enthaltung. Aerztliche Eingriffe sind, wenn irgend möglich, zu vermeiden; eingehende Untersuchungen, Blutentziehungen, Sondirung oder Pessarbehandlung sind direct contraindicirt und demnach verboten. So lange die Schmerzen noch lebhaft sind, mögen die Patienten öfters am Tag stundenlang liegen, mit kühlen oder lauen oder auch warmen Umschlägen auf den Leib, regelmässig zum Abführen einnehmen und sehr vorsichtig vaginale Ausspülungen machen mit lauem Wasser oder schleimigen Aufgüssen, mit Zusatz von Morphium oder Infus. herb. con. macul. [(25 : 170 und Aq. lauroceras. 30), 1—3 Esslöffel pro Liter] unter sehr geringem Druck der Flüssigkeit. Eventuell sind Suppositorien mit Morphium, Extract. belladonnae, Cocain u. dergl. hinzuzufügen. Nach einigen Tagen werden Sitzbäder von 32° R. oder allmälig kühlerer Temperatur, 50° C. heisse Einspritzungen wohlthätig empfunden. Nach dem Nachlass der Schmerzen treten die oben genannten Resorbentien in ihre Rechte.

Unter den Mitteln, welche bei der chronischen Form der Perimetritis und geringen Ausschwitzungen noch weiterhin in Frage kommen, möchte ich nach dem Vorhergenannten vor allen Dingen den *Hegar*'schen Mastdarmeinlauf[1]) empfehlen, der in allmälig gesteigerter Menge und herabgesetzter Temperatur der Flüssigkeit und immer längerem Verweilen derselben im Darm einen sehr günstigen Einfluss auf die Dehnung der verwachsenen Massen und damit auf die Herstellung der Beweglichkeit der Beckenorgane einen sehr bestimmten heilbringenden Einfluss ausübt.

Die perimetritischen Schwielen werden als ein sehr günstiges und dankbares Feld der Massage betrachtet. In der That fördert eine vorsichtige Dehnung nicht nur die Lösung der miteinander verklebten Organe, sie trägt durch die Einwirkung auf den Circulationsapparat auch mittelbar zu einer besseren Ernährung der Beckenorgane nachhaltig bei und fördert die Resorption der Exsudate.

Ich massire nicht, solange als die Empfindlichkeit noch eine erhebliche ist, Jungfrauen und erethische Personen schliesse ich ebenfalls aus. Die Fälle von Verlöthung des Collum und Corpus in dünnen Schwielen liefern nach meiner Erfahrung die besten Erfolge, aber auch hier scheitert die Massage, sobald die Adnexa in die Schwielen einbezogen sind. Innige flächenhafte Verwachsung des Uterus mit dem Darm und dem Douglas, die Verwachsung der Ovarien und Tuben widerstehen nur zu oft den Lösungsversuchen; nur zu oft habe ich

---

[1]) *Hegar*, Deutsche Klinik (Göschen). 1873, Nr. 8. — Berl. klin. Wochenschr. 1874, Nr. 6 u. 7.

Kranke nach der Behandlung der bekanntesten gynäkologischen Masseure in Deutschland und Skandinavien gesehen, bei denen eine lange und geduldige Massagecur erfolglos geblieben war.[1])

Die Schwielen gewaltsam durch combinirte Handgriffe methodisch zu sprengen, haben *Schultze*[2]) und *Küstner*[3]) gerathen. Die Betrachtung der Verhältnisse in der eröffneten Bauchhöhle lassen mich zweifeln, ob auf diesem Weg gefahrlos in den schwierigen Fällen, welche ich hier im Auge habe, Heilung erfolgen kann. Der Versuch von *Boisleux*[4]), die Adhäsionen durch einen Schlitz im hinteren Scheidengewölbe zu lösen, erscheint an sich nicht irrationell. Da die chronischen Peritonitiden ohnehin stets auf Recidive verdächtig sind, muss dieses radicale Verfahren in den schwersten Fällen als wohlberechtigt anerkannt werden.

Unzweifelhaft conservativer ist die Lösung der Adhäsionen von der eröffneten Bauchhöhle aus. Ich löse die Verwachsungen stumpf, mit den Fingern; nur ganz ausnahmsweise brauche ich dabei schneidende Instrumente. Der Uterus muss soweit beweglich werden, dass er in die Bauchwunde gehoben und hier fixirt werden kann. Oft hat man dabei die Schwielen im Beckenboden zu sprengen. Narbig verkürzte Lig. sacro-uterina habe ich auch wohl nach Art der Tenotomie subcutan getrennt, die Einführungsstelle des Messers mit Catgutfäden geschlossen. Die Auslösung der Ovarien und Tuben, eventuell die Resection erkrankter Theile oder atretischer Tubensäcke vollendet die Operation. Das Endresultat ist nicht in allen Fällen eine völlige Ausheilung der Perimetritis; der perfide Charakter dieser Krankheitsform lässt auch nach einer so gründlichen Ausräumung Recidive nicht ausbleiben. Jedenfalls tritt aber in der Mehrzahl Heilung, in den übrigen meist Besserung ein.

Die allseitig gemachten Beobachtungen von Exacerbationen der Schmerzen und Nachschüben im Befund der Perimetritis zur Zeit der Menstruation haben den Gedanken nahe gelegt, durch die Anticipation der Climax diese Quelle für das Recidiviren des Uebels zum Versiegen zu bringen. Besonders von einigen englischen und amerikanischen Autoren ist unter dieser Indication die Castration und, wie die Berichte ausführen, mit Glück gemacht worden. In Deutschland hat dieses Vorgehen bis jetzt noch sehr wenig Anerkennung gefunden.[5]) Mein eigener

---

[1]) Zwei europäisch bekannte Masseure, *Metzger*-Wiesbaden und *Kleen*-Karlsbad haben mir gleiche Erfahrungen bestätigt und ihre Meinung conform der meinigen ausgesprochen.

[2]) *Volkmann*'sche Samml.

[3]) Zeitschr. f. Geb. u. Gyn.

[4]) Centralbl. f. Gyn. 1892.

[5]) Vergl. *J. Veit,* Ueber Perimetritis. *Volkmann*'sche Samml. 1885, Nr. 255.

Standpunkt in dieser Frage ist der, dass ich bis jetzt an sich gesunde Ovarien bei perimetritischem Exsudat zum Zwecke der Heilung der Perimetritis zu exstirpiren noch nicht nöthig gehabt habe. Nach meinen Beobachtungen coincidirt aber mit der Perimetritis in derartigen Fällen nicht selten eine Erkrankung auch der Ovarien. Meine Operation richtet sich dann nicht gegen die Perimetritis als solche, sondern gleichzeitig gegen die chronische Oophoritis und Salpingitis; die ganze Masse dieser Gebilde war mit den Schwielen und Exsudatresten zusammen zu einem bis über faustgrossen Tumor verklebt.

In solchen Fällen von chronischer Oophoritis und Salpingitis habe ich bis jetzt bei mehreren Hundert Kranken Ovarien und Tuben und bei den Meisten mit den perimetrischen Ablagerungen zusammen exstirpirt und Heilung erzielt. Es verloren sich die constanten Schmerzen und ihre Exacerbationen zur Zeit der Menstruation und nach langem Siechthum sind die Patienten, soweit ich näheren Bericht davon habe, alle fast genesen und hat sich die Perimetritis zunächst jedenfalls zurückgebildet. Freilich sind auch mehrere davon später recidiv geworden und haben lange Zeit bis zu ihrer definitiven Genesung gebraucht.

Es ist gewiss beachtenswerth, dass in den Anschauungen betreffs der Ovariotomie und Laparatomie mit der Ausbildung der Technik ein so hoher Grad von Sicherheit in der Methode erreicht worden ist, dass man jetzt diese Operation gerade da unternimmt, wo vordem die stricteste Contraindication gefunden wurde, bei solcher Pelveoperitonitis. Ich entschliesse mich zur Operation naturgemäss erst dann, wenn im Verlaufe einer längeren Behandlung die Perimetritis sich nicht zurückgebildet hat, und wenn ich durch wiederholte Untersuchungen die Erkrankung der Ovarien und Tuben festgestellt habe.

## 2. Haematocele intraperitonealis.

Die freien Blutergüsse in die Bauchhöhle werden nur dann als Hämatocele definirt, wenn sie sich im kleinen Becken vor oder hinter dem Uterus als eine abgekapselte Masse darstellen. Diese Hämatocelen finden sich wohl kaum jemals bei völlig gesunden Frauen. Alle haben Menstruationsstörungen durchgemacht, die Mehrzahl derselben hat geboren und auch an puerperalen Erkrankungen des Uterus oder dessen Umgebung gelitten. Wenn das die Voraussetzung für das Entstehen der Hämatocele ist, so muss man hierfür das Hinzutreten eines bestimmten ursächlichen Momentes annehmen, da unter all den vielen puerperal erkrankten Frauen doch eine immerhin beschränkte Zahl nur an Haematocele intraperitonealis erkrankt. Eine Häufigkeitsberechnung wird dadurch erschwert, dass viele derartige Kranke erst sehr spät oder auch gar nicht zur ärztlichen Feststellung ihres Zustandes kommen. Die Berechnungen der Autoren schwanken dementsprechend so erheblich,

dass nicht einmal eine Durchschnittszahl von den in der Literatur verzeichneten Beobachtungen angenommen werden kann.[1])

Die Blutungen erfolgen entweder aus den zerrissenen Verwachsungen im Peritoneum, dessen Erkrankung sehr regelmässig der Entwicklung der Hämatocele vorausgeht, mag dann eine seröse Pelveoperitonitis vorausgegangen sein, oder ein Vorgang analog der Pachymeningitis haemorrhagica[2]), wobei eine gewaltsame Dislocation des Uterus bei stürmischer Cohabitation, eine stürmische Action der Därme, oder der Versuch einer gynäkologischen Diagnose oder Therapie dann die Gefässzerreissung veranlasst. Eine andere Quelle der Blutung können die Ovarien und die Tuben abgeben. An den Vorgang der Menstruation und die Dehiscenz der Follikel dürfte sich nicht selten eine derartige Oberflächenzerreissung anschliessen, welche zu dem Ergusse von Blut auf die Oberfläche des Ovarium und von da aus in den *Douglas*'schen Raum führt. In der Regel sind die Ovarien aber doch auch in die Perimetritis hineingezogen, die ich vorher als die hauptsächlichste Quelle der Erkrankung bezeichnete, und so bildet wahrscheinlich die Blutung aus der Oberfläche des Ovarium doch nur einen Theil des bei dieser Gelegenheit sich ergiessenden Blutes. Die Blutungen aus der Tube können sich ähnlich bei Erkrankungen der Tube selbst bilden, wie wir aus entzündeten Schleimhäuten Blutung auftreten sehen, und bei der Mehrzahl der Fälle von Perimetritis sind die Tuben nicht intact.

Sicher ist die häufigste Quelle für intraperitoneale Hämatocelenbildung tubare Extrauterinschwangerschaft.[3])

Die pathologische Anatomie der Hämatocele lässt immer einen mehr oder weniger ausgedehnten Bluttumor auf dem Beckenboden erkennen. In der grossen Mehrzahl liegt die Blutmasse hinter dem Uterus im *Douglas*'schen Raume, Haematocelo retro-uterina. In nur ganz vereinzelten Fällen finden sich Blutergüsse in der Excavatio vesico-uterina, Haematocele ante-uterina.[4]) Der Douglas ist dann von Pseudomembranen, welche das Perimetrium, die seitliche und hintere Wand des Cavum bedecken, auch nach oben hin abgeschlossen, indem sich hier Schwielen und Schwarten den Darmschlingen anlegen, die von oben her in den Douglas hineinsehen. Derselbe kann dadurch zu einem

---

[1]) Vergl. die Literatur bei *Schroeder*, Handbuch. VII, S. 468.

[2]) *Virchow*, Die krankh. Geschwülste. 1863, Bd. I, S. 150.

[3]) *Schroeder*, Kritische Untersuchungen über die Diagnose der Haematocele retr. u. s. w., Bonn 1866, u. Berl. klin. Wochenschr. 1868, Nr. 4 ff. *J. Veit* berechnet das Verhältniss der Hämatocele nach ektopischer Schwangerschaft zu den aus anderen Ursachen entstandenen wie 2 : 1. A. a. O.

[4]) *G. Braun*, Wiener med. Wochenschr. 1872, Nr. 22 u. 23. — *Trechsel*, Correspondenzblatt f. Schweizer Aerzte. 1875, Nr. 9.

vollständig abgekapselten Raume werden, der in sich durch Reste von Bändern und Strängen getheilt und mit Blut gefüllt ist. Das Blut bleibt zuweilen lange Zeit flüssig, in anderen Fällen gerinnt es theilweise, in wieder anderen wird es mit seröser Flüssigkeit und Eiter untermischt gefunden. Ob diese Abkapselungen schon vor dem Eintreten der Blutung bestanden oder im Anschluss an diese sich gebildet haben, lässt sich in den einzelnen Fällen schwer entscheiden; die Möglichkeit eines Bluterguss es in den noch nicht abgeschlossenen Raum ist unbestreitbar. Ausserhalb des kleinen Beckens entleertes Blut kann erst dann zur Entwicklung einer Hämatocele führen, wenn es entweder lange andauernd oder wiederholentlich nach der tiefsten Stelle hin in den Douglas abfliesst. Bei der Füllung des Douglas spielen natürlich die Capacitätsverhältnisse dieses Raumes und die schwankenden Füllungszustände von Blase und Rectum eine sehr grosse Rolle. Flüssiges Blut kann dann ebenso wie freie Exsudatmassen durch Darmschlingen, durch Füllung von Blase und Rectum aus dem Douglas verdrängt werden. Nur wenn das Blut in der Tiefe gerinnt und ihm weiter Zeit bleibt, sich einzudicken, kann es zur Bildung eines Bluttumors im *Douglas*'schen Raum, zu einer Hämatocele, kommen; besonders wenn die Blutung absatzweise erfolgt, kommt eine pralle Füllung des in der Abkapselung schon begriffenen Raumes zu Stande, welche den Uterus nach vorne drängt, das Rectum verlegt, das ganze Becken ausfüllt. Nur durch solche Nachschübe ist weiter zu erklären, wie sich eine derartige Blutmasse zu einem über den Fundus uteri hinaufragenden Tumor entwickeln kann. Demnach wird man bei Hämatocele wohl meist massenhafte Schwielen auf dem Peritoneum, soweit es mit der Blutmasse in Berührung kommt, antreffen, mächtige Verdickungen desselben, Verbindungen und Adhäsionen, die sich je nach der zunehmenden Resorption oder Entleerung der Geschwulst ändern.

Die Symptome treten in der Regel mit der Entwicklung des Uebels scharf hervor. Je nach der Ursache hat man eine bestimmte Art der Anstrengung oder heftige Dislocation der Beckeneingeweide als den Ausgangspunkt des Leidens anzusprechen. Dabei leidet allerdings die Beurtheilung der eigenthümlichen Symptomengruppe unter dem Umstande, dass die Frauen meist schon seit längerer Zeit krank, über die verschiedenartigsten Beschwerden, besonders über die der Perimetritis, zu klagen gehabt haben, und dass dem Bluterguss selbst analoge Störungen wiederholentlich schon vorausgegangen sind, bei welchen eine ausgiebige Gefässzerreissung und Hämatocelenbildung indess nicht eingetreten sind. Nicht ganz selten haben die Frauen längere Zeit an Menstruationsstörungen gelitten. Das mehrmalige Ausbleiben der Menstruation vor dem Eintritt der Hämatocelenbildung lässt die Annahme

von *Schroeder*[1]), dass es sich um berstende Tubarschwangerschaften handle, sehr wahrscheinlich werden. Die Entwicklung der Hämatocele selbst erfolgt in der Regel unter deutlichen peritonitischen Schmerzen, die freilich zuweilen auch nur sehr beschränkt auftreten können. Mit diesen Schmerzen, zu welchen Meteorismus und Brechneigung als Zeichen einer peritonealen Erkrankung sich hinzugesellen, verbinden sich die Symptome des Blutergusses. Auch diese können sehr verschieden deutlich hervortreten. Neben Fällen sofortigen tiefsten Collapses mit allen den Erscheinungen acuter Anämie finden sich andere, in denen die langsame Entwicklung des Blutergusses die Symptome der Anämie nur sehr allmälig zu Stande kommen lässt. Dann finden sich auch mehr und mehr hervortretende Blässe der äusseren Haut und der sichtbaren Schleimhäute, Kleinheit und Frequenz des Pulses, Herzklopfen, Präcordialangst, Ohrensausen, Ohnmachtsanwandlungen und Brechneigung, heftiger Durst, Verdunklung des Gesichtsfeldes. Die Erscheinungen bilden sich sehr rapide oder auch allmälig hervor, je nachdem die Blutung in Absätzen erfolgt. Ist die Blutung erheblich und die Abkapselung derart, dass sich das Blut in grösseren Mengen im Becken selbst zu einem Tumor entwickelt, so treten die Erscheinungen des Druckes auf die Nachbargebilde im kleinen Becken früher oder später deutlich hervor. Heftiges Drängen im Leibe, Stuhldrang, Harnzwang, das Gefühl des Vorfalls, die Empfindung des Vollseins und hochgradigen Unbehagens machen sich geltend. Combiniren sich die Erscheinungen peritonealer Erkrankung mit denen des Blutergusses und der Geschwulstbildung, so ergibt sich daraus ein Gesammtbild des tiefsten Collapses, wie wir es in diesen Fällen nicht selten finden. Wir sehen diese Patienten mit kühlen Extremitäten, einer leichenhaften Blässe, in grosser Unruhe und Angst mit Lufthunger und einem verzehrenden Durst, Brechneigung und einem fortwährenden Drängen im Leibe. Nicht immer ist der Leib meteoristisch aufgetrieben; gelegentlich scheint er kaum erheblich ausgedehnt, auch ist seine Berührung sehr verschieden schmerzhaft; bald eine ausserordentliche Empfindlichkeit gegen die leiseste Berührung, bald — vielleicht unter dem Eindrucke der Anämie — ziemliche Gleichgiltigkeit gegen die Betastung. Nur selten ist gleich zu Anfang ausgesprochene Temperatursteigerung vorhanden, und diese contrastirt allerdings in derartigen Fällen gegen die Kälte der Extremitäten.

Bei der inneren Untersuchung findet man den Uterus durch einen den Douglas stark nach unten hervorbuchtenden prallen Tumor nach vorne gedrängt; in anderen Fällen kann der Uterus, in die Höhe geschoben, hinter der Symphyse schwer zugänglich werden. Die Ge-

[1]) Vergl. auch *J. Veit*, Deutsche Zeitschr. f. prakt. Med. 1877, Nr. 34.

schwulst scheint zunächst dem Uterus innig anzuliegen, die Empfindlichkeit des Abdomen und der Allgemeinzustand, sowie die Schmerzhaftigkeit bei Berührung des Tumor selbst verbietet es, eine genaue Untersuchung in diesem frühen Stadium selbst zu versuchen. Auch das Rectum ist durch den Tumor verlegt; dasselbe springt unter Ausbuchtung der vorderen Darmwand bis zum Kreuzbein vor und lässt nur einen schmalen Spalt an der Seite bestehen. Im frischen Zustand ist der Tumor meist elastisch. Ausgesprochene Fluctuation wird selten gefühlt, häufiger noch ist das bekannte Schneeballknirschen zu fühlen. Allmälig wird der Tumor härter und dann treten an der Oberfläche zuweilen einige knollige, abgeschnürte Stellen hervor, während in anderen Fällen die Masse gleichmässig glatt bleibt. Die Consistenz wird nicht immer gleichmässig verändert, zuweilen findet man da und dort weiche Stellen, die auch wohl den Sitz einer Schmelzung andeuten.

Bezüglich der differentiellen Diagnose der intraperitonealen Blutung gegenüber der extraperitonealen habe ich unter dem Capitel des Haematoma extraperitoneale gesprochen. Schwieriger kann sich die Differentialdiagnose gestalten zwischen der Hämatocele und den Ergüssen im Becken, welche als das Product der Perimetritis angesehen werden müssen, also den serösen und eiterigen Exsudaten. Eine solche differentielle Diagnose wird dadurch noch erschwert, dass wir bei älteren Hämatocelen in der Blutmasse selbst bald Veränderungen eintreten sehen, welche an jene Zustände sich unmittelbar anlehnen. Es kann in Folge der Gerinnung des Blutes eine fast seröse Flüssigkeit übrig bleiben, während anderseits durch entzündliche Nachschübe die Zersetzung und der Zerfall des Blutes und Eiterbildung entstehen kann. In diesen Fällen wird der Beginn der Erkrankung einen wesentlichen Anhalt bieten. Ist die Menstruation ein- oder mehrere Male ausgeblieben und dann unter plötzlicher Inscenirung das Krankheitsbild aufgetreten, so muss die Wahrscheinlichkeitsdiagnose auf ektopische Schwangerschaft gestellt werden. Ebenso ist in Fällen vorausgegangener Erkrankung des Beckenperitoneum die plötzliche, fieberlose Entstehung für Hämatocelenbildung sehr bestimmt zu verwerthen. Freilich kommen ja auch bei Hämatocele, ohne dass es sich schon um den Zerfall des Blutes handelt, Fieberbewegungen vor, es steigt die Temperatur, es entwickelt sich intensive Empfindlichkeit des Leibes und Meteorismus ganz so wie bei Peritonitis. In derartigen Fällen ist wahrscheinlich mit der Blutung selbst aus den Tuben ein fiebererregendes Agens in das Peritoneum gelangt und dadurch die Temperatursteigerung bedingt. Es braucht aber dann durchaus nicht unmittelbar die Vereiterung der Hämatocele einzutreten. Das Fieber verliert sich und es entwickelt sich in der Blutgeschwulst selbst die typische Rückbildung. Ein sehr schleichender Verlauf, der die Geschwulst-

masse im *Douglas*'schen Raum unter starker Empfindlichkeit allmälig entstehen lässt, wird in der Regel nicht für Hämatocele sprechen, sondern für einen durch Entzündungsprocesse entstandenen Erguss. Es wird besonders in älteren Fällen, in welchen die acute Entstehung der Geschwulst nicht mehr beobachtet worden ist, respective auch in der Anamnese nicht deutlich hervortritt, die Blutmasse weiterhin zu Verwechslung mit Neubildungen oder Blutergüssen in andere Organe, besonders der Ovarien und Tuben, Veranlassung geben können.

Ich habe vor einiger Zeit einen diesbezüglichen Fall gesehen, in welchem bei einer kräftigen Frau, die geboren hatte, etwa $^1/_2$ Jahr nach der letzten Geburt unter ziemlich plötzlicher Steigerung der Zeichen der Anämie und peritonealer Reizung ein Tumor entstand, welcher den *Douglas*'schen Raum prall ausfüllte, das Becken ganz einnahm, den Uterus nach vorn drängte und etwas in die Höhe schob. In früheren Wochenbetten war die Patientin krank gewesen, sonst hatte sie ihren häuslichen Arbeiten immer mit grosser Energie vorgestanden. Die plötzliche Entstehung der Geschwulst, die ausgesprochene Anämie der Patientin und die eigenthümliche, nicht klar zu definirende Consistenz derselben, endlich deren vollständige Unbeweglichkeit im kleinen Becken liessen den Hausarzt die Diagnose auf Hämatocele stellen. Es wurde im Verlaufe mehrerer Monate die Resorption dieser vermeintlichen Hämatocele angestrebt, ohne dass in dem Befinden der Patientin ein Fortschritt eintrat oder auch in der Geschwulst eine deutlich bemerkbare Veränderung wahrnehmbar wurde. Die Kräfte der Patientin verfielen mehr und mehr; theils das zunehmende Siechthum, theils die andauernden Schmerzen und die von dem Arzt selbst eingeräumte unveränderte Beschaffenheit der Geschwulst verursachten meine Hinzuziehung. Ich musste den Befund so erheben, wie er von dem Collegen von Anfang an constatirt wurde, nur konnte ich in der Narcose nach sehr mühsamer Austastung hinter den ziemlich fettreichen Bauchdecken eine gewisse Beweglichkeit der Geschwulst gegenüber dem Uterus constatiren. Die Geschwulst war während der Menstruation nicht gewachsen, ihre Consistenz war, wenn auch nicht deutlich festzustellen, doch prall elastisch. Ich konnte die Verdickung der rechten Tube nachweisen, welche kolbig angeschwollen war und mit dem Tumor scheinbar im Zusammenhang stand, ein Ovarium war rechterseits nicht nachzuweisen, links nicht ganz deutlich. Ich sprach die Vermuthung aus, dass es sich in diesem Falle wahrscheinlich nicht um eine Hämatocele handle, weil die Beweglichkeit der Geschwulst an dem Uterus dann nicht zu erklären sei; die Abrundung der Geschwulst nach oben und nach der Seite, ihre prall elastische Füllung mache es mir wahrscheinlich, dass es sich um eine im kleinen Becken eingekeilte Neubildung handle. Nachdem ich versucht hatte, in mehrwöchentlicher Behandlung die weitere Rückbildung anzuregen, schritt ich angesichts des nunmehr geradezu bedrohlich werdenden Allgemeinbefindens zu einer operativen Feststellung der Diagnose, eventuell Beseitigung der Geschwulst selbst.

Ich spaltete das hintere Scheidengewölbe und konnte nun feststellen, dass es sich nicht um einen Bluterguss in den Douglas handelte, sondern um einen in das kleine Becken eingekeilten, faustgrossen Ovarialtumor, der aber mit Blut gefüllt war. Es gelang mir, von der Scheide aus dieses Haematoma ovarii allseitig aus dem kleinen Becken auszulösen, seinen fest eingedickten Inhalt auszuräumen und das Ovarium dann mit der mässig verdickten Tube zusammen zu exstirpiren. Ich drainirte den *Douglas*'schen Raum, in den erst nach Schluss der Operation Darmschlingen sich herabdrängten. Die Reconvalescenz verlief ungestört.

In ähnlichen Fällen erschwerter Diagnose hat man den Rath gegeben, durch die Punction die Natur dieses Tumor festzustellen. Bei Blutergüssen wird nicht immer unmittelbar Blut entleert, sondern auch sehr häufig eine fast klare, seröse Masse, in der erst nach und nach Spuren älterer Blutungen auftreten, während bei den Exsudaten blutige Beimischung vermisst wird; es entleert sich entweder eine rein seröse oder auch eine mit Eiter untermischte, zuweilen recht übelri echende Flüssigkeit.

Die Prognose der Hämatocele ist da, wo der Bluterguss in einen abgeschlossenen Raum erfolgt, so lange eine günstige, als dieser Raum eine nicht allzugrosse Menge Blut aufzunehmen vermag, und nicht Zersetzungskeime in grosser Menge und Intensität dabei in Thätigkeit kommen. Der Durchbruch des Abgekapselten, der freie Erguss in die Bauchhöhle sind meist von sehr schweren Erscheinungen begleitet, aber auch hier bewährt sich nicht selten die Aufsaugefähigkeit des Peritoneum in unerwarteter Weise, so dass sich aus scheinbar tiefstem Collaps solche Kranke erholen können. Nur die übermässige, rasch verlaufende Blutung und mehr noch der gleichzeitige Erguss intensiv infectiöser Massen trübt bei den ohnehin sehr geschwächten Frauen die Prognose der Hämatocele. Zerfällt das ergossene Blut, so kann die Entleerung ähnlich wie bei den Exsudaten in die Nachbarorgane erfolgen; dieser häufigste Ausgang geht zwar unter sehr schweren Erscheinungen einher, lässt aber auch noch Hoffnung auf Spontanheilung.

Bezüglich der Therapie verweise ich auf das bei Besprechung der Perimetritis Angeführte. Bei Hämatocele muss man zunächst die Sistirung der Blutung anstreben, durch eine entsprechende Behandlung mit Eis, Ruhe u. s. w.; es erheischt dann das Allgemeinbefinden eine intensive Anregung, den Collaps zu beseitigen. Ist der erste Eindruck der Blutung überwunden, so geht in der Regel die Hämatocele unter der wiederholentlich angedeuteten resorbirenden Behandlung ihrer Resorption entgegen. Es ist dabei schwer, den Zeitpunkt festzustellen, in welchem man auf solche zuwartende Behandlung verzichten muss und statt dessen die Quelle der Blutung aufzusuchen hat oder das Extravasat operativ entfernen muss. Hierin wird immer der einzelne Fall für sich zu beurtheilen sein.

Bei der Vermuthung ektropischer Schwangerschaft und daraus entstandener Hämatocele ist so schnell als thunlich die Laparatomie zu machen.

Die abgekapselten Extravasate können auch vom Scheidengewölbe aus geöffnet werden. Ich ziehe bei der Vermuthung, dass es sich um geplatzte Gebilde handelt, die Laparatomie vor, die ich, wenn ihre Indication gegeben ist, so früh wie möglich ausführe.

Extravasate, welche im Begriffe sind, nach aussen oder in eine Nachbarhöhle durchzubrechen, mögen sie zerfallen sein oder nicht, von dieser Höhle aus zu punktiren, habe ich bis jetzt noch nicht Gelegenheit gehabt. Die Durchbrüche selbst sind, da sie in der Regel nach dem Darm, der Scheide oder der Blase hin erfolgen, eher von günstiger Prognose und in der Regel sich selbst zu überlassen.

Punction oder Incision zu diagnostischen Zwecken würde ich nur in ausserordentlich schwierigen Fällen für gerechtfertigt halten, dann aber empfehlen, mit ihnen die vollständige Ausschälung des Tumors zu verbinden.

In vereinzelten seltenen Fällen begegnet uns eine eigenthümliche Form peritonealer Erkrankung, welche, soweit bis jetzt zu übersehen, den tuberculösen Affectionen des Bauchfells nahesteht und zur Entwicklung eines Hydrops peritonei saccatus führt.

# IX. Krankheiten des Ovarium.

Die weibliche Keimdrüse erscheint nicht allein durch die Umbildungsvorgänge, welche sich in ihr in fast ununterbrochener Reihenfolge vom Fötalleben bis zur Senescenz vollziehen, zu pathologischen Störungen disponirt. Sie nimmt auch in hervorragender Weise an gewissen Infectionskrankheiten theil, besonders an der Sepsis, während sie z. B. von der Tuberculose, wenigstens nicht in besonderer Weise, befallen wird. Alle Erkrankungen des Peritoneum, mögen sie als idiopathische auftreten oder als das Product der Ausbreitung der Erkrankungen benachbarter Organe, namentlich der Genitalien erscheinen, ziehen meist die Ovarien in Mitleidenschaft: dieselben leiden wahrscheinlich schon unter dem mechanischen Insult ungeeigneter geschlechtlicher Befriedigung. Mit dem Uterus theilen die Ovarien die Disposition zu Neubildungen. Diese müssen heute wohl alle klinisch als histologisch in Bezug auf ihre Bösartigkeit verdächtig angesehen werden.

Da im Ovarium gewisse Entwicklungsstadien schon kurz nach der Geburt ihren Abschluss finden, lässt sich vermuthen, dass auch pathologische Verhältnisse oft aus dem fötalen Leben stammen, obwohl sie erst sehr viel später sich geltend machen.

Auch die einfachen Cystome des Ovarium haben eine Disposition zu Recidivbildung. Die malignen Neubildungen des Ovarium zeichnen sich dadurch aus, dass sie ziemlich früh ihre Umgebung, speciell das Peritoneum inficiren.

Bezüglich der allgemeinen Symptomatologie der ovarialen Erkrankungen ist auffallend, dass wir keine klinische Erscheinung kennen, welche als ein constantes Symptom der Erkrankung des Ovarium aufzufassen wäre. Wir wissen, dass Schmerzen bei sehr vielen Ovarialerkrankungen nur eine geringe Rolle spielen. Schmerzen treten erst auf, wenn die Oberfläche des Ovarium mit ihrer Umgebung durch entzündliche Processe in Verbindung tritt; aber auch bei gewissen Veränderungen im Ovarium selbst scheinen, wenn auch selten, Schmerz-

empfindungen zu entstehen, wie wir aus den immerhin seltenen Fällen vollständig isolirter Erkrankung der Ovarien ohne gleichzeitige Betheiligung der Oberfläche derselben schliessen müssen.[1])

Ganz inconstant ist die Rückwirkung ovarialer Erkrankungen auf die übrigen Genitalorgane, auf den Uterus und auf seine Functionen, besonders die Menstruation. Es scheint allerdings, dass Menorrhagien nicht selten bei Reizzuständen des Ovarium auftreten, als Symptom einer Endometritis fungosa. Ebenso wird Amenorrhoe und Atrophie des Endometrium beobachtet, zumal wenn beide Ovarien nach parenchymatöser Erkrankung veröden[2]). Relativ früh tritt Amenorrhoe ein bei carcinomatöser Zerstörung beider Ovarien.

Die scheinbar so naheliegende Störung der Fortpflanzungsfähigkeit bei ovarialen Erkrankungen kann erst dann mit Bestimmtheit erwartet werden, wenn alle keimbereitenden Organe an der Erkrankung theilnehmen. Da das aber doch verhältnissmässig sehr selten eintritt, so muss man mit der Annahme einer unbedingten Sterilität bei Ovarialerkrankungen sehr vorsichtig sein und nur bei ganz ausgebreiteter Entzündung oder Neubildung im Ovarium diese Consequenz als unvermeidlich annehmen.

Eine eigenthümliche Symptomengruppe entwickelt sich gelegentlich bei Ovarialerkrankungen im Gebiete des Nervensystemes.[3]) Die Neurosen bei Ovarialerkrankungen bieten noch sehr viel des Ungewissen, die pathologische Anatomie der Eierstockserkrankungen muss gerade mit Rücksicht auf die Neurosen als eine noch so wenig geklärte bezeichnet werden, dass wir die nervösen Störungen unter den Symptomen der Eierstockserkrankungen zur Zeit nur andeuten, aber nicht näher begründen können.

Gänzlicher Mangel[4]), rudimentäre Entwicklung und Ueberzahl der Ovarien[5]), so interessant sie entwicklungsgeschichtlich sind[6]), haben eine klinische Bedeutung nur insoweit, als das Geschlechtsleben dadurch behindert wird. Geschlechtliche Erregbarkeit ist nur bei gänzlichem Mangel, aber auch durchaus nicht constant ausgeschlossen. Conceptionsunfähigkeit ist selbst bei rudimentärer Entwicklung nur da, wo in den Rudimenten Follikel und Eiballen vollständig fehlen, anzunehmen. Dass derartige Zustände mit weiterer Entwicklung des Uterus

[1]) *Loehlein,* Zeitschr. f. Geb. u. Gyn. Bd. XVII.

[2]) Vergl. *Czempin,* Naturforschervers. Berlin 1886.

[3]) *Hegar,* Der Zusammenhang der Geschlechtskrankheiten mit nervösen Leiden und die Castration bei Neurosen. Stuttgart 1885.

[4]) *Rokitansky,* Lehrb. der prakt. Anat., 1861, u. Allg. Wien. med. Ztg. 1860. — *Klebs,* Path. Anat. der weibl. Sexualorg. 1871.

[5]) Wiener Medicinalh. 1863, Nr. 43. — *Sänger,* Centralbl. f. Geb. 1883, Nr. 50.

[6]) *Beigel,* Wiener med. Wochenschr. 1877, 12. — Vergl. auch *Winckel's* Atlas, Taf. 34.

bei entsprechender Pflege einer gewissen Anregung zur Entwicklung zugänglich sind, scheint nicht zweifelhaft, und von diesem Gesichtspunkte aus wird man die Therapie als nicht vollständig aussichtslos bezeichnen müssen. Ueberzahl kann naturgemäss zu einem Hinderniss der Conception keine Veranlassung geben, ohne dass bis jetzt daraus eine übermässige Fruchtbarkeit hätte abgeleitet werden können.

Die Diagnose sowohl des Mangels als der rudimentären Entwicklung, als auch der Ueberzahl wird bei sonst normalen Verhältnissen oft nur aus Gelegenheitsbefunden gestellt. Ergeben sich weitere Störungen in den Generationsorganen, so wird die Palpation und die daraus abzuleitende Diagnose durch die vielerlei Verwachsungen, durch die Verlagerung der Organe und durch die Ueberziehung derselben mit peritonitischen Schwarten und Schwielen ausserordentlich erschwert, so dass sie meist erst auf dem Sectionstisch oder bei Gelegenheit von operativen Eingriffen festgestellt werden.

Eine andere Bedeutung haben die Lageanomalien[1]) der Keimdrüse.

*A.* Sind die Ovarien in herniöse Säcke eingelagert, sei es, dass sie hier gewissermassen von der intrauterinen Entwicklung her liegen oder später hineingelangten, so können sie sich immerhin physiologisch darin entwickeln. Die Ovulation wird durch das einfache Factum der Verlagerung in einen herniösen Sack nicht aufgehalten; die Eier können sich auf normalem Wege durch Vermittlung einer verlängerten Fimbria oder durch die mit ihnen verlagerte Tube in die Uterushöhle fortbewegen. Fälle, in welchen ein Corpus luteum verum in dem in einem Bruchsack eingelagerten Ovarium gefunden worden ist, beweisen, dass sie auch zur Conception dienen können. So lange diese Verlagerung nur eine räumliche Dislocation bedeutet und nicht entzündliche Processe in der Umgebung des Ovarium oder im Ovarium selbst sich abspielen, scheint eine derartige Verlagerung keine eigenartige pathologische Bedeutung zu beanspruchen. Im Gegensatz zu dem analogen Verhalten der Testikel sind die dislocirten Ovarien nicht in gleicher Weise zu maligner Entartung disponirt. Doch können auch sie durch wiederholte Verletzungen, durch chronische Reizzustände oder bei Gelegenheit sonstiger Erkrankungsursachen erkranken oder degeneriren.

Solche Hernien finden sich sowohl an der inguinalen Pforte, als in den Labia majora, beiderseitig oder einseitig. Sie werden als zufälliger Befund gelegentlich bei Obductionen festgestellt und dabei dann

[1]) *Puech,* Des ovaires et leurs anomal. Paris 1873. — *Englisch,* Med. Jahrb. 1871. — *Olshausen,* Krankh. der Ovarien. 1886, II. — *Warner* and *Stozer,* Boston gyn. Journ. VI, 324. — *Mundé,* Amer. gyn. Society. IV, 104. — *Moore Madden,* Dubl. med. Journ. 1886. — *Otte,* Berl. klin. Wochenschr. 1887, S. 435. — *Kochenburger,* Gesellsch. f. Geb. u. Gyn. Berlin, 11. Nov. 1892. (Beobachtung des Verfassers.)

die Tunica vaginalis entsprechend der sonstigen Anatomie der Hernien aufgefunden, während die Thatsache selbst oft genug intra vitam ganz übersehen worden war.

In dem von *Kochenburger* mitgetheilten Fall hatte die übrigens sehr gut weiblich ausgebildete Person einen völligen Defect der inneren Generationsorgane. Die in den Inguinalsäcken in den Labia majora liegenden Geschwülste machten heftige Schmerzen bei der Cohabitation, so dass ihre Entfernung dringend verlangt wurde. Die Drüsen erwiesen sich als Hoden; es bestand also ein Hermaphroditismus bilateralis.

Tritt Entzündung in den dislocirten Drüsen auf, dann entstehen heftige Schmerzen in dem engen Raum, der die Keimdrüse aufgenommen hat. Es kommt zu heftigen Schmerzen, zu einer Art von Einklemmungserscheinungen; Blutergüsse, Vereiterung, Zerfall, Entleerung nach Aussen oder Innen können sich daraus entwickeln. Ganz besonders sind die Verlagerungen in die Tiefe da, wo der Raum für die Entfaltung des Bruchsackes durch die Starrheit der Umgebung behindert ist, zu derartigen Störungen disponirt.

Die Diagnose könnte zunächst an einer Verwechslung mit entzündeten Lymphdrüsen scheitern; vor dieser aber wird stets der Nachweis eines Bruchsackhalses schützen. Das verlagerte Ovarium fühlt sich prall an und ist fest. Immer ist der Zusammenhang mit dem Uterus aufzusuchen und von da aus die Diagnose zu sichern. Der Uterus liegt in der Regel gegen den Bruchsackhals hin schief, meist lässt sich zur Zeit der Menstruation eine Anschwellung, in der Menopause eine Abschwellung des incarcerirten Gebildes wahrnehmen.

Eine Therapie beanspruchen diese Fälle nur da, wo irgend welche Beschwerden von der Verlagerung ausgegangen sind. Dann muss die Taxis vorgenommen werden mit oder ohne vorheriger Ausweitung des Inguinalcanals. Ein weiterer Vorfall ist durch ein Bruchband zu verhüten. Erkranken die verlagerten Ovarien und geben sie zu periodisch wiederkehrenden Beschwerden oder bei intensiverer Erkrankung unmittelbar zu heftigen Reactionserscheinungen Veranlassung, so ist ihre Entfernung indicirt. Dieselbe dürfte in der Regel kaum besonderen Schwierigkeiten unterliegen; mit der Exstirpation des verlagerten Ovarium kann auch der Verschluss des Bruchsackhalses vorgenommen werden.[1])

*B.* Eine wesentlich andere Bedeutung haben in den letzten Jahren die Fälle von sogenanntem Descensus und Prolapsus ovarii erhalten. Besonders in der amerikanischen Literatur findet man diesen Lagefehler häufig als Indication zur Exstirpation der Ovarien angeführt. In Deutschland, aber auch in Frankreich und England, hält man dieser Anschauung gegenüber daran fest, dass eine solche Verlagerung des

---

[1]) *Perc. Pott*, Chir. observ. London 1775. — *Deneux*, Sur la hernie de l'ovaire. Paris 1813. — *v. Oettinger*, Petersb. med. Zeitschr. 1868. — *Wutzinger*, Zur Lehre vom Bruchschnitt. Bayr. ärztl. Intelligenzbl. 1868. — *R. Barnes*, Amer. Journ. of Obst. 1883.

Ovarium auf den Beckenboden in der Ueberzahl der Fälle zu gar keinen Erscheinungen Veranlassung gibt. Erst wenn die Ovarien entarten oder erkranken, besonders wenn ihr Volumen zunimmt, führen sie allerdings zu Einklemmungserscheinungen, welche die unmittelbare Entfernung der Keimdrüse indiciren. Wenn aber die Ovarien nicht weiter erkrankt sind und nur gelegentlich bei gewissen Dislocationen des Uterus, z. B. bei der Defäcation oder bei der Cohabitation, zu Beschwerden Veranlassung geben, so sollte man meiner Ansicht nach angesichts der Folgen, welche selbst bei glücklichem Verlauf der Operation damit unvermeidlich verbunden sind, doch nur sehr vorsichtig an die Beseitigung der Keimdrüse aus diesem Grunde herantreten.

Solche herabgesunkene oder vorgefallene Ovarien trifft man nicht selten an. In der Regel ist es leicht, sie in die Höhe zu schieben. Sollte besonders bei der Cohabitation die eigenthümliche Empfindlichkeit des Ovarium analog der des Hodens hervortreten, so müsste man doch erst versuchen, durch die Einführung eines vaginalen Pessarium diesem Uebel abzuhelfen. Nicht selten besteht gleichzeitig Perimetritis und Perioophoritis. Mit dieser verschwinden oft auch die Beschwerden von Seiten des verlagerten Eierstockes. Nur bei paroxysmusartig auftretenden, sehr schweren Leiden und bei durch eine anderweitige Therapie nicht zu beseitigenden tiefgreifenden Störungen des Lebens- und Geschlechtsgenusses erscheint eine solche Indication zur Beseitigung des Ovarium berechtigt.

Die Operation wird vielfach, besonders von den Amerikanern, in solchen Fällen durch das hintere Scheidengewölbe gemacht. Gerade mit Rücksicht auf die dabei so häufigen Peritonitiden und Perimetritiden aber möchte ich warnen, ohne sehr bestimmte Prüfung der Operationsfähigkeit von dieser Stelle aus, hier die Incision zu machen. Denn nicht selten entwickeln sich bei dieser Art vaginaler Operation so erhebliche Uebelstände, dass entweder nur ein vorzüglich geübter Operateur ihrer von der Scheide aus Herr wird oder aber schliesslich nur die schleunigst ausgeführte Laparatomie zur Stillung der Blutung und Behebung der anderweitigen Complicationen führt. [1])

## 1. Haematoma ovarii.

Es liegt sehr nahe, dass die menstruale Congestion auch in den Ovarien, welche zur Zeit der Menstruation geschwollen gefühlt und stark hyperämisch angetroffen werden, zu Blutergüssen theils in die Follikel selbst, theils in das Stroma führen kann. Die einzelnen

---

[1]) *G. Thomas,* Amer. Journ. of the Med. Soc. April 1870. — *Wm. Goodell,* Transact. of the amer. Gyn. Society. 1877, II. — Bei diesem siehe die älteren analogen Fälle der amerikanischen Literatur.

Follikel werden bis zu Erbsen- und Haselnussgrösse und noch grösser ausgedehnt. Indem mehrere solche Follikel confluiren, können sie auch einen grösseren Blutherd herstellen. Solche Blutsäcke mit deutlich erhaltener Follikelwandung bis nahezu Faustgrösse habe ich selbst gesehen. Die Masse des Blutes gerinnt; es kann zur Resorption und völligen Schrumpfung des Blutsackes kommen, so dass schliesslich nur eine pigmentirte Narbe übrig bleibt.

In anderen Fällen berstet der Follikel und entleert sein Blut in die Bauchhöhle, so dass sich eine Hämatocele daraus entwickeln kann. In wieder anderen Fällen bleibt das Blut sehr lange Zeit fast unverändert und verändert sich erst, nachdem irgend welche zufälligen äusseren Schädlichkeiten die Veranlassung zum Zerfall auch dieses Blutergusses gegeben haben.

Viel seltener als solche folliculäre Blutergüsse sind die in das Stroma. Auch hier sind es schwere Erkrankungen, besonders aber puerperale Processe, welche die Disposition zur Hämorrhagie setzen. Bei Scorbut ist Aehnliches schon seit längerer Zeit nachgewiesen.[1]) Eine derartige Apoplexie ist von *B. S. Schultze*[2]) bei einem in Steisslage geborenen Kinde nachgewiesen worden. Die Bedeutung dieser Blutergüsse ist naturgemäss abhängig von der Ausdehnung der Apoplexie und der dadurch gesetzten Zerstörung im Ovarialstroma. Sind diese Ecchymosen und Blutergüsse beschränkt, so resorbiren sie sich wohl ohne jeden Schaden; sind sie grösser, so kann die narbige Verödung nach Resorption des Blutes zu einer Zerstörung des ganzen Eierstockes führen, ebenso, wie auch die folliculäre Form durch die Vernichtung der Follikel dasselbe Endergebniss liefert. Beide Formen finden sich übrigens gelegentlich complicirt; dann gefährden sie die Functionsfähigkeit des Ovarium in hohem Grade.

Eine Diagnose auf Bluterguss im Ovarium zu stellen, dürfte intra vitam kaum möglich sein, es sei denn etwa, dass ein vorher als gesund bekanntes Ovarium im Anschluss an eine Menstruation oder an ein derartige Apoplexien begünstigendes Trauma wesentlich vergrössert gefunden wird. Schwindet diese Vergrösserung unter einer entsprechend resorbirenden Behandlung, so wird man an eine Apoplexie denken müssen. Ganz besonders dürfte die Diagnose dadurch erschwert werden, dass diese Erkrankungen entweder nur als Begleiterscheinungen schwerer Allgemeinaffectionen eintreten, oder dass sie Organe betreffen, welche in sich und mit ihrer Umgebung nicht mehr in normaler Verfassung sich befinden, wo also dann vorhandene Peritonitiden und Perimetritiden, Verlagerungen und Verlöthungen, Bedeckungen des ganzen *Douglas-*

---

[1]) *Virchow*, Geschwülste. I, S. 145. — *Olshausen*, Krankh. d. Ovar. 1886, S. 18.

[2]) Monatschr. f. Geburtsk. 1858, XI, S. 170.

schen Raumes mit Schwielen jede Möglichkeit der Differenzirung ausschliessen.

Tritt Berstung ein, entleert sich der Bluterguss in die Bauchhöhle, so ist, nach Analogie des ähnlichen Vorganges bei der Tubarschwangerschaft, die Prognose nicht unbedingt schlecht zu stellen. Die Resorption auch sehr grosser Blutergüsse erfolgt sehr prompt durch das so mächtig resorbirende Peritoneum, ja, es kann die Entleerung des Blutergusses sogar als eine günstige Form der spontanen Heilung betrachtet werden. Nur wenn der Bluterguss übermässig ist und die Blutung nicht spontan steht, wird die Anämie eine bedrohliche, oder wenn mit der Berstung des Follikels Zersetzung erregende Keime in die Bauchhöhle gelangen, verschlechtert sich die Prognose. Hier dürfte ebenso, wie bei der Berstung der tubaren Schwangerschaft, die Laparatomie in Frage kommen, ein solcher Versuch muss als wohl berechtigt anerkannt werden. Inwieweit man bei einer solchen Hämorrhagie mehr als das hämorrhagisch zerstörte Stück des Ovarium entfernen muss oder nach Art des *Schroeder*schen Vorganges etwa einen Theil des Ovarium zurücklassen kann, muss im gegebenen Falle der Befund und die allgemeine Lage der Kranken entscheiden.[1]) (Vergl. weiter unten das Capitel über Ovarialresection.)

## 2. Entzündungen des Ovarium.

Die Entzündungen des Ovarium haben wesentlich verschiedene Bedeutung, je nachdem es sich um parenchymatöse (folliculäre) oder interstitielle Processe handelt.

### 1. Oophoritis acuta.

Die häufigste Form acuter Entzündung treffen wir als Folge septischer Infection, sowohl im Wochenbett als ausserhalb desselben. *Slavjansky*[2]) beschreibt die acute Oophoritis als Theilerscheinung der verschiedensten acuten fieberhaften Allgemein- oder Localerkrankungen, auch bei Arsenik- und Phosphorvergiftung, analog den Vorgängen in anderen drüsigen Organen. Ein verhängnissvoller Zusammenhang besteht zwischen der Perimetritis und Peritonitis und der parenchymatösen Form der Oophoritis.

Die interstitielle acute Oophoritis muss stets als ein schwerer Infectionsprocess aufgefasst werden.

Die septische Oophoritis acuta führt durch raschen Zerfall der ergriffenen Gewebstheile eine vollständige Auflösung des

---

[1]) *Boivin & Dugès*, Malad. de l'uterus. 1833, II, S. 566; vergl. auch *Leopold*, Arch. f. Gyn. XIII.

[2]) Archiv f. Gyn. III, S. 183.

Ovarium in einen Abscess herbei, in dem Follikel und Stroma in gleicher Weise zu Grunde gehen. Bei der hohen Lebensgefahr, welche ein bis dahin vorgeschrittener puerperaler Erkrankungsprocess mit sich bringt, erscheint die Möglichkeit einer Heilung auch dieses Zustandes ausserordentlich beschränkt, doch muss man annehmen, dass auch hier unter Abstossung und Resorption der erkrankten Gebilde eine Vernarbung der nicht vollständig zerstörten Theile, eine Heilung eintreten kann, andererseits eine völlige Vernichtung der Follikel.

Das Ovarium wird infiltrirt, schwillt an, um unter gelegentlichen Gefässzerreissungen zu zerfallen, zu schmelzen und vollständig zerstört zu werden. Ueber die Betheiligung der Mikroorganismen sind eingehende Untersuchungen noch nicht bekannt geworden.

Eine besondere Symptomengruppe ergibt sich aus diesem Vorgange bei septischen Wöchnerinnen in der Regel nicht, und es wird immer schwer sein, zu unterscheiden, wie weit der Schmerz mit der allgemeinen Erkrankung des Peritoneum, die dabei niemals fehlt, in Verbindung steht oder mit dem Ovarium allein.[1])

Eine specielle Therapie ist bei dem heutigen Stande der Wochenbettstherapie nicht anzugeben. Die Prognose ist eine absolut schlechte, denn selbst wenn die Kranken diesen Zustand überwinden, so werden sie in der Regel durch die Verödung der Ovarien späterhin vollständig steril.

Ausserhalb des Puerperium führen übermässige und perverse geschlechtliche Reize, Entzündungen der Schleimhaut der Geschlechtsorgane, besonders im Anschlusse an gonorrhoische Infection *(Nöggerath,* Latente Gonorrhoe. 1872) zu acuter Erkrankung der Keimdrüse. Oftmalige Exacerbationen dieser Vorgänge führen zu Reizerscheinungen und Entzündungen auch im Ovarium, dessen durchgreifende Veränderung allerdings nur allmälig, unter oftmaligen Recidiven erfolgt.

Pathologisch-anatomisch ist festzuhalten, dass, entsprechend der Form der Ausbreitung der Erkrankung bei der parenchymatösen Oophoritis, wesentlich die der Oberfläche zunächst liegenden Theile des Ovarium, speciell also die hier liegenden Follikel, in Mitleidenschaft gerathen, während bei den acuten Infectionskrankheiten die kleineren Primordialfollikel häufig zuerst die Spuren der Erkrankung erkennen lassen. Dann trüben sich die Zellen der Membrana granulosa in den Follikeln, diese Zellen selbst und das Ei zerfallen, der Liquor folliculi erscheint molkig getrübt, die Theca folliculi mit ihren Gewebsschichten und Gefässen ist stark injicirt und lässt eine reichliche kleinzellige Infiltration erkennen.

---

[1]) *Kiwisch,* Krankh. d. Wöchnerinnen. I.

Die interstitielle Oophoritis ist als eine reine Bindegewebsentzündung aufzufassen. Das Bindegewebe ist kleinzellig infiltrirt; die Gefässe sind stark ausgedehnt, die Umgebung derselben ist serös durchtränkt. Es kann im weiteren Verlauf zur Bildung von kleinen Eiterherden und Abscessen [1]) kommen. Begreiflicherweise kann dann die Entzündung auch die in das Stroma eingebetteten Follikel ergreifen und so eine allgemeine Zerstörung des Eierstockes herbeiführen. Tritt Heilung ein, so resultirt aus diesen Processen eine narbige Schrumpfung, die oft genug mit vollständiger Verödung des Ovarium einhergeht.

Auch bei diesen Formen acuter Oophoritis ist die Symptomatologie eine relativ dunkle. Heftige Schmerzen sind häufig, ebenso kleinere und grössere Blutergüsse, selten Abscedirungen, die dann auch auf das Allgemeinbefinden eine Reaction ausüben. Meist aber wird durch die begleitende Peritonitis und Perimetritis das ganze Krankheitsbild beherrscht, so dass eine dem erkrankten Ovarium allein zukommende Symptomengruppe nicht isolirt werden kann. Die Ovarialabscesse schrumpfen, der Inhalt dickt ein, das Ganze vernarbt. In anderen Fällen tritt Perforation ein; der Inhalt ergiesst sich in die Bauchhöhle. Einzelne Autoren wollen diesen Abscessen eine besondere Disposition zu Ergüssen in die Blase vindiciren, obwohl nicht recht einzusehen ist, wie durch das Lig. latum hindurch diese Perforation nach der Blase als prädisponirt zu betrachten sein soll.

Eine Diagnose kann nur insoweit gestellt werden, als man bei Peritonitis und Perimetritis auch das Ovarium erkrankt nachweist, dass man es vergrössert, geschwollen, empfindlich findet. In einzelnen Fällen soll die Bildung der Abscesse selbst diagnosticirt worden sein; so wird darauf hingewiesen, dass rasches Wachsthum und starke Empfindlichkeit bei fieberhafter Allgemeinreaction auf die Entwicklung von Ovarialabscessen deuten. Mir selbst ist eine derartige Unterscheidung nicht gelungen, so dass ich therapeutische Vorschläge darauf zu basiren nicht für opportun erachte.

Therapie. Die acute Oophoritis zu behandeln, ist nur insoweit möglich, als man durch energische Blutentziehungen in der Umgebung die entzündliche Reizung hebt, und durch eine energische Antiphlogose und eventuelle Ruhigstellung des Leibes diesen Beschwerden entgegentritt. Eine directe Behandlung etwa durch Punction würde nur bei sehr ausgesprochener Bildung einer erreichbaren Abscesshöhle indicirt erscheinen. Lebenbedrohende Erscheinungen werden auch bei acuter Oophoritis die Laparatomie und Beseitigung aller pathologisch veränderten Theile indiciren. Eine etwa gleichzeitige Peritonitis übt

[1]) *Ch. West,* Diseases of Women. Ed. III. — *Mosler,* Monatschr. f. Geb. XVI, S. 133. — Vergl. *Schröder,* Ed. VII, S. 306.

erfahrungsgemäss auf das Resultat einer solchen Operation keinen so nachtheiligen Einfluss aus, als wie man erwarten könnte. Ja, es tritt augenscheinlich unter dem Einfluss der Laparatomie, vielleicht durch die damit verbundene Application von Antisepticis, in der Regel eine rasche Heilung auch in dem peritonitischen Processe ein.

## II. Oophoritis chronica.

Unter dem Titel „chronische Oophoritis" wird zur Zeit von einer grossen Zahl von Autoren ein Zustand von kleincystischer Follikelentartung mit Wucherung und Sclerose des Stroma, Verdickung der Albuginea, Schrumpfung und Verödung des Parenchym, Gefässerweiterungen und kleinen Hämorrhagien, gelegentlich auch wohl kleinen Abscessen, verstanden. Doch tragen Einige, besonders *Hegar*[1]), noch Bedenken dagegen, diesen Zustand als „Oophoritis chronica" zu bezeichnen. *Nagel*[2]) will den Vorgang nicht als entzündlichen gelten lassen. Er sieht die Ursache in einer vermehrten Flüssigkeitsansammlung in den an sich normalen Follikeln. Das Wesen der Oophoritis chronica fasst er als einen interstitiellen Entzündungsprocess auf, der secundär die Follikel beeinträchtigt und schliesslich vernichtet.

Wenn wir davon absehen, dass diese kleincystische Follikelentartung wirklich nicht ganz selten das Product eines localisirten Entzündungsprocesses ist, so rechtfertigt es einestheils die häufige Intercurrenz entzündlicher Processe bei diesen Zuständen im Ovarium selbst, anderntheils die so ausserordentlich häufige Combination eines solchen Zustandes im Ovarium mit Entzündungsprocessen in der Umgebung, dass man diese Veränderungen als Entzündungsprocess bezeichnet.

Aetiologie. Diese eigenthümliche Erkrankung findet sich unter sehr verschiedenen Voraussetzungen; sie ist nur relativ selten als das Product der acuten Oophoritis anzusehen. Nicht selten sehen wir sie bei schlaffen, schlecht genährten Frauen im Anschluss an ein erstes Wochenbett auftreten, von dem diese Betreffenden sich nur unvollkommen erholt haben. Es besteht dann eine abnorme Schlaffheit der ganzen Beckeneingeweide und eine Neigung zum Herabsinken derselben, zugleich mit Descensus ovarii. In anderen Fällen tritt die chronische Oophoritis bei geschlechtlicher Ueberreizung hervor. Dabei spielt nicht nur der übermässige eheliche Verkehr, sondern nach meinen Beobachtungen ganz entschieden vor allen Dingen die widernatürliche Befriedigung des Geschlechtstriebes eine grosse Rolle. So ist es zu erklären, dass unter den

[1]) Operative Gyn. III, S. 368.
[2]) Archiv f. Gyn. XXXI.

Fällen von chronischer Oophoritis, wie sie in der Literatur berichtet werden, eine so grosse Zahl von ledigen Personen sich befinden, und zwar nicht selten Lehrerinnen und solche Mädchen und Frauen, welche in den verschiedensten Berufsarten ihren Broterwerb suchen. Ein grosses Contingent derartiger Erkrankungen findet sich im Anschluss an die Erkrankung der Genitalschleimhaut durch Gonorrhoe. Die chronische Oophoritis entwickelt sich bei Frauen, die in sehr schleichender Entwicklung chronische Catarrhe, auch ausgesprochen gonorrhoische, gehabt haben, in denen sich dann der Catarrh auf die Tube ausbreitet und auf das Peritoneum und Ovarium übergeht. Ohne dass es immer zu stürmischen Erkrankungen dabei kommt, wird gelegentlich bei zunehmenden Beschwerden das Ovarium entweder eingebettet in Exsudat oder so vergrössert gefunden, dass die Exsudatmassen darum bei der Palpation weniger deutlich bemerkbar sind. *Tilt*[1]) hält die Oophoritis chronica für gelegentlich syphilitischen Ursprungs und betont, dass es nach acuten Exanthemen und rheumatischen Fiebern vorkomme.

*Duncan*[2]) hat diesen Zustand nach Suppressio mensium und Gonorrhoe besonders beobachtet, aber auch nach der Reconvalescenz nach Aborten und nach operativen Eingriffen am Cervix.

Die von *Olshausen*[3]) beobachtete Häufigkeit (12:900) scheint mir nach meinen poliklinischen und privaten Aufzeichnungen erheblich zu gering.

Nicht immer tritt die Erkrankung beiderseitig auf, ja, es gibt Fälle, in welchen das Ovarium der einen Seite zuerst diesen Zustand bietet und längere Zeit in demselben verharrt, dann das Ovarium der anderen Seite erkrankt, nachdem das erste abgeheilt ist, und sich im Verlauf von Jahren das Wechselspiel der Erkrankung oder doch der recidivirenden Reizempfindlichkeit wiederholt und fortsetzt. In anderen Fällen tritt das Uebel von vornherein beiderseitig auf; es besteht nur in der Intensität des Processes in den beiden verschiedenen Seiten ein Unterschied. In wieder anderen Fällen habe ich viele Jahre hindurch das Ovarium der einen Seite relativ gesund neben dem durch Oophoritis chronica erheblich veränderten der anderen Seite gefunden. Kein Alter jenseits der Pubertät und vor abgeschlossener seniler Involution ist frei von diesem Uebel, und mit Rücksicht auf das, was zu Anfang bemerkt wurde, erklärt es sich auch, warum sowohl Ledige als Verheiratete mindestens in gleicher Weise davon befallen werden.

Pathologische Anatomie. Das Ovarium ist meist etwas vergrössert, doch nicht viel über Billardkugelgrösse. Die Oberfläche ist uneben, die Albuginea schwielig verdickt; unter derselben drängen sich

[1]) Diseases of menstr. and ovarian inflammation. London 1880.

[2]) Edinb. med. Journ. 1881, S. 193.

[3]) Die Krankheiten der Ovarien. Ed. II, 1886.

prall gespannte Follikel oder kleine cystomatöse Gebilde und kleine Fibromknoten buckelartig hervor. Auf dem Durchschnitt treten die kleinen cystischen Follikel mit ihrem meist trüben, manchmal colloiden oder blutigen Inhalt hervor. Dazwischen findet sich ein massenhaftes, stellenweise knollig angeordnetes Bindegewebe. Die Follikel sind verdrängt, zum Theil zu Grunde gegangen; die Gefässe erscheinen ektatisch. An anderen Stellen sind sie stark comprimirt durch eine massige, kleinzellige Infiltration des Stromanetzes. Dabei machen sich die narbigen Einziehungen der früher geborstenen Follikel in Form von tiefen Narbeneinziehungen geltend, so dass ein unregelmässiges, fast gelapptes Gebilde daraus entsteht. Gelegentlich sieht man solche Bilder nur auf einen Theil des Ovarium beschränkt, während ein anderer noch augenscheinlich normales Gewebe mit normal functionirenden Follikeln birgt. Die mit diesen Veränderungen im Ovarium verbundene Stauung spricht sich freilich auch in den vielgeschlängelten Venendilatationen in das Ligamentum aus. Diese ganze Art der Veränderung ist ausgezeichnet dadurch, dass sie sich so häufig mit Reizerscheinungen in dem umgebenden Peritoneum verbindet, dass sich also eine Perioophoritis entwickelt. Da kommt es zu ausgedehnten Verwachsungen, durch welche die Oberfläche des Ovarium, ihres Epithels entkleidet, mit ihrer Nachbarschaft in innige Verbindung tritt; da kommt es zu Ueberkleidung des ganzen Ovarium mit Schwielen von ungeheuerer Dicke, durch welche wiederum das Epithel zu Grunde geht, und dann kann es wohl auch unter dem Einflusse solcher Schwielen zur Schrumpfung kommen, und auch diese kann wieder an einzelnen Stellen des Ovarium mehr hervortreten, da, wo die Schwielenbildung und die Vernarbung derselben eine intensivere ist.

Die chronische Oophoritis führt meist zur Vernarbung des Infiltrates im Bindegewebe und Abschnürungen, Verödungen, Rückbildungen der kleinen cystischen Follikel. In anderen Fällen kommt die Entwicklung der cystischen Gebilde nicht zum Stillstand und früher oder später entfaltet sich daraus eine weitere cystische Entwicklung.

Dass chronische Oophoritis auch mit der Bildung einer fast normalen Durchschnittsfläche des Ovarium heilen kann, können wir nicht bezweifeln. Unzweifelhaft ist nach meinem eigenen Material, dass nach lange bestandener chronischer Oophoritis beiderseits endlich Rückbildung und Heilung und zum Schluss auch Conception eintreten kann. Es muss darnach die Erhaltung oder die Restitution von normalen eibereitenden Follikeln angenommen werden und auch eine entsprechende Herstellung der Oberfläche, ohne welche ja die physiologische Dehiscenz und der Eintritt des Eies in die Tube nicht denkbar ist. In anderen Fällen ist die Heilung erst dann vollkommen, wenn durch die mit der Schwielenbildung einhergehende Störung der Ernährung das Ovarium

geschrumpft ist, analog der senilen Involution. Auf diesem Wege sind frühzeitige Involutionen der Genitalien und dann auch frühzeitige Climacterien in nicht wenigen Fällen zu erklären.

Die Symptome der chronischen Oophoritis sind sehr variabel. Nicht selten bestehen sie lediglich in einer Schmerzempfindung, die dann constant an der einen Seite oder bei beiderseitiger Erkrankung an beiden Seiten sich befindet, die als ein dumpfes Wehegefühl ununterbrochen fortdauert und bei gelegentlichen Anstrengungen, bei der Cohabitation, bei erschwerter Defäcation exacerbirt. In anderen Fällen tritt dieser Schmerz in eigenthümlicher Verbindung mit der Menstruation hervor. Er entwickelt sich bis zum Eintritt der Blutungen, ist besonders, wenn die Blutung eine recht reichliche ist, wesentlich erleichtert, ohne indess ganz zu verschwinden und kehrt mehr oder weniger lange nach dem Aufhören der menstrualen Absonderung zurück. Andere Frauen haben nur ein Gefühl des Unbehagens, während wieder andere über ein von Woche zu Woche zunehmendes Gefühl intensiven Schmerzes klagen. Der Schmerz strahlt aus nach dem Kreuz und den Schenkeln, verhindert sie an jeder Bewegung, raubt ihnen den Schlaf und versetzt sie in einen Zustand von Nervosität, aus welchem sich dann allerhand neuralgische Affectionen auch auf Gebieten entwickeln, die abseits von den Genitalien liegen. Eine Gruppe solcher Empfindungen hat *Hegar* sehr treffend als die „Lendenmarkssymptome“ bezeichnet. Sie bestehen in Schmerzen, Uebelkeit, Brechneigung, Appetitlosigkeit, ausstrahlenden Schmerzen in den Beinen, Beschwerden beim Urinlassen und Stuhlgang. In anderen Fällen sind es die Erscheinungen der sogenannten Spinalirritation: Migräne, anderweitige Neuralgien und bei längerer Dauer des Uebels, besonders bei unvollkommener Pflege und namentlich einer ungeeigneten psychischen Diätetik, kommt es zu tiefer Gemüthsverstimmung, so dass diese Kranken ganz ausgesprochen das Bild der Hysterie bieten, ohne dass man von ihnen den Eindruck des hysterisch Uebertriebenen, wie er bei anderen sogenannten hysterischen Frauen hervortritt, empfängt. Gerade diese nervösen Störungen und die daraus sich entwickelnden Neurosen mit Krampfanfällen in den verschiedensten Gebieten bedürfen einer sehr sorgfältigen Controle und eines sehr eingehenden Studium, denn während diese Bilder in sich nicht selten sich vollkommen decken, sehen wir als anatomisches Substrat derselben keineswegs constante Befunde weder in der Grösse noch in der Art der Veränderung im Ovarium. Ebensowenig finden wir derartige Befunde mit Regelmässigkeit selbst dann, wenn diese Symptome, vermöge der Aura, die ihnen vorhergeht, vermöge ihrer Coincidenz mit Functionen des Ovarium und vermöge der eigenthümlichen Möglichkeit, durch mechanische äussere Reize des Ovarium derartige Zustände zu provociren, sich als in wahrscheinlich engstem Zusammenhang mit den Veränderungen

des Ovarium darstellen. Ja, man kommt gelegentlich im Verlauf der Betrachtung solcher Fälle von schweren Neurosen, die mit dem Ovarium und seiner Function in Verbindung stehen, zu dem Entschluss, die Quelle des Uebels im Ovarium zu exstirpiren, obwohl die Veränderungen, welche sich bei der Untersuchung dieses Gebildes schliesslich ergeben, nur geringe zu sein scheinen.

Der Einfluss der chronischen Oophoritis auf die Menstruation ist kein constanter. Nicht selten ist die Menstruation profus; in anderen Fällen wird sie spärlich. Am constantesten noch ist die Wiederkehr heftiger Schmerzen bei der Menstruation, die mit jeder zu nehmenden Phase des Uebels exacerbiren, die sich bei Nachlass der Veränderungen im Ovarium verringern, so dass die Frauen dann eine Zeit lang, selbst Jahre lang, schmerzlos menstruiren, bis eines der so häufigen Recidive des Uebels die Schmerzen auch bei der Menstruation wieder auftreten lässt. [1])

Unter den Symptomen muss man nach alledem diejenigen unterscheiden, welche mit der Veränderung selbst verbunden sind — dieselben sind dann meist gleichmässige und weniger intensive — und diejenigen, welche mit der Menstruation periodisch hervorzutreten pflegen und dann fast typisch anfallsweise exacerbiren. Es wird schwer zu unterscheiden, wie viel von den Symptomen auf die Veränderungen des Ovarium selbst und wie viel auf die so häufige Complication des Leidens mit der Entzündung des umgebenden Peritoneum zu schreiben ist. Eine gewiss seltene Beobachtung hat *Löhlein* [2]) veröffentlicht, der bei einem ganz gesunden Peritoneum geringe, aber doch constante abendliche Fieberbewegungen nachwies, welche erst mit der Entfernung der durch chronische Oophoritis veränderten Ovarien vollständig beseitigt wurden.

Dass die Erkrankung des Ovarium nicht isolirt bleibt und dass sich nicht selten mit einer Perioophoritis auch eine entsprechende Erkrankung der Tube findet, ist bei der Aetiologie des Uebels leicht verständlich. Indem sich die Tube mit ihren Veränderungen um diese durch chronische Oophoritis veränderte Eierstockmasse legt, combiniren sich weitere Symptomengruppen, welche nun die Differenzirung um so schwerer machen, als im Verlauf der Erkrankung eine vollständige, innige Verwachsung und Verschmelzung beider Gebilde eintreten kann, oder besser gesagt, einzutreten pflegt. Nicht selten treten die Erscheinungen der Vereiterung im Ovarium plötzlich hervor, verursachen Fieber, Kräfteverfall und heftige Schmerzen. Unter langdauerndem Siechthum folgt dann wohl auch Genesung, in anderen Fällen kommt es zur Entleerung und Fistelbildung.

Als ein eigenartiges Symptom der chronischen Oophoritis hat

[1]) *Brennicke,* Z. Aetiologie d. Endometr. fung. Archiv f. Gyn. XX u. Berl. klin. Wochenschr. 1884. Vergl. auch *Czempin,* a. a. O.

[2]) Gesellsch. f. Geb. u. Gyn. Mai 1885.

*Charcot*[1]) eine bestimmte Form von Hysterie beschrieben und dafür den Namen der Ovarie angegeben. Die Eigenart der Hysterie, das Widersprechende und Mannigfaltige ihrer Symptome lassen den Einwand von *Schröder* (a. a. O., Discussion zu *L. Landau's* Vortrag, Zeitschr. f. Geb. u. Gyn., X, S. 113) vollberechtigt erscheinen; es handelt sich um cerebrale Leitungsstörungen: die Leitung ist bald verlangsamt, aufgehoben, bald gesteigert. Das von *Charcot* so musterhaft gezeichnete Bild ist eben in dem Punkt unzutreffend, dass es mit der Erkrankung der Ovarien nicht in dem vorausgesetzten Causalnexus steht.

Die Diagnose der chronischen Oophoritis ist lediglich auf eine genaue bimanuelle Palpation zu basiren. Es erscheint unstatthaft, dass man durch die Betastung des Unterleibes und speciell des einen Hypochondrium Erkrankungen des Ovarium nachweisen will. Selbst wenn bei der Steigerung des Druckes das Bild der *Charcot*'schen Ovarie hervortritt, können wir uns doch darüber nicht täuschen, dass die Möglichkeit, durch blossen Druck von aussen auf den Leib einen in der Tiefe des Beckens liegenden Eierstock zu treffen, geradezu ausgeschlossen ist. Nur durch eine sehr sorgfältig ausgeübte bimanuelle Compression kann man hoffen, den Uterus und die übrigen Adnexa von dem Eierstock zu isoliren, eine Aufgabe, die auch dann noch nicht selten schwierig genug erscheint. Die isolirte Betastung ist in hohem Grade erschwert, wenn der Eierstock mit seiner nächsten Nachbarschaft verwachsen ist, so dass er aus derselben, besonders in frühen Stadien, wo noch im Peritoneum Exsudatmassen um den Eierstock sich herumlegen, kaum herauszufühlen ist. Erst wenn durch die Schrumpfung des Exsudates die einzelnen Theile mehr und mehr hervortreten, lässt sich häufig auch der Eierstock besser differenziren. Je geringer die Erkrankung der Nachbarschaft ist und je mehr die Erkrankung des Eierstocks selbst prävalirt, um so mehr wird man hoffen können, auch den Eierstock abzutasten und zu isoliren. Dann fühlt man das Ovarium fast immer vergrössert, rundlich oder längsgestreckt; es fühlt sich derb an und ist meist sehr empfindlich. Man kann das vorn und oben daran liegende Gebilde der Tube deutlich daneben unterscheiden. Nicht selten erscheint das Ovarium mit dem Uterus selbst verbunden und liegt dem Uterus an seiner Kante an oder unter oder über ihm. In anderen Fällen liegt das so vergrösserte Gebilde tief auf dem Boden des *Douglas*'schen Raumes, so dass auch wohl einzelne Autoren das ganze Uebel auf die Dislocation des Ovarium zurückgeführt haben.

Je mehr sich der Eierstock zurückbildet, um so intensiver erscheint seine Masse verhärtet. Man kann manchmal einzelne cystische Theile durchfühlen, die wie pralle, bis zu Haselnussgrösse ausgedehnte Blasen

[1]) Vergl. *L. Landau*, Gesellsch. f. Geb. u. Gyn. Berlin, 12. Januar 1883. — Berl. klin. Wochenschr. 1883, Nr. 26.

in der Masse des Ovarium sich unterscheiden lassen. Selbst ein solcher Befund, und wäre er noch so deutlich zu erheben, wird uns nur in Verbindung mit der klinischen Beobachtung zu der Diagnose „chronische Oophoritis“ berechtigen.

Die Prognose der chronischen Oophoritis ist quoad restitutionem completam nicht gerade günstig, besser aber, wenn man nur das Erlöschen der Beschwerden, eventuell mit Sterilität und frühzeitiger Cessation, in's Auge fasst.

Es ist nicht zu bezweifeln, dass die chronische Oophoritis unter günstigen äusseren Verhältnissen und entsprechender Behandlung sich vollständig zurückbilden kann. In anderen Fällen nehmen die Beschwerden derartig zu, dass jede Therapie scheitert; dann kann schliesslich nur die Entfernung der Quelle des Uebels, also die Exstirpation des durch chronische Oophoritis veränderten Gebildes Heilung bringen.

Die Therapie der chronischen Oophoritis besteht wesentlich in energischen Blutentziehungen, sei es vom Uterus oder von den Bauchdecken aus, in der gelegentlichen Application von Eisblasen, von Hautreizen in Form von Sinapismen und Vesicantien, in energischen Abführmitteln, entsprechender Behandlung uteriner Catarrhe und sonstiger Uteruserkrankungen. Sobald die subacuten Erscheinungen nachlassen, sind vaginale Injectionen von 50° heissem Wasser, Eingiessungen in den Mastdarm von immer mehr abgekühlten und immer grösseren Wassermengen zu empfehlen, ferner der Gebrauch von Jodpräparaten, von Moorumschlägen, unter Umständen auch Einreibungen von grauer Salbe. Im Stadium der Rückbildung wird der Gebrauch der Bäder von Kreuznach, der Moorbäder in Franzensbad und wo immer sonst, sowie der Gebrauch von Tölz und Hall in Oberösterreich ganz besonders anempfohlen. Eine wesentliche Voraussetzung für die Heilung ist geschlechtliche Ruhe und Pflege bei entsprechender allgemeiner Abwartung. Anfangs ist jede körperliche Anstrengung fern zu halten und nur allmälig die Rückkehr zu den täglichen Beschäftigungen einzuleiten. Von dem Gebrauch von inneren Mitteln, selbst den Jod- oder den bekannten Chlor-Goldpräparaten, habe ich einen nennenswerthen Erfolg nicht gesehen. Allerdings ist meine Erfahrung bezüglich der letzteren gering, da alle meine damit behandelten Patienten zu früh derartige Magenstörungen bekamen, als dass eine Fortsetzung dieser Medication ausführbar war. Abscessbildung und das durch sie verursachte Siechthum drängen zur Exstirpation der meist ohnehin functionsunfähig gewordenen Ovarien.

Die Operation ist von *Hegar* zuerst in ausgiebiger Weise geübt worden. Ich selbst habe mich sehr frühzeitig dieser Indication angeschlossen. Unter Anderen später auch *Gusserow*.[1])

Die Operation wird in der Regel durch die Verwachsungen der

[1]) Charité-Annalen. IX.

Keimdrüse erschwert. Der erkrankte Eierstock ist häufig nicht in einem Stück auszulösen. Bei Abscessbildung kann man versuchen, den Eiter vor der Ausschälung des Ovarium durch Aspiration zu entleeren.

Die Erkrankung ist so häufig in beiden Ovarien gleichzeitig anzutreffen, dass *L. Tait* u. A. empfehlen, stets beide zugleich zu entfernen. Ich muss dagegen bemerken, dass ich doch nicht so ganz selten das eine Ovarium völlig gesund oder unerheblich erkrankt gefunden habe bei Zerstörung des anderen durch Oophoritis chronica. Dann erscheint es doch dringend geboten bei allen Personen, welche sich noch im geschlechtsreifen Alter befinden, den Versuch zu machen, mit dieser anscheinend noch gesunden Keimdrüse den Kranken die Ovulation, respective Fortdauer der Menstruation, zu erhalten. (Vergl. weiter unten.)

Ovarialhämatome haben, wie eben angedeutet, meist eine sehr zarte Hülle, so dass sie bei dem Versuch der Ausschälung bersten. Dergleichen sieht man bei den Ovarialabscessen. Die Vereiterung der Follikel ist dabei klinisch auffallend weniger folgenschwer als die Abscesse des interfolliculären Bindegewebes. Jene, von aussen nach dem Hilus zu sich ausbreitenden Zerstörungen haben meist weniger entwicklungsfähige Keime in ihrem Eiter als diese, welche vom Hilus aus die Keimdrüse zerstören und ihre Keime von den Lymphbahnen, respective Spaltraum und Gefässen des Ligamentum latum erhalten.[1])

Die Gesammtzahl meiner Operationen wegen Ooph. chr. beträgt 233. Davon waren 93 doppelseitig, so dass beide Keimdrüsen entfernt werden mussten. Meine eigenen Fälle waren alle durch Perioophoritis complicirt.

Sind mehr oder weniger ausgedehnte Abschnitte des Ovarium intact, so kann ebenso wie bei den Neubildungen, dieser Rest, Ovulation und Menstruation, in normaler Weise fortbestehen. Für diese Fälle ist der Versuch gerechtfertigt, durch eine Excision des erkrankten Theiles den Rest des normalen zu erhalten. (Siehe weiter unten.)

Ueber das Geschick der beider Ovarien beraubten Patienten soll weiter unten berichtet werden.

Wenn man bei chronischer Oophoritis schliesslich in der Exstirpation dieser Gebilde die Lösung des Uebels findet, so kann man dabei füglich nach dem vorher Gesagten nicht mit *Battey*[2]) von „Normal Ovariotomy“ sprechen, denn normale Eierstöcke werden entsprechend dieser Indication eben nicht entfernt. *Hegar*[3]) hat sicher mit vollem Recht hervorgehoben, dass das Vorhandensein eines krankhaften Processes im Ovarium die Voraussetzung der Castration bei Neurosen und den verwandten Erscheinungen sein müsse. Diese Fälle gehören aber eben des-

[1]) Ueber analoge Beobachtungen wusste *Schäffer*, Gesellsch. f. Geb. u. Gyn., zu berichten.

[2]) Atlanta med. and surgic. Journ. 1872.

[3]) Der Zusammenhang u. s. w. 1885.

wegen zu der Ovariotomie, nicht unter das Capitel der Castration als solcher, welche, wie weiter unten auseinanderzusetzen ist, die Unterdrückung der Menstruation und Ovulation durch die Entfernung beider Keimdrüsen bedeutet. Die Ovariotomie hat in solchen Fällen keine ungünstigere Prognose als sonst.

### 3. Neubildungen des Ovarium.

Die Neubildungen des Ovarium müssen, je nachdem sie von den anatomischen Bestandtheilen des Eierstockes ausgehen, von einander unterschieden werden.[1]) Demnach sind zu unterscheiden:

I. Die Neubildungen des Ovarialgewebes selbst.

*a)* Neubildungen der Follikel, also im Typus des Hydrops folliculi.

*b)* Neubildungen der Drüsen des Ovarium, als deren Typus das Cystom genannt werden muss.

II. Die durch die Entwicklung von Resten embryonaler Anlagen entstandenen Neubildungen, die Dermoidgeschwülste.

III. Die durch die Entartung des interstitiellen Gewebes entstandenen Formen, Fibrome, Carcinome und Sarcome.

Die Aetiologie der Neubildungen der Keimdrüse ist auch heute noch nicht aufgeklärt. Soweit der *Graaf*'sche Follikel betheiligt ist, muss man bei gewissen Formen der Neubildung auf die Retentionscysten zurückgehen. Für die eigentlichen Neubildungen, zu denen die Keimdrüse übrigens in ungewöhnlicher Weise disponirt ist, bleibt der ätiologische Zusammenhang umso zweifelhafter, als wir die Anfänge der häufigsten Form der Erkrankung der cystischen Entartung, oft schon bei Neugeborenen oder in frühem Lebensalter beobachten; ja, es ist zur Zeit kaum mehr zweifelhaft, dass die Geschwulstbildungen in ihren ersten Anfängen in die Zeit der Entwicklung der *Pflüger*'schen Schläuche und der Follikel fallen. Sie sind also in gewissem Sinne als angeboren zu betrachten. Dabei kommt in Betracht, dass die Uranlage der Genitalien eine Mitbetheiligung auch des oberen Keimblattes nicht aus-

---

[1]) *Röderer,* Progr. d'hydrope ovarii. Göttingen 1762. — *Hodgkin,* Med.-chir. Tr. XV. — *Frerichs,* Göttinger Studien. 1847. Abth. 1. — *Virchow,* Das Eierstockscolloid. Verhandlungen d. Gesellsch. f. Geb. Berlin 1848, III; Wiener med. Wochenschr. 1856, Nr. 12 und Onkologie, I. Deutsche Klinik. 1859, S. 169. — *E. Martin,* Die Eierstockwassersucht. Jena 1852. — *Backer Brown,* On ovarian dropsy. London 1872. — *Spencer Wells,* On ovarian and uterin tumors. London 1882, Ed. III. — *Peaslee,* Ovarian tumors. New-York 1872. — *Atlee,* General and different. diagnos. Philadelphia 1873. — *Gallez,* Hist. des kryst. de l'ovaire. Bruxelles 1873. — *Köberlé,* Mal. des ovaires. XXV; Dict. de méd. et de chir. prat. 1878. — *Olshausen* und *Schröder,* a. a. O.

schliessen lässt und dass dementsprechend auch Derivate dieses oberen Keimblattes, die bei der Bildung des Ovarium selbst physiologisch nicht verbraucht werden, also Bildungen der äusseren Haut, und andererseits Theile des mittleren Keimblattes sich geltend machen.

*Flaischlen* hat (Zeitschr. f. Geb. u. Gyn. VI, S. 127) es wahrscheinlich gemacht, dass das Plattenepithel der Dermoide und ihre sonstigen Bestandtheile von den Drüsenzellen der *Pflüger*'schen Schläuche abstammt.

*Waldeyer* und mit ihm *Nagel*, der neueste Durchforscher dieses Gebietes (Arch. f. Gyn., XXXI), fasst die vielfach gefundenen Epitheleinsenkungen als Abschnürungen des Oberflächenepithels auf, die das Ergebniss entzündlicher Vorgänge sind.

*Scanzoni*[1]) will Ovarientumoren bei früher chlorotischen Individuen beobachtet haben, wobei die Amenorrhoen der Chlorotischen mit einer unvollkommenen Ruptur der Follikel eine Rolle spielen sollen, ein Umstand, der doch höchstens die Entstehung des Hydrops der *Graaf*'schen Follikel, nicht aber die Cystome erklären könnte. Nach den grossen Zusammenstellungen von *Olshausen* (a. a. O.) aus dem Material von *Peaslee, Spencer Wells, Köberlé* und *Clay* waren unter 966 an Ovarientumoren Erkrankten 32 unter 20 Jahren, 266 zwischen 20 und 30, 298 zwischen 30 und 40, 213 zwischen 40 und 50, 157 über 50 Jahre.

Die Cystome finden sich in jedem Lebensalter, bei Kindern von 15 Monaten, bei Frauen über 80 Jahre. Der Geschlechtsgenuss hat augenscheinlich keinen bestimmten Einfluss. Nach *Scanzoni* erscheinen doppelseitige Erkrankungen verhältnissmässig häufig, wie 49:50. Aber gewiss betont *Schröder* (a. a. O.) mit Recht, dass diese Erhebungen von *Scanzoni* sich mit den diesem anatomischen Factum gegenüberstehenden Behauptungen der Ovariotomisten, welche, wie *Spencer Wells*, unter 500 Ovariotomien nur 25mal beide Eierstöcke entfernt haben, dahin vereinigen, dass die Fälle sehr häufig sind, in denen auch das andere Ovarium nicht ganz gesund ist, so dass sich andere Erkrankungen oder cystomatöse Degenerationen *Graaf*'scher Follikel vorfinden, dass aber die gleichzeitige Entartung beider Ovarien zu grossen Cystomen und auch die Entwicklung der letzteren im zweiten Ovarium nach Exstirpation des ersten entschieden nicht gerade häufig vorkommt, eine Thatsache, welche schon dadurch ihre Bestätigung findet, dass auch bei *Scanzoni's* Zusammenstellungen unter den 99 Fällen nur 4 waren, in denen auf beiden Seiten Cysten von mindestens Hühnereigrösse sich fanden (*Schröder*, S. 370).

Bezüglich der Classification der Neubildungen des Ovarialparen-

[1]) *Scanzoni*, Beitr. z. Geb. u. Gyn. V.

chym sind die *Waldeyer*'schen Untersuchungen[1]) über die Eierstockcystome massgebend geworden.

I. Der Hydrops folliculi führt zu der Entwicklung meist nicht sehr ausgedehnter Gebilde. Die hydropischen Säcke, welche bei Neugeborenen mehr im Centrum liegen, drängen sich nach der Oberfläche des Ovarium. Sie treten unter derselben als Knoten hervor und können, indem sich mehrere Follikel gleichzeitig hydropisch verändern, auch mehrkammerige Ovarialgeschwülste darstellen. Der Hydrops folliculi ist eine Retentionsbildung, welche durch die Unmöglichkeit der natürlichen Entleerung des hydropischen Sackes, z. B. bei Behinderung der Ruptur, wie durch peritonitische Schwielen oder dem Ovarium anliegende Nachbargebilde entsteht. Nach einzelnen Beobachtungen kann auch aus geborstenen Follikeln, aus dem Corpus luteum, eine solche Retentionscyste sich entwickeln. Aber auch vorzeitige, übermässige Liquor folliculi-Bildung kann zum Hydrops führen.

Die Wand einfacher folliculärer Gebilde, also hydropischer Follikel, enthält reichliche, vielfach untereinander netzartig verbundene Bindegewebszüge und trägt auf der Innenfläche ein niedriges Epithel, während sie nach aussen zunächst von dem Epithel des Ovarium überzogen wird, dann aber bei weiterer Entfaltung desselben durch die zunehmende Ausdehnung des Follikels, ein niedriges Cylinderepithel trägt. Durch diese Wandungen ziehen sich zahlreiche grosse Gefässe. Drüsige Ausstülpungen oder papilläre Wucherungen finden sich in der Wand nicht, es sei denn, dass die Follikel cystisch entartet wären. In diesen Follikeln hat zuerst *Rokitansky* (a. a. O.), später auch Andere[2]) wohlerhaltene oder in Schrumpfung übergegangene Spuren des Eies des betreffenden Follikels gefunden. *Nagel* (a. a. O.) will diese Fälle mit erhaltenem Ei als grosse Follikel ansehen und nur dann einen Hydrops folliculi zugeben, wenn Ei und Follikelepithel zu Grunde gegangen sind.[3])

Die hydropischen *Graaf*'schen Follikel erreichen nur selten eine erheblichere Grösse. Sie sind meist faustgross, aber man hat auch bis zu mannskopfgrosse Tumoren dieser Art beobachtet. Sie zeichnen sich dadurch aus, dass sie alle in der Anlage unilocular sind. Ihr Inhalt ist rein serös und hat eine viel geringere Tendenz zu Ausscheidungen. Er enthält wenig Albumin, kein Paralbumin. Diese Hydropsie soll nach einmaliger Entleerung zu einer spontanen Rückbildung und Ausheilung der Geschwulst disponiren.

---

[1]) *Waldeyer,* Arch. f. Gyn. 1872, 1.

[2]) *Webb* and *Ritchie,* Contribution to assist the study of ovarian physiology and pathology. London 1865.

[3]) Vergl. auch *Schottländer,* Gesellsch. f. Geb. u. Gyn. 13. Mai 1892. — Zeitschr. f. Geb. u. Gyn. XXIV.

II. Die Cystome des Ovarium sind als Adenome aufzufassen, mit ausgesprochen epithelialem Charakter. Sie entwickeln sich aus der Drüsensubstanz, und zwar theilweise aus dem bindegewebigen Stroma, theilweise aus dem Drüsenepithel. Zu welcher Lebenszeit diese Umwandlung erfolgt, ist nicht mit Sicherheit festzustellen, wahrscheinlich noch in früher Jugend. Die Cysten entstehen durch die centrale Erweichung solcher Drüsenschläuche, während durch die Entwicklung von Einsenkungen in der Wand, welche mit Epithel ausgekleidet sind, Tochtercysten sich bilden. Derartige Processe können sich isolirt entwickeln; es können mehrere Herde nebeneinander in demselben Ovarium bestehen. In Folge der Zunahme des Inhaltes und des Druckes können die Cystenwandungen dann bersten, so dass die nebeneinander liegenden Cystenräume confluiren, so dass schliesslich ein einziger grosser unilocularer Sack entsteht. Nach *Waldeyer* sollen die unilocularen Säcke immer auf diese Weise entstehen, und die oft nur angedeuteten Spuren von trabeculärer Bildung an der Wand dieser grossen Säcke auf diese Entstehungsart hinweisen. Die Cysten können sich dann, indem sie sich weiter entwickeln, unter die Oberfläche des Ovarium hindrängen, bersten und ihren Inhalt in die Bauchhöhle entleeren. Die Cyste selbst kann veröden, selbst wenn sie durch einen Nachschub neuer Cystenbildung eine Zeit lang weiter gewuchert ist.

Die Cysten verändern sich in ihrer weiteren Entwicklung nach zwei scharf zu trennenden Richtungen. Indem sich Drüsenausstülpungen in die Wand hinein weiter und weiter entwickeln, entsteht das Cystoma proliferum glandulare. Wuchert das Bindegewebe, drängt es sich in der Form von Bindegewebsschlingen mit Epithel bedeckt in das Innere der Cysten oder nach aussen hin, so entsteht das Cystoma proliferum papillare. Die Grundlage des letzteren als die einer bindegewebigen Wucherung ist natürlich eine viel derbere. Die Bindegewebswucherungen treten warzenähnlich auf die innere Oberfläche hervor und können hier in grosser Entfernung von einander stehen, während sie in anderen Fällen dicht nebeneinander gedrängt zu grösseren Geschwülsten sich vereinigen und schliesslich wohl auch den ganzen Innenraum der Cyste einnehmen. Die Papillome haben ebenso wie die anderen cystischen Eierstocksgeschwülste eine bedenkliche Neigung zu maligner Entartung.

Beide Formen der Cystome kommen an ein und demselben Eierstock zur Entwicklung. So entstehen jene Mischformen der Ovarialtumoren, welche oft kaum zu enträthseln sind.[1])

[1]) *Friedländer*, Beitr. zur Anatomie der Cystovarien. D. i. Strassburg 1876. — *Marchand*, Beitr. zur Kenntniss der Ovarientumoren. Halle 1879. — *Coblenz*, *Virchow's* Archiv, LXXXII und LXXXIV, und Zeitschr. f. Geb. u. Gyn. 1882, VII. — *Flaischlen*, Zeitschr. f. Geb. u. Gyn. VI u. VII. — *Rokitansky*, Lehrb. III, S. 48.

Die Verschiedenartigkeit im Volumen und in der Consistenz der Geschwülste gehört zu ihren hervorragendsten charakteristischen Eigenthümlichkeiten. Meist wachsen sie in die freie Bauchhöhle. Das Princip dieser Wandung hängt von der Configuration des Lig. latum ab.[1] Immer bleibt ihre Basis das Lig. latum und gerade an dieser Stelle zeigen sie eine eigenthümliche Vielgestaltigkeit der Bildung. Nur selten bleibt bei grösseren Geschwülsten das Lig. latum unverändert, ganz abgesehen von der Vermehrung der hier sich entwickelnden Gefässe. Mit dem Lig. latum nimmt das Lig. ovarii und in der Regel auch die Tube an der Entfaltung der Geschwülste Theil. Es kann vorkommen, dass die Basis allein als Insertionsstelle der Geschwulst an dem Lig. latum dient; in der Regel ist aber das Ligament gewaltig ausgedehnt. Das Ovarium entwickelt sich an seiner Basis zwischen die Blätter des Lig. latum, und kommt es nicht ganz selten unter Entfaltung der beiden Blätter des Ligamentes bis unter die Tube zu liegen. Die Tube wird bis zum Vielfachen ihrer normalen Länge ausgedehnt; die Fimbrien verlieren sich flach an der Geschwulstoberfläche. Oben S. 386 ist ausgeführt, dass auch Verwachsungen derart sich entwickeln, dass entweder Tube und Ovarium zu einem Ganzen verschmelzen — Tuboovarialtumor —, oder dass Lumen der Tube und Ovarialcystenhohlraum confluiren — Ovarialtuba.[2] Diese Tuboovarialsäcke können zu einer ständigen Communication des Ovarialcystom mit der Tube und der Uterushöhle führen, so dass sich der Eierstockinhalt von Zeit zu Zeit durch die Tube nach aussen ergiesst. In anderen Fällen findet man zwei deutlich von einander zu trennende Falten in der Stielbildung, welche sich nach dem Uterus hinziehen, deren eine aus der Tube besteht, während die andere aus dem Lig. ovarii gebildet wird und lateralwärts das gewaltig ausgedehnte Lig. infundibulo-pelvicum sich zu einem scharfkantigen Band entwickelt. Die Längsentwicklung des Stieles ist eine ungemein schwankende. Sie gedeiht bis zu aussergewöhnlichen Formen, während andererseits mehr eine Massenentwicklung eintritt, oder aber durch die Verwachsungen der Oberfläche der Geschwülste mit anderweitigen Organen oder endlich durch Torsion des Stieles mannigfaltige Veränderungen bedingt werden, auf die ich später einzugehen habe.[3]

In der Regel haben die einfachen Geschwülste grosse Gefässe, Aeste der Art. sperm., welche durch die Basis des Ovarium in die Geschwulstmasse eintreten.

---

[1] *A. W. Freund,* a. a. O. Vergl. auch *Salin,* Centralbl. f. Gyn. 1891, S. 711.

[2] *Blasius,* De hydrope profluente. Halle 1834. Die weitere Literatur siehe bei *Burnier,* Zeitschr. f. Geb. u. Gyn. V, S. 357, und VI, S. 87. (Vergl. auch unter Tubenerkrankung oben S. 386).

[3] *Werth,* Archiv f. Gyn. XV, S. 412.

Die Geschwülste selbst bekommen durch die relativ beschränkte Ausdehnung ihrer Basis eine grosse Beweglichkeit, besonders in ihrer Beziehung nach oben, in die grosse Bauchhöhle hin.

Die Wandungen der Geschwülste bestehen aus mehr oder weniger dicken Bindegewebsschichten, welche Gefässe in sehr schwankender Zahl und Entwicklung enthalten. Die innere Oberfläche der glandulären Cystome ist von einem niederen einschichtigen Cylinderepithel bedeckt; aussen trägt die Geschwulstwand ein zartes, niederes Epithel, soweit nicht das Peritoneum oder Exsudatschwielen die Masse bedecken. In diese Wandungen erstrecken sich massenhafte drüsige Ausstülpungen, welche die Innenfläche entsprechend vergrössern und zu der Füllung dieses grossen Raumes wesentlich beitragen. Bei papillären Geschwülsten treten aus der inneren Oberfläche warzenähnliche Gebilde hervor, die gelegentlich auch Flimmerepithel tragen und eine bindegewebige, stark vascularisirte Unterlage besitzen. Indem sie sich dendritisch ausbreiten, können sie sich bis zu der Ausfüllung des ganzen Innenraumes entwickeln. Eben solche Papillen können, gerade so wie die sich blasig auftreibenden Enden der Drüsen, unter der äusseren Oberfläche der Geschwulst sich entwickeln und hier Buckel und Hervorragungen, warzige Ausstülpungen und vielgestaltige Knollen erzeugen.

Der Inhalt der Cystome ist ein ausserordentlich variabler. Bald beträgt er wenige Gramm freie Flüssigkeit, bald viele Liter. Ich selbst habe in einem Falle drei grosse Kücheneimer voll Flüssigkeit entleert. Dieser Inhalt ist meist leicht flüssig, schäumt bei der Entleerung, hat eine eigenthümlich colloide Beschaffenheit, färbt die Wäsche, steift sie, ist durchsichtig, von neutralem, fadem Geschmack, niedrigem specifischen Gewicht, grünlich-gelber Farbe, mit Nuancirungen nach beiden Seiten und in dieser Farbe abhängig von Beimischungen, besonders von Blut. In der Masse schwimmen zahlreiche verfettete Epithelien; massenhafte Gerinnungsproducte trüben den ganzen Inhalt. In Wolken oder dichten Niederschlägen bedecken sie die Wandungen. Das specifische Gewicht schwankt zwischen 1010 und 1025, die festen Bestandtheile zwischen 50 und 100‰. Die ausführlichsten Untersuchungen über die Zusammensetzung sind von *Eichwald* gegeben, dessen Scala auch heute noch für alle diese Fälle massgebend ist. [1])

Unter den Bestandtheilen der Flüssigkeit hat seinerzeit besonders *Spiegelberg* [2]) grosses Gewicht auf den eigenthümlichen Eiweisskörper gelegt, den er als Paralbumin bezeichnet hat. Dieses Paralbumin geht in Albuminpepton über und verliert auf dem Wege dieses Ueber-

[1]) *Eichwald,* Colloidentartung der Eierstöcke. Würzburger med. Zeitschr. 1864, V, S. 270.

[2]) Archiv f. Gyn. I, S. 64.

ganges die Eigenschaft, beim Erhitzen zu coaguliren. Ganz allmälig soll dann die Fähigkeit, durch Mineralsäuren gefällt zu werden, verloren gehen und dann Metalbumin und Albuminpepton sich entwickeln. Ich habe eine grosse Anzahl von unzweifelhaften Ovarialflüssigkeiten unter Beirath von *R. Biedermann* einer genauen Untersuchung unterzogen und dabei, wie auch Andere, festgestellt, dass die einzelnen Albuminformen so wenig constant sind, dass man ein Resultat, welches für die Diagnose eines Ovarialtumor verwendet werden könnte, nicht findet. Schon *Spiegelberg* selbst hat darauf hingewiesen [1]), dass sich gelegentlich das Paralbumin nicht findet, und er wollte in dem Fehlen des Paralbumins in der Flüssigkeit ein Zeichen der beginnenden regressiven Metamorphose der betreffenden Ovarialgeschwülste erkennen. Auch hierfür sind meine eigenen chemischen Untersuchungen nur von negativem Erfolge begleitet gewesen, so dass ich diese ganze Paralbuminprobe als eine sichere nicht anerkennen kann.

Unter dem Mikroskop findet sich in der Ovarialflüssigkeit eine Masse epithelialer Zellen, oft verfettet, zerfallen oder colloid entartet, daneben massenhafter Detritus, Körnchenzellen, Blutkörperchen, Pigmentschollen als Residuen früherer Blutungen in die Cysten und Cholestearin in den bekannten rhombischen Tafeln. [2])

Die Flüssigkeit ist als das Product der Drüsen der Cystome anzusehen. Sie füllen sich bei rascher Vermehrung der secernirenden Körper manchmal mit stetem, gewaltig anwachsenden Inhaltsdruck, der dann die Zwischenräume zwischen den einzelnen Cysten oder auch den einzelnen Follikeln zum Bersten bringt und auch wohl gelegentlich die äussere Hülle sprengen kann. Dann kommt es wohl vor, dass sich Nachschübe der Secretionen stossweise entwickeln und andererseits auch Stillstand in der Absonderung eintritt.

Bezüglich der Entwicklungsgeschichte der Cystome muss zunächst festgehalten werden, dass man die Mehrzahl derselben als angeboren anzusehen hat. Ausnahmsweise nur dürften die ersten Entwicklungsstadien cystomatöser Entartung der Ovarien in späteren Lebensaltern zu constatiren sein. In der Mehrzahl der Fälle wachsen die Geschwülste aus dem kleinen Becken heraus, nachdem sie dasselbe nur eben angefüllt haben. Dieser Weg wird ihnen bei weiterer Ent-

---

[1]) A. a. O. Vergl. auch *Pfannenstiel,* Archiv f. Gyn. XXXVIII, S. 407.

[2]) *Fontenelle,* Analyse de quelques substances contenues dans les ovaires. Arch. gén. de méd. 1824, XV. — *Méhu,* Ibid. 1859, XIV. — *Atlee,* Diagnos. of ovarian tumors. — *Spencer Wells,* a. a. O. — *Waldeyer,* Archiv f. Gyn. I, S. 266. — *Spiegelberg,* Monatsschr. f. Geb., S. 34; Archiv f. Gyn., III, S. 271; *Volkmann*'sche Samml. klin. Vortr. Nr. 55. — *Huppert,* Ueber den Nachweis der Paralbuminurie. Prager med. Wochenschr. 1876, 17. — *Foulis,* Edinb. med. Journ. Aug. 1875, S. 169. — *Knowsley Thornton,* Med. Times and Gaz. April 1875 und May 1876.

wicklung durch die nach oben sich trichterförmig öffnende Configuration des Beckens vorgeschrieben. Nur bei der angeborenen intraligamentären Entwicklung der Basis der Geschwulst entwickeln sich die Geschwülste gleichzeitig in die Bauchhöhle und unter die Blätter des Lig. latum.[1]) Die Geschwülste füllen dann hier unter Abhebung des Peritoneum den ganzen Beckenraum aus und wachsen, wie auch ich relativ häufig beobachtet habe, besonders unter das Cöcum oder unter die kurze Basis des S. romanum. In nur sehr seltenen Fällen entwickeln sich die Geschwülste nach vorne, so dass sie in die Nähe der Blase gelangen, während auch Entwicklung zwischen Mastdarm und Scheide, wie ein *Olshausen*'scher Fall zeigt, beobachtet worden sind. Nur wenige Geschwülste entwickeln sich gleichzeitig intraligamentär und frei in die Bauchhöhle. An diesen hebt sich die peritoneale Insertion wie eine Halskrause ab. In zwei von mir beobachteten Fällen fand sich eine deutliche Einschnürung in dem über mannskopfgrossen Geschwulstkörper an der Stelle, wo derselbe aus der peritonealen Umhüllung frei in die Bauchhöhle emporragte.

Auf ihrem Wege durch die Bauchhöhle kommen die Geschwülste naturgemäss mit allen dort liegenden Gebilden in Berührung. Sie können lange Zeit vollkommen frei neben denselben liegen. Solche vollständig freie Geschwülste scheinen indess nicht die Mehrheit zu bilden; wenn ich wenigstens nach meinen eigenen Erfahrungen urtheilen darf, so ist die Zahl der Fälle, in welchen gar keine Verwachsungen der Geschwulst mit der Nachbarschaft bestehen, kleiner als die derjenigen, in welchen sich die verschiedenartigsten und ausgedehntesten Verklebungen finden.

Diese Verbindungen entwickeln sich zwischen der Oberfläche des Tumors und dem Peritoneum parietale, besonders häufig aber mit dem visceralen Blatte desselben, sei es mit der Serosa des Darmrohrs, sei es mit der des Mesenterium. Die Verwachsungen sind bald als einfache Verklebungen durch Verdrängung der sie bedeckenden Flüssigkeitsschicht entstanden zu denken, bald sind sie unter entzündlicher Röthung der einander anliegenden Flächen zu inniger Vereinigung gediehen. Zahllose Gefässe von oft ganz ausserordentlichem Caliber ziehen zwischen dem Tumor und der betreffenden Verwachsungswand hin, ja sie können in der Folge, wenn gelegentlich die freie Circulation im Stiel unterbrochen wird, die Ernährung der Geschwulst übernehmen *(Hofmeier)*.[2]) Bei weiterer Ausdehnung der Geschwulst kann es zu Verwachsungen mit der Leber und mit jedem scheinbar noch so ent-

[1]) *Freund*, Berl. klin. Wochenschr. 1878, Nr. 28, S. 418. — *Kaltenbach*, Zeitschr. f. Geb. u. Frauenkh. 1876, S. 537. — *H. W. Freund*. Samml. klin. Vorträge. 361. — *Küstner*, Centralbl. f. Gyn. 1891, S. 209.

[2]) *Hofmeier*, Zeitschr. f. Geb. u. Gyn. V.

fernt liegenden Organ in der Bauchhöhle kommen; überall vermögen sich diese Verbindungen so innig zu gestalten, dass es Mühe macht, die Grenze zwischen beiden zu bestimmen. Schliesslich können sich die Verwachsungen über die ganze Oberfläche der Geschwulst ausbreiten, welche dadurch fast mit allen Organen der Bauchhöhle gleichzeitig in die innigste Gefässcommunication tritt.

Während die Tumoroberfläche diese Art von Veränderungen eingeht, bleibt die Masse der Geschwulst in sich selbst keineswegs unverändert.[1]) Unter diesen Veränderungen sind nicht blos die vorher genannten Umbildungsprocesse zu verstehen, die sich in der Flüssigkeit selbst entwickeln.

Es kommt nicht selten zu Blutungen in die Cystensäcke. Das Blut ergiesst sich dann in einzelne kleinere Räume, es kann aber auch ganz grosse Cysten vollständig ausfüllen. Solche Blutungen entwickeln sich oft schon bei geringfügigen Erschütterungen des ganzen Leibes und dadurch bedingten Continuitätstrennungen und Stieltorsionen, oder durch die Arrosion von Gefässen bei dem Zerfall der Cystenzwischenwandungen oder aber auch bei directen Verletzungen, Punctionen u. s. w. Ein derartiger Bluterguss bedingt dann alle Erscheinungen der inneren Blutung und bedrohlichen Anämie, er kann aber auch zu einer raschen Zersetzung den Anstoss geben, so dass die Patienten, wenn sie nicht alsbald anämisch sterben, im weiteren Verlauf unter dem Einfluss dieser Zersetzung zu Grunde gehen.

Der so veränderte oder unveränderte Geschwulstinhalt kann durch Berstung der Höhle nach aussen, d. h. in die Bauchhöhle oder in solche mit der Geschwulst verwachsene Organe, entleert werden. Ist der Sack monoloculär oder nur von wenigen Cystenräumen gebildet, so kann mit der Berstung eine Art Heilung verbunden sein, da die durch die Berstung entleerte Flüssigkeit meist von dem Peritoneum ungewöhnlich rasch resorbirt wird.

In einem mir bekannten Falle erfolgte die Resorption, nachdem am Spätabend die Berstung eingetreten war, bis zum frühen Morgen; dann trat ein heftiger Harndrang auf; es wurden mehrere Nachtgeschirre eines eigenthümlich hellen, wenig riechenden Urins entleert, der leider nicht zu einer speciellen Untersuchung gekommen ist.

Eine andere hatte in langen Zwischenräumen die Berstung 4mal durchgemacht. Nach kurzer Erleichterung trat dann heftiges Erbrechen und Diarrhoe ein, welche die Kranke auf das Aeusserste schwächten. Dann schwoll der Tumor ab. Nach unregelmässig langen Intervallen von Euphorie wiederholte sich dieselbe Scene. Der Tumor war carcinomatös geworden; er war in ziemlicher Ausdehnung intraligamentös entwickelt, im Uebrigen frei beweglich, namentlich fehlte die von anderer Seite vermuthete Verwachsung mit dem Darme oder Magen. Patientin genas nach der Ovariotomie.

---

[1]) *Schröder,* Ed. VII, S. 390. — *Hegar* und *Kaltenbach,* Oper. Gyn. III, S. 237. — *Olshausen,* Centralbl. f. Gyn. 1884, Nr. 43.

Dass die Resorption weder immer sofort, noch so vollständig sich vollzieht, liegt auf der Hand, ja sie kann in's Stocken gerathen, wobei die Patienten, anscheinend an dem Unvermögen, diese Flüssigkeit zu verdauen, unter den Symptomen des Collapses zu Grunde gehen. Es ist natürlich, dass bei solchen Berstungen gelegentlich auch Gefässe verletzt werden, so dass mit dem Cysteninhalt auch Blut in die Bauchhöhle entleert wird. Die zurückgebliebenen Sackreste fallen zusammen, schrumpfen und bilden sich zurück. In dem vorhin erwähnten Fall fand ich die Cystenmasse als eine wenig consistente Verdickung auf dem Boden des *Douglas*'schen Raumes. In der Regel kommt es zu einer Wiederfüllung des Sackes, so dass die Tumormasse bald wieder ebenso gross werden kann wie zuvor. Zuweilen erfolgt die Berstung in scheinbar regelmässigen Intervallen.

Die geborstenen, dicht unter der Oberfläche liegenden Cysten werden durch den Druck der nachwachsenden, aus der Tiefe hervordrängenden kleinen Cysten vollständig ausgestülpt. Dies kommt besonders bei dem Cystoma proliferum papillare vor. Hier präsentiren sich dann diese so ausgestülpten Wandungen wie massenhafte Warzen, die pilzartig die benachbarte Oberfläche der Geschwulst überragen. Gerade diese so hervorwuchernden Warzen scheinen eine grosse Disposition zur Infection des Peritoneum zu haben, während sie selbst verhältnissmässig nur selten eine innige Verbindung mit den von ihnen berührten Theilen des Bauchfelles eingehen *(Marchand)*.

Einen sehr wesentlichen Antheil an der Veränderung der Ovarialtumoren hat naturgemäss der Stiel. Dieses so gefässreiche Gebilde ist nämlich gelegentlich vermöge seiner langen Ausziehung sehr disponirt, sich um seine Längsachse zu drehen.[1])

Der Hypothese von *Freund*[2]), dass eine Verwachsung an der Peripherie nothwendig sei, damit der gleichsam an zwei Enden suspendirte Tumor sich drehen könne, habe ich sofort im Anschluss an *Freund's* Ausführungen bekämpft. Der Tumor kann vollständig frei beweglich, lediglich an seinen Stiel befestigt sein.

Der Stiel ist oft zu mehrfachen Drehungen hinreichend lang, seine Lage und seine Ausbreitung hat auf die Bewegung der Geschwulst nur einen geringen Einfluss und so wird diese bei Erschütterungen des Leibes, bei Bewegungen der Patientin, bei stürmischem Motus peristalticus, besonders auch bei Gelegenheit von energischen Palpationen des Leibes um die Längsachse gedreht. Nicht immer, aber oft genug, ist die Folge dieser Stieldrehung eine sehr deletäre. Zuweilen vertragen die Stiele selbst eine mehrfache Achsendrehung ohne nachtheilige Ein-

[1]) *Werth*, Archiv f. Gyn. XV.

[2]) Naturforschervers. Cassel 1878. — Centralbl. f. Gyn. 1878, S. 473.

wirkung; in anderen Fällen kommt es in Folge einer solchen Stieldrehung zu demarkirender Entzündung an der Drehungsstelle selbst, der Stiel bricht förmlich ab, die Geschwulst wird mehr oder weniger vollständig gelöst und kommt frei in die Bauchhöhle zu liegen. Verläuft dieser Process ohne stürmische Erscheinungen, so bleibt die Geschwulst im Wesentlichen unverändert, zumal wenn in den Verwachsungen der Geschwulstoberfläche mit den anderen Organen ein für die weitere Ernährung hinreichendes Gefässsystem zur Entwicklung gekommen ist.

Häufiger als solche vollständige Ablösung rufen die Stieldrehungen eine Verlegung der Stielgefässe hervor und dadurch einen Zerfall der Geschwulst selbst. Zunächst entstehen in Folge der Stieldrehung Blutungen in die Geschwulst; der durch dieses ergossene Blut vermehrte Inhalt zerfällt, verjaucht, obgleich die Entstehung oder das Hineindringen der dazu wohl nothwendigen Zersetzungserreger unklar ist, die Wände bersten, die Säcke entleeren sich in die Bauchhöhle. Dann erliegen die unglücklichen Trägerinnen der Anämie oder in bald langsamem, bald raschem Verlauf der allgemeinen Peritonitis. [1])

Unabhängig von diesen Achsendrehungen entwickeln sich, wenn auch selten, Entzündungen der Cyste, wodurch diese ebenfalls vereitern und vollständig zerfallen können. [2])

Ueber die Entwicklung der Tuboovarialcysten der sogenannten Ovarialtuba ist oben S. 355 das Nähere berichtet. [3])

Die so ausgesprochene Neigung der Ovarialgeschwülste, zu wachsen, erlischt gelegentlich spontan. Die Geschwülste können dann einen regressiven Process durchmachen. Nicht nur, dass die Geschwulst aufhört zu wachsen, sie zeigt auch eine wesentliche Veränderung ihres Inhaltes, indem die Flüssigkeit ihre festen Bestandtheile ausscheidet und damit in der Form einer Schwarte die Innenfläche der Geschwulst bedeckt. So verödete Cysten können sich auch wohl durch partielle Resorption des Inhaltes verkleinern. Eine andere Form regressiver Metamorphose führt zur Verfettung der Cystome. Die epithelialen Zellen verfetten und regeneriren sich unvollständig, die abgestossenen zerfallen und lösen sich auf. Derselbe Vorgang findet in den Bindegewebslagen der Wandungen, besonders auch in Folge des wachsenden Inhaltsdruckes statt. Selten finden sich Kalkablagerungen in Cystomen.

---

[1]) Vergl. meine Fälle bei *Lehmann*, Naturforschervers. Halle 1892.

[2]) *Schröder*, Handbuch. Ed. VII, S. 391.

[3]) *Blasius*, a. a. O. Halle 1834. — *Richard*, Bullet. gén. de thérap. 1857. — Derselbe, Mém. de la soc. de chir. 1853, III. — *Labbé*, Bullet. de la soc. anat. de Paris. 1857. — *Hennig*, Monatsschr. f. Geb. Bd. 28, S. 128. — *Spencer Wells*, a. a. O., S, 35 — *Burnier*, Zeitschr. f. Geb. u. Gyn. V. u. VI. — *Runge* und *Thoma*, Archiv f. Gyn. XXVIII, S. 72.

Es ist schon oben darauf hingewiesen worden, dass die Cystome carcinomatös entarten können, mögen nun papilläre Excrescenzen vorher bestanden haben oder nicht. Ein ziemlich hoher Procentsatz der Ovarialcystome wird krebsig, zum grössten Theile primär, selten bei gleichzeitiger anderweitiger krebsiger Entartung.[1]) Die Aetiologie dieser Entartung ist noch unbekannt, jedenfalls hat Schwangerschaft keinen so wesentlichen Einfluss darauf, wie es von einigen Seiten betont worden ist. Die krebsige Degeneration macht in der Regel sehr rasche Fortschritte, sie greift über auf das Peritoneum, auf die Därme, das Mesenterium und führt das Ende herbei, ehe es in der entarteten Geschwulst selbst zum Zerfall gekommen ist.[2])

Die Symptome der Ovarialneubildungen sind bis zu einem gewissen Grad der Grössenzunahme des Ovarium ausserordentlich inconstant. Vielfach werden die Frauen von der Wahrnehmung der Existenz der Neubildungen in dem Augenblick überrascht, wo durch die zunehmende Ausdehnung des Abdomen entweder die Umgebung die Vermuthung einer Gravidität ausspricht und dann darüber Gewissheit verschafft werden soll, oder die Entdeckung erfolgt ganz zufällig, ohne dass irgend welche Veranlassung angegeben werden kann. Dann haben wohl die Tumoren von Anfang an beschwerdelos bestanden und auch jetzt, wenn die Bauchhöhle nahezu ausgefüllt ist, wissen Viele bestimmte Angaben über Beschwerden durch den Ovarialtumor nicht zu machen. Andere klagen von vornherein über das Gefühl der Spannung, des Unbehagens, des Vollseins. Oft verschwinden, nachdem eine Zeitlang deswegen reichlich purgirt worden ist, auch die geringen Beschwerden, die von Seiten der Blase und des Darmes sich geltend machen, fast wie mit einem Schlage: der Tumor ist eben aus dem kleinen Becken in die Bauchhöhle hinaufgewichen und hat hier vollen Raum, sich auszudehnen. In wieder anderen Fällen gehen die Cystome in ihrer Entwicklung von Anfang an mit sehr heftigen, ja intercurrent auch stürmischen Erscheinungen einher, so entwickeln sich frühzeitig ausstrahlende Schmerzen in der betreffenden Seite, hochgradige Druckempfindlichkeit in den darüber liegenden Bauchdecken u. dergl. m., und wenn auch diese mit zunehmender Entwicklung der Geschwulst behoben werden, so dauert die Erleichterung nur eine sehr kurze Zeit, bis sich bei rascher Volumzunahme die Beschwerden des Druckes und des Vollseins in hohem Grade geltend machen.

Wenn die Adnexa erkranken, sehen wir den Uterus sehr häufig in Mitleidenschaft gerathen; so findet man nicht selten auch bei Er-

[1]) *Cohn (Carsten)*, Zeitschr. f. Geb. u. Gyn. XII. — *Leopold*, Deutsche med. Wochenschr. 1887, Nr. 4. — Meine Fälle wird *Kammeyer* veröffentlichen.

[2]) *Köberlé*, Gaz. hébdomad. 13. Juli 1886. — *A. Martin*, Berliner klin. Wochenschr. 1878, Nr. 12.

krankungen der Ovarien die Symptome der Endometritis und Metritis chronica. Von anderen Erscheinungen pflegen zunächst die Menses profus [1]), wenn auch schmerzlos, aufzutreten. Verhältnissmässig selten habe ich Suppressio mensium in der Begleitung der cystomatösen Entartung auftreten gesehen. Diese Kranken waren entweder phthisisch oder verfielen rasch einer hochgradigen Cachexie.

Die Fälle von profuser Menstruation zeigen in den freien Intervallen massenhafte Absonderungen, so dass die Patienten über die Erscheinungen intensiver Endometritis klagen. Die Menses, die, wie gesagt, in der Regel nicht schmerzhaft sind, können in seltenen Fällen, wo eine Art von Einklemmung des Uterus durch den wachsenden Tumor entstanden ist, mit Schmerzen einhergehen, die vorher nicht vorhanden waren.

Der Druck auf die Blase verursacht häufigen Harndrang, aber dabei macht sich ebenso, wie bei der Schwangerschaft, die eigenthümliche Schmiegsamkeit der Blase geltend, so dass sie sich selbst bei grossen Tumoren nach der einen oder anderen Seite hin entwickeln kann, ohne dass ihre Function dauernd leidet. Nur bei sehr grossen Tumoren, wenn der ganze Inhalt der Bauchhöhle verdrängt wird, kommt es häufig zu unwillkürlichem Harnabfluss, und tritt dieses Symptom ganz besonders in den Vordergrund.

Fast immer leidet unter der Degeneration des Ovarium der Darm. Es entwickelt sich eine lästige Darmträgheit, welche in Verbindung mit der Verlagerung des Darmlumen die Verdauung im hohen Grade stört und sehr bald die Ernährung beeinträchtigt.

Es ist eine bekannte Erscheinung, dass Frauen mit Ovarialtumoren abmagern und besonders in ihren Gesichtszügen verfallen, so dass man von einer Facies ovarica spricht. Es muss aber dahingestellt bleiben, ob die Abmagerung nur in der Weise zu erklären ist, dass die Ovarialgeschwulst das Nährmaterial des Körpers in sich aufnimmt und also den übrigen Körpertheilen entzieht, oder ob diese Abmagerung vielmehr eine Folge der andauernden Störung der Digestion ist. Die Abmagerung contrastirt sehr oft mit der Zunahme des Leibes, auf dessen Oberfläche sich die bekannten Venengeflechte entwickeln, während unter dem Einflusse der Geschwulst Oedeme der Beine auftreten, Herzklopfen und das Bild allgemeiner Cachexie.

In der Regel werden die weitergehenden Beschwerden durch Veränderungen der Geschwulstoberfläche oder des Geschwulstinhaltes hervorgerufen. Durch die Verwachsungen der Oberfläche kommt es zu lebhafter Behinderung im Ganzen oder nur in den betreffenden Theilen: jede Bewegung, das Umdrehen im Bett schon wird empfindlich, wenn die Geschwulst mit der Bauchwand verwachsen ist.

---

[1]) *Czempin*, a. a. O.

Nicht selten verlaufen die genannten Erscheinungen in ihrer Entwicklung und in ihrem Einfluss auf das Allgemeinbefinden ganz allmälig; erst das Hinzutreten acuter Störungen macht Patientin und Umgebung auf das Leiden aufmerksam oder lässt es in seiner ganzen Grösse wahrnehmen. Solche intercurrente Störungen entstehen besonders häufig durch Reizzustände im Peritoneum, wie sie den Verwachsungen vorhergehen und unter den bekannten Erscheinungen der Peritonitis verlaufen.

Die Berstungen machen sich durch das Auftreten sehr acuter Collapszufälle geltend, ohne dass dieselben eine hochgradige bedrohliche Gestalt annehmen. Blutungen in den Inhalt, Eiterungen und Zerfall des Inhaltes bedingen, wie naturgemäss, sehr beängstigende Anämie, hectisches Fieber und raschen Verfall der Kranken. Dabei ist der Verlauf der Ovarialerkrankungen oft ein ganz ausserordentlich langsamer, auf lange Jahre sich erstreckender. Im Gegensatz kann mit dem Wachsthum die Störung der Respirations- und Circulationsorgane sehr schnell und sehr intensiv werden. Acute Wachsthumsnachschübe bei sonst langsamer Entwicklung hängen entweder mit Veränderungen in der Geschwulst zusammen oder sie markiren das Auftreten maligner Entartung einer bis dahin nicht malignen Geschwulst.

Sehen wir von den Schwankungen in dem Befinden der betreffenden Patienten — wie sie die genannten Veränderungen mit sich bringen — ab, so ist nicht zu verkennen, dass auch die einfachsten Ovarialcystome den Tod der Patientin herbeiführen können. Sie erliegen der Cachexie oder den mit der Neubildung selbst verbundenen Störungen, Thrombosen, Gangrän, Decubitus.

Der Einfluss der Neubildung im Ovarium auf das Genitalleben der Frau ist nicht constant; wenn auch vielfach mit der Entstehung der Ovarialcystome Sterilität sich entwickelt, so wird bei anderen die Conceptionsfähigkeit nicht gestört. Mehrmals habe ich bei vorheriger Sterilität nach Entfernung des einen cystomatös entarteten Ovarium — bei Erhaltung des anderen noch gesunden — Schwangerschaft beobachtet. So lange die Ovarialcystome von geringem Volumen sind und nicht im kleinen Becken eingekeilt bleiben, kann unzweifelhaft die Schwangerschaft neben dem Ovarialtumor sich ungestört entwickeln und das Wochenbett normal verlaufen. Erst wenn die Geschwülste durch ihr Volumen die Ausbreitung des schwangeren Uterus behindern und zu einer übermässigen Ausdehnung des Leibes und zu einer dadurch bedingten Gefährdung der Kranken führen, oder wenn sie, im kleinen Becken eingekeilt, der Ausstossung des Kindes ein Hinderniss in den Weg legen, oder endlich, wenn in der Geschwulst selbst Veränderungen verhängnissvoller Art sich entwickeln, wird die Complication von Schwangerschaft und Ovarialtumor zu einer ernsten. Die Ovarialgeschwülste wachsen unter dem Einflusse der gewaltigen

Gefässveränderung der Schwangeren. Die Geburtsvorgänge selbst sind eine häufige Gelegenheit zu Stieldrehungen, zu Blutungen in die Geschwulst oder zum Zerfall des Geschwulstinhaltes. Zumal bei fieberhafter Erkrankung im Wochenbett entwickeln sich auch in Ovarialtumoren Zersetzungsvorgänge.

Die Diagnose der Ovarialtumoren hat ganz besonders durch die Einführung der bimanuellen Untersuchung gewonnen. Auch kleine Geschwülste sind dadurch der Diagnose zugänglicher geworden. Solange die Geschwulst in der Tiefe des Beckens liegt, gelingt es meist leicht, sie zunächst gegen den Uterus abzugrenzen. Wenn die Geschwülste beweglich gegen ihre Umgebung sind, von der Stelle des Ovarium ausgehen und neben ihnen ein dem Ovarium entsprechendes Gebilde nicht nachzuweisen ist, so dürfte im Allgemeinen die Diagnose eine gesicherte sein. Schwieriger wird die Beurtheilung, wenn die Geschwulstmasse nicht vollständig frei in ihrer Umgebung sich bewegen lässt, wenn also die Masse, mit dem Uterus verbunden, diesen aus seiner Lage gedrängt hat und auch wohl unter beginnender Achsendrehung eine ganz atypische Verlegung stattfindet. In solchen Fällen ist immer zunächst die Isolirung des Uterus anzustreben, eventuell in Narcose und unter Beihilfe der Sonde: dann tastet man neben dem Uterus nach den der Keimdrüse entsprechenden Gebilden und vollendet die Austastung, nach Exploration per vaginam, vom Rectum aus. Als weitere Hülfsmittel kommen die Herabführung des Uterus mittelst der Kugelzange nach *Hegar* und die Emporhebung der Geschwulst nach *Schultze* [1]) in Betracht. Meist gelingt es auf diesem Wege, den Sitz der Geschwulst, ihre Oberfläche, ihre Consistenz, ihre Grösse, ihre Stielbildung annähernd zu ermitteln.

Ich will nicht unterlassen, an dieser Stelle darauf hinzuweisen, dass eine solche minutiöse Abtastung der einzelnen Theile der Geschwulst und der Versuch, die verschiedenen Verhältnisse auf das Exacteste festzustellen, doch immer nur mit grosser Vorsicht vorzunehmen ist. Zu leicht nur wird bei diesen Explorationen eine Quetschung oder Zerreissung von zarten Adhäsionen, die Sprengung oberflächlicher Cysten oder vor allen Dingen von neben dem Uterus gelegenen Tuben oder Tuboovarialcysten herbeigeführt. Ueber die Folgen solcher Berstungen habe ich oben meine Erfahrungen angeführt. Weitergehende Untersuchungen scheinen mir nur dann berechtigt und erlaubt zu sein, wenn der Untersuchende in der Lage ist, die dabei etwa auftretenden Complicationen durch die sofort mit allen Garantien des Erfolges ausgeführte Laparatomie unschädlich zu machen.

Die differentielle Diagnose der Ovarialcysten hat bei kleineren Geschwülsten wesentlich andere Punkte zu berück-

[1]) Centralbl. f. Gyn. 1879, Nr. 6 und 1880, Nr. 1.

sichtigen als bei solchen, die schon aus dem kleinen Becken emporgestiegen sind. Wird bei solchen, aus dem kleinen Becken emporgewachsenen Tumoren die Beweglichkeit, eventuell die Controle der Stielverbindung sehr leicht constatirt, und muss für diese Fälle alles das in den Bereich der differentiellen Diagnose gezogen werden, was die Bauchhöhle ausfüllen kann, so kommen, wenn die Geschwulst noch im kleinen Becken liegt, nur die hier lagernden Organe in Betracht.

Für die kleineren Tumoren, welche also im Becken selbst noch Platz finden, gilt es zunächst, zu entscheiden, ob dieselben mit dem Uterus im Zusammenhang stehen oder nicht. Nur zu oft gibt beginnende Schwangerschaft Veranlassung zum diagnostischen Irrthum.

Gerade einer beginnenden Schwangerschaft gegenüber muss man die Diagnose mit der äussersten Sorgfalt abgrenzen. Es entwickelt sich zuweilen bei sonst nicht wesentlich erkrankten Genitalien eine eigenthümliche Elongatio colli supravaginalis während der Schwangerschaft, die dem Corpus eine fast vollständig freie Beweglichkeit gegenüber dem Collum gestattet.[1]) Man fühlt dann das lange Collum sehr deutlich und ist versucht, dasselbe als den ganzen Uterus anzusprechen, weil man die dünne Uebergangsstelle vom Collum zum Corpus, die zudem dann in der Regel weit hinten liegt, nicht mit Deutlichkeit abtasten kann. Dann glaubt man sich oft berechtigt anzunehmen, dass dieser bewegliche Tumor ein Neoplasma sei, und zwar des Ovarium, weil diese Geschwulst ganz abseits gelegen, den Uterus scheinbar nach der Seite gedrängt hat, weil ihre Beweglichkeit eine prägnante zu sein scheint, und weil ihre Consistenz und Oberfläche nicht an die Derbheit knolliger Fibroide erinnert. Die Verwechslung mit solchen Schwangerschaftsfällen liegt um so näher als — wenigstens in den von mir beobachteten betreffenden Fällen — die Menstruation immer unregelmässig aufgetreten war, das heisst, Blutungen bestanden hatten, als die Verfärbung und Auflockerung der Genitalien oft keine klare Entscheidung bietet, Herztöne wegen des frühen Stadium der Schwangerschaft nicht gehört werden können und die Frauen gerade in diesen Fällen ungewöhnlich intensiv in ihrem Allgemeinbefinden gestört erscheinen (Verfall der Kräfte, Abmagerung, Ausfallen der Haare, Schlaflosigkeit, Appetitlosigkeit, sehr quälende Digestionsbeschwerden).

Subseröse Fibroide des Uterus können dem eben geschilderten ähnliche Befunde erzeugen, doch wird bei ihnen die Elongatio colli supravaginalis nur sehr selten so ausgesprochen gefunden, dass

[1]) Ueber daraus hervorgehende Schwierigkeiten habe ich in der Zeitschr. f. Geb. u. Gyn., Bd. V, berichtet.

nicht neben dem grossen Tumor das Corpus uteri als solches deutlich durchzufühlen ist. Es ist gewiss dabei zu bedenken, dass Fibroide meist in einer Mehrheit von Entwicklungskeimen auftreten, so dass auch im Uteruskörper sonst noch harte Knollen nachzuweisen sind. Die Fibroide sind ferner meist viel kürzer gestielt, als wie es jene Fälle von Gravidität zu sein scheinen. Die Fibroide wachsen langsamer sowohl als der schwangere Uterus oder Ovarialtumoren. Ich meine, dass die drei Veränderungen der Beckenorgane, Ovarialtumoren, Schwangerschaft bei Elongatio colli supravaginalis und subserös gestielte Fibroide, in der Regel durch die combinirte Untersuchung in Narcose genügend deutlich abgetastet werden können. Eventuell genügen die *Hegar*'sche Verziehung des Uterus nach unten und die dadurch bedingte Straffung des Stieles oder die Verschiebung der Geschwulst aus dem kleinen Becken nach oben nach *Schultze*, um die erwähnten differentiellen Anhaltspunkte hervortreten zu lassen.

Besonders die Consistenz, die Farbe und das Pulsiren am Collum und im Scheidengewölbe bei Schwangerschaft verdienen alle Beachtung, um vor Verwechslung mit Schwangerschaft zu bewahren, falls nicht beim Krankenexamen durch Ausbleiben oder auch nur Unregelmässigkeit der Menstruation und sonstige Veränderungen am Körper und im Befinden der Patientin die Aufmerksamkeit der Untersucher genügend geschärft ist, um eine Verwechslung zwischen Tumor und Schwangerschaft auszuschliessen.

Unter den neben dem Uterus gelegenen Geschwülsten müssen die Massenentwicklung im Ligamentum latum und die Tumoren der Tuben besonders beachtet werden.

Neubildungen des Lig. latum sind ohnehin selten, sie sind aber auch ausserordentlich schwer als solche von den durch Exsudate oder sonstige Verklebungen mit ihrem Bette in grosser Ausdehnung verwachsenen Ovarialtumoren abzugrenzen.[1]) In beiden Fällen ist die Beweglichkeit bald ganz aufgehoben, bald nur eine scheinbare. Der Nachweis etwa eines Ovarium neben der Geschwulst würde entscheidend sein können, aber mit Rücksicht darauf, dass die Geschwulst uns bei allzu starker Compression unter der Hand platzen kann, darf man ein solches Aufsuchen doch nur mit grosser Vorsicht unternehmen. — Bei cystischen Geschwülsten des Lig. latum wäre es gewiss wünschenswerth, durch die Punction und Entleerung der wasserklaren, eiweissarmen Flüssigkeit, die sich eben durch diese Beschaffenheit von der Flüssigkeit der Ovarialtumoren unterscheidet, Aufklärung zu verschaffen. Ich halte aber die probatorische Punction dieser Geschwülste für etwas durchaus nicht Ungefährliches und würde selbst angesichts

[1]) Vergl. auch *Saenger*, Archiv f. Gyn. XVI, S. 258.

der Möglichkeit, dass diese Geschwulst als eine Cyste des Lig. latum nach der Punction zusammenfällt und dann sich nicht wieder füllt, doch es vorziehen, die Laparatomie zu machen, um die Geschwulst auszuschälen. Denn jene Cysten sind an sich nicht gerade häufig; zudem scheue ich immer eine in der Tiefe nicht controlirbare Verletzung mehr als die unmittelbare Freilegung der betreffenden Stelle unter allen entsprechenden Vorsichtsmassregeln.

Geschwülste der Tube sind oft recht schwer von den Ovarialerkrankungen zu unterscheiden. In vielen Fällen kann man bei combinirter Untersuchung zwischen Scheide oder Mastdarm und aussen aufliegender Hand den Uebergang des Tubensackes auf den Uterus als einen bleistiftdicken Strang fühlen, der von dem Horn des Uterus entspringt und nach mehr oder weniger langem, meist geschlängeltem Verlauf sich in den Tumor verliert. Es kommt hinzu, dass die tubaren Geschwülste meist eigenthümlich wulstige, vielfach gebuckelte, längs geschlängelte Massen darstellen, die sich bald in der einen Seite wurmartig krümmen, bald auch bei grösserer Ausdehnung das ganze kleine Becken ausfüllen. In letzterem Falle ist natürlich die Untersuchung eine ausserordentlich schwierige, aber so lange, bis die Tumoren einen solchen Umfang erreichen, ist das Verhalten ihres uterinen Endes genügend charakteristisch. In anderen Fällen geht die Tube ganz in der Geschwulstmasse auf. Dann ist eine exacte Differenzirung zwischen ovarialen Neubildungen und solchen der Tube recht schwer, ja ohne Laparatomie (und oft genug auch dabei) noch misslich genug.

Die Unterscheidung der kleineren Tumoren von parametritischen und peritonitischen Exsudaten ist in der Regel nicht übermässig schwer. Die parametritischen Exsudate, deren Entstehung in der Anamnese mit einem überstandenen Wochenbett, eventuell nach Abort, oder mit operativen Eingriffen verknüpft erscheint, breiten sich in der Tiefe des Lig. latum aus; sie sind selten so vollständig abgegrenzt und erscheinen fast immer vollständig unbeweglich. Meist haben sie eine breite Basis nach der Beckenwand, eine stumpfe Spitze nach dem Uterus. Mit seltenen Ausnahmen liegt das Exsudat dicht über dem Scheidengewölbe, welches mit der unteren Peripherie jenes innig verlöthet erscheint. Ovariale und tubare Tumoren werden vom Scheidengewölbe aus erst nach Verdrängung einer mehr oder weniger dicken Gewebsschicht berührt. Das Exsudat umgiesst eventuell den Uterus von der Seite und von hinten, bettet ihn ein und fixirt ihn, während die Ovarialtumoren als solche doch immerhin abgerundet und gegen den Uterus deutlich abgrenzbar sind. Die Diagnose ist in dieser Beziehung oft ganz wesentlich erschwert, wenn die Exsudate geschrumpft sind und nun als abgekapselte Reste im Lig. latum liegen bleiben, oder wenn die Ovarialtumoren mit solchen Ausschwitzungen im Lig. latum

oder im Peritoneum complicirt sind. Gegen perimetritische Exsudate ist die eigenthümliche Gestalt dieses Ergusses im *Douglas*'schen Raume von der rundlichen Form des Ovarialtumors zu unterscheiden. Das Exsudat schliesst gelegentlich den Ovarialtumor ein; dann ist die Diagnose recht complicirt, wenn para- und perimetritische Exsudate mit kleinen Ovarialtumoren combinirt sind. Die Anamnese, der bisherige Verlauf und die mehr oder weniger ausgesprochene Empfindlichkeit der Beckeneingeweide haben in solchen Fällen eine entscheidende Bedeutung: es erübrigt nur durch längere Beobachtung des weiteren Verlaufes, die Diagnose zu sichern. Häufig entstehen kleine Ovarialtumoren, Oophoritis etc. complicirt mit Tubenerkrankungen aus derselben Ursache wie das parametritische und perimetritische Exsudat. Bildet sich dieses zurück, so bleiben jene übrig; man kann im Stadium der Resorption diese Tumoren als festere Massen heraustasten, ja sie scheinen zu wachsen, während nur ihre Umgebung, durch den Schwund des Exsudates frei geworden, die Neubildung deutlicher hervortreten lässt.

Dass fäcale Tumoren mit ovarialen verwechselt werden können, ist nicht ganz zu leugnen. Fäcale Massen sind immer an ihrer teigigen Beschaffenheit zu erkennen. Sie bereiten uns kaum Schwierigkeiten, wenn wir uns zur Regel machen, vor solchen entscheidenden Untersuchungen immer erst eine ausgiebige Evacuatio alvi vorzunehmen.

Eine Retroflexio uteri gravidi oder eingekeilte Fibroide zu differenziren, gegenüber Ovarialtumoren, muss durch die Anamnese und besonders auch dadurch gelingen, dass man in der Narcose die Configuration des Uterus selbst abtastet, eventuell neben der Geschwulst den nicht vergrösserten Uterus feststellt.

Grosse, in die Bauchhöhle hinauf gestiegene Tumoren der Ovarien gegen anderweitige Neubildungen abzugrenzen, kann ganz ausserordentliche Schwierigkeiten bereiten. Ich will hier nicht näher auf die eigenthümlichen Täuschungen eingehen, welche durch Gasanhäufung im Darm oder Fett in den Bauchdecken bedingt werden; hier sollte stets die Untersuchung in Chloroformnarcose die Unterscheidung bringen. Im Uebrigen müssen die altbewährten diagnostischen Hülfsmittel für diese Fälle auch ausreichen: Palpation und Percussion, eventuell Auscultation lassen zunächst feststellen, ob überhaupt Tumoren den Leib ausdehnen oder nicht, ob die Tumoren durch freie Flüssigkeit oder durch in sich abgeschlossene Massen bedingt werden, ob die Massen mit den Genitalien Zusammenhang haben. In der Chloroformnarcose untersucht man in verschiedenen Stellungen und Haltungen des Körpers und drängt die vermeintlichen Tumoren von der Falte über die Symphyse aus nach oben. Werden von Scheide und Mastdarm, eventuell auch von der Blase aus die Eingeweide abgetastet, so vervollständigt die am Leibe geübte Auscultation, Percussion und

Palpation die Diagnose. Einzelne Fälle wird es immer geben, in welchen die Schwierigkeiten sich scheinbar als unüberwindlich erweisen. Ich will hier nicht an die Verwechselungen mit der gefüllten Blase erinnern oder an die mit Schwangerschaft; es genüge hier, noch an die abgesackten Exsudate, an die anderweitigen Cysten der Baucheingeweide und an gewisse Tumoren des Uterus zu erinnern.

Unter den differentiell-diagnostisch besonders wichtigen Erkrankungen ist in erster Linie der Hydrops peritonei saccatus zu nennen. Derselbe findet sich nicht so häufig bei einfachen Peritonitiden, obwohl auch hierbei solche abgesackte Massen vorkommen, als bei Tuberculose und Carcinom des Peritoneum und der Genitalien.[1])

Ich habe 19mal bei abgesacktem Hydrops des Peritoneum (bei den angedeuteten Erkrankungen desselben) die Laparatomie gemacht. Davon 5mal unter der Vermuthung, ovariale Geschwülste zu finden, während in den übrigen Fällen die Diagnose richtig gestellt war. Es war in diesen Fällen der Verdacht eines solchen Zustandes gegeben, aber weder die Anamnese, noch das Allgemeinbefinden, noch die Erkrankung anderer Organe oder gar Temperatursteigerung und Empfindlichkeit bot einen bestimmten Anhaltspunkt.

Die für diese differentielle Diagnose angegebenen Merkmale: weniger deutlich ausgeprägte Umgrenzung, die Wahrnehmung von Krebsknoten oder reichlichem Ascites können gelegentlich nicht genügend charakteristisch hervortreten. In der Narcose ist der Leib auffallend weich, die vorher scheinbar sehr prägnante Rundung des Leibes verliert sich mehr in die Breite. Die Masse bleibt deutlich bei der Percussion, welche an den Seiten unverkennbar tympanitischen Schall ergibt, auch wenn man die Patienten auf die Seite dreht. Es ist empfohlen worden, gerade hier die Probepunction zu machen, aber ich habe gefunden, dass man mit derselben doch nicht so vollkommen zum Ziele gelangt, als mit der Probeincision. Gerade bei der Probepunction liegt die Gefahr nahe, z. B. krebsige Neubildungen zu verletzen und profuse, ja verhängnissvolle Blutungen zu veranlassen. Weiter bietet noch die Probeincision den Vortheil, dass man an sie eventuell sofort eine entsprechende Therapie anreihen kann.

Die Möglichkeit, die durch die Punction entleerte Flüssigkeit auf chemischem oder mikroskopischem Wege für die Natur des Tumors zu verwerthen, will ich selbstverständlich gar nicht in Abrede stellen; unter den oben angegebenen sind genügende Unterscheidungsmerkmale genannt, welche den Inhalt einer Cyste von einer freien ascitischen Flüssigkeit und den Inhalt einer Hydronephrose oder den Sack eines Echinococcus von dem Inhalt von Fibrocystoiden und den Cysten des Lig. latum unterscheiden lassen. So oft ich auch dergleichen chemische Untersuchungen vornahm, so wenig habe ich aus ihnen für die Deutung

[1]) Vergl. *Gusserow*, Gesellsch. f. Geb. u. Gyn. Z. B. 1892. 8. IV. — Zeitschr. f. Geb. u. Gyn. XXIV.

des Tumors und vor allen Dingen für die Frage, ob die Geschwulst exstirpirbar sei oder nicht, unzweifelhaft brauchbare Auskunft gewonnen. Die Herkunft und Entwicklungsart des Tumors lässt sich aus diesen Befunden auch nicht immer mit voller Sicherheit feststellen. Für eine differentielle Unterscheidung der verschiedenen Arten von Flüssigkeit, welche durch Punction bei abdominalen Geschwülsten entleert werden, sind noch folgende Eigenthümlichkeiten derselben besonders zu beachten:

Der Inhalt der Cystome ist zähflüssig, meist dunkel, von hohem specifischen Gewicht, zeigt einen starken Eiweissgehalt, in welchem indess das so viel betonte Paralbumin nur unsicher nachzuweisen ist. In dem Bodensatz dieser Flüssigkeiten sind Cylinderepithelien, die meist nicht mehr ganz intact sind und eine fettige Degeneration und Zerfall zeigen.

Die Flüssigkeit des Ascites hat ein niedrigeres specifisches Gewicht und enthält wenig Eiweiss; sie setzt beim Stehen an der Luft nach 12—18 Stunden ein gallertiges Fibringerinnsel ab, eine Erscheinung, die man bei Cystenflüssigkeit nur nach vorausgegangenen Blutungen findet. Das Mikroskop lässt in ascitischen Flüssigkeiten Formelemente auf jeden Fall nur sehr vereinzelt erkennen, wie sie etwa rein mechanisch bei der Punction abgestossen sind, dagegen findet man Lymphkörperchen.

Bei Hydronephrose findet man die eigenthümlichen Harnbestandtheile, doch können sie nach vereinzelten Untersuchungen auch nahezu fehlen.

Den Inhalt der Echinococcussäcke charakterisiren wohl am besten die Haken oder Hakenkränze, eventuell auch Theile der Cyste.

Die Cysten des Lig. latum haben einen klaren Inhalt und niedriges specifisches Gewicht (1004—1009); unter dem Mikroskop zeigen sich einige vereinzelte Epithelzellen.

Der Inhalt der Fibrocysten verhält sich wie Blut, gerinnt an der Luft, ohne dass darin indess ein charakteristisches Merkmal gegeben wäre.

Ovarialcystome sind mit Hydronephrose und mit Echinococcen des Oefteren verwechselt worden. Bei Hydronephrose wird das kleine Becken leer befunden. Ueber hydronephrotischen Säcken muss man erwarten, Darmschlingen zu fühlen; dieselben drängen sich dicht um die Stelle, an welcher der Sack der Bauchwand anliegt, während Ovarialcystome dieselben zur Seite und nach oben drängen; aber wie die Casuistik lehrt, lässt sich dieses Hülfsmittel nicht immer mit der wünschenswerthen Deutlichkeit verwerthen. Es ist gewiss von Bedeutung, in diesen Fällen den Urin auf Eiter, Eiweiss und Blut zu untersuchen, eventuell durch die Katheterisirung der Ureteren einen Versuch zu

machen, die Verhältnisse aufzuklären. Von der Probepunction hat man nicht immer genügende Auskunft erhalten. Bei Echinococcen soll das eigenthümliche Schwirren bei der Palpation gelegentlich auf die richtige Diagnose führen. Die Zahl einschlägiger Beobachtungen mehrt sich in der letzten Zeit überraschend, so dass vielleicht auch hierfür prägnante differentiell-diagnostische Merkmale noch gefunden werden. In einer meiner Beobachtungen [1]) lagen grosse Säcke von Echinococcen im Becken, so dass sie als ovariell angesprochen werden mussten. Es lag nahe, auch die den Oberbauch ausfüllenden Massen als dazu gehörig zu betrachten. Solide Tumoren der Baucheingeweide drängen sich stets dicht hinter die Bauchdecken, wenn sie einen grösseren Umfang erreichen. Sie lassen sich aber in der Regel dadurch von Eierstockgeschwülsten wohl unterscheiden, dass sie im Oberbauch liegen und kaum vom Becken aus zu tasten sind, während die Ovarien sich daneben im Becken und in normaler Beschaffenheit nachweisen lassen.

Die Vergrösserungen des Uterus selbst durch Tumoren oder Schwangerschaft sind, wie schon vorhin angedeutet, manchmal mit Ovarialgeschwülsten verwechselt worden. Ungeschickte anamnestische Angaben können bezüglich der Schwangerschaft irreleiten; es sollte aber die Wahrnehmung der hochgradigen Auflockerung der Portio vaginalis, eventuell die Wahrnehmung von Herztönen und Kindesbewegungen vor solchen Irrthümern bewahren und, wenn nicht die Natur der Geschwulst ganz zweifellos ist, dann die Beobachtung des weiteren Wachsthums derselben.

Neubildungen des Uterus müssen stets von diesem aus abgetastet werden, so dass man also erst den Uterus aufsucht und von da aus die Neubildung; dabei gewährt die Sonde eine gute Stütze für die Diagnose. Subseröse Geschwülste erscheinen oft gestielt, auch ganz beweglich gegen die Masse des Uterus selbst: in solchen Fällen sichert zuweilen die Betastung der nicht veränderten Ovarien oder die Beobachtung des Stieles selbst die Diagnose. Dieser Stiel kann andererseits so weit abseits sitzen, dass er der Palpation nicht zugänglich ist und damit kann diese Unterscheidung fast unmöglich werden.

Da aber die Myome, Fibrome und anderen Tumoren des Uterus ebenfalls nur durch die Laparatomie anzugreifen sind, so möchte ich einen diagnostischen Irrthum in dieser Richtung als nicht übermässig verhängnissvoll ansehen.

Tumoren der Leber, Milz und anderweitige Neubildungen in der Bauchhöhle sollten wohl durch das Freisein der Genitalien und besonders durch den Nachweis der gesunden Ovarien, eventuell in Nar-

[1]) Veröffentlicht von *Düvelius*, Gesellsch. f. Geb. u. Gyn. zu Berlin. März 1886. Im Ganzen habe ich 3mal bei Echinococcen der Bauchhöhle operirt. Zwei dieser Fälle hat *Düvelius* erwähnt, im dem dritten füllten die Blasen die ganze Bauchhöhle.

cose, von diagnostischen Verwechslungen mit Ovarialgeschwülsten ausgeschlossen sein. Weniger leicht ist die Unterscheidung der Ovarialcystome gegenüber den Geschwülsten des Mesenterium, Peritoneum und selbst der Bauchwandungen. Es kann bei allen diesen ein gewisser Grad von Verschieblichkeit der Geschwulst bestehen. Sie können die Bauchhaut vollkommen frei lassen, so dass dieselbe über der Geschwulst scheinbar frei verschiebbar ist, und auch im Uebrigen alle anderen Symptome von Ovarialgeschwülsten bieten. Auch in solchen Fällen muss man versuchen, die im kleinen Becken gelegenen, meist wenig veränderten Ovarien aufzusuchen und dadurch wenigstens so viel festzustellen, dass diese Geschwülste nicht ovariellen Ursprungs sind.

Die genannten diagnostischen Anhaltspunkte haben unzweifelhaft einen hohen Werth. Ihre Bedeutung leidet indess in der Praxis wesentlich und nicht selten durch die verschiedenartigsten Complicationen, die sich bei Eierstockgeschwülsten einstellen. Zunächst sind Ovarialcystome, auch wenn sie nicht maligner Natur sind, nicht selten mit freier Flüssigkeit in der Bauchhöhle complicirt. Dann ist neben solchen Geschwülsten Schwangerschaft bekanntlich nicht ausgeschlossen, ebenso wie auch Uterusmyome bei Ovarialcystomen sich entwickeln. Noch verhängnissvoller erscheinen diejenigen Complicationen, welche aus der Veränderung der Geschwulstoberfläche sich einstellen. Hier kann es zu den innigsten Verklebungen kommen und in diesen Verwachsungen eine solche Gefässentwicklung eintreten, dass die Geschwulst mehr von diesen Stellen als von dem Stiele aus ernährt wird. Es können Verbindungen der Geschwulst mit dem Darm und mit allen Eingeweiden der Bauchhöhle statthaben, ohne dass es immer möglich ist, von vornherein eine derartige Verwachsung auch nur mit einiger Sicherheit zu diagnosticiren.

Nicht immer ist mit Sicherheit festzustellen, welcher Seite das erkrankte Ovarium angehört. Grosswellige oder beschränkte Fluctuation des Geschwulstinhaltes belehrt, ob der Tumor vielkammerig oder uniloculär ist. Uniloculäre Geschwülste sind meist wohl abgerundet, multiloculäre erscheinen vielgetheilt auch auf ihrer Oberfläche.

Vier Veränderungen der Cysten können für die Diagnose noch besondere Schwierigkeiten bieten. Es sind dies die Verwachsungen mit Nachbarorganen, die Ruptur, die Achsendrehung des Stieles und die maligne Degeneration.

Die Verwachsungen der Ovarialgeschwülste mit den Nachbarorganen entwickeln sich meist sehr schleichend und ohne für die Kranken selbst deutlich erkennbare Erscheinungen. Es bleibt in der Mehrzahl der Fälle für die Bewegungen der Nachbarorgane doch ein gewisser Spielraum übrig. Erst bei einer zufälligen Störung tritt eine bemerkbare Folge hervor. In anderen Fällen entwickeln sich die Verwachsungen unter sehr acuten Erscheinungen, be-

sonders unter den Symptomen acuter, circumscripter Peritonitis. Es kommt zu heftigen Schmerzen, unter Schüttelfrost steigt die Temperatur, es tritt Erbrechen ein, frequenter Puls, schwerer Collaps. Dann klingen diese Symptome allmälig ab, es hinterbleibt nur die schmerzhafte Stelle, an der man oft das Reiben zweier rauhen Flächen aneinander durch die Bauchdecken wahrnimmt. Derartige circumscripte Entzündungen wiederholen sich öfters; schliesslich kann, besonders bei den Verwachsungen mit der vorderen Bauchwand, eine so innige Verklebung zwischen der Cystenoberfläche und der Wand eintreten, dass jede Bewegung der Geschwulst und jede Bewegung des Körpers diese Verbindung auch dadurch deutlich werden lässt, dass die Haut an der verwachsenen Stelle sich einzieht und faltet. Nicht immer tritt indess diese Faltung und hiermit die Verwachsung wahrnehmbar hervor, denn es kann auch die Bauchhaut so fettreich sein, dass sich die oberflächliche Haut- und Fettschicht fast gar nicht durch die in der Tiefe erfolgten Verwachsungen beeinflusst zeigt, ja scheinbar auffallend leicht bewegen lässt, während nach Spaltung des Bauches dann die innige Verwachsung zu Tage tritt.

Verwachsungen mit den Därmen entwickeln sich oft in ganz ausserordentlicher Ausdehnung. Die Därme sind weithin der Geschwulstoberfläche aufgelagert und mit dieser in grosser Ausdehnung und ziemlicher Festigkeit verbunden; dennoch vollzieht sich der Modus peristalticus verhältnissmässig leicht, während es in anderen Fällen auch naturgemäss zu ziemlich intensiven Störungen und Beeinträchtigungen desselben kommt. Sehr schwierig sind die Verwachsungen mit der Blase, bei denen eine unvollkommene Harnentleerung und ein quälendes Gefühl des Vollseins der Blase sich einstellt. Bei Verwachsungen mit dem Uterus ist die Störung der Menstruation ein hervorragend häufiges Symptom. Die Menstruation wird meist sehr abundant, es kommt in der intermenstruellen Zeit zu sehr reichlichen Absonderungen, auch wohl zu unregelmässigen Blutungen.

Im Allgemeinen ist die Diagnose solcher Verwachsungen für die Operation gewiss von allergrösster Bedeutung. Es ist aber gar nicht zu verkennen, dass dieselbe trotz aller Aufmerksamkeit gelegentlich eine sehr schwierige bleibt. Ausgedehntere Verwachsungen mit dem Beckenboden kann man vergleichsweise leicht fühlen, so dass, wer mit diesen Verwachsungen bei der Operation nicht fertig zu werden weiss, dieselben immerhin als eine Contraindication gegen die operative Behandlung der Ovarialtumoren gelten lassen mag. Die Verwachsungen mit den Därmen lassen sich hingegen nur in sehr seltenen Fällen nachweisen, etwa wenn die Därme an der vorderen Fläche der Tumoren entlang ziehen und hier festgewachsen sind, wie ich dies in einzelnen Fällen gesehen habe. In anderen Fällen aber, wo die Verwachsungen

recht ausgedehnte und innige waren, wurde dadurch die Beweglichkeit der Tumoren durchaus nicht beeinträchtigt und die Entdeckung dieser Verwachsungen war eine um so unerwartetere, als gerade die auffallende Beweglichkeit der Geschwulst eine sehr leichte und einfache Operation hatte erwarten lassen. — Verwachsungen mit den Bauchdecken sind meist sehr leicht trennbar. Feste Verwachsungen sind recht verhängnissvoll, denn gelegentlich wird die Trennung nur mit erheblichem Substanzverlust an der peritonealen Bekleidung der vorderen Bauchwand durchführbar. Betreffs der Behandlung der Verwachsungen verweise ich im Uebrigen auf das bei dem Capitel von der Ovariotomie Gesagte.

Ueber die Cystenberstungen ist oben des Eingehenden berichtet.

Eine sehr viel ernstere Störung verursacht die Achsendrehung des Stieles, über welche oben berichtet ist.

Die maligne Entartung der Ovarialtumoren ist seit längerer Zeit schon als eine besondere Eigenthümlichkeit dieser Geschwulstform hervorgehoben worden. Wahrscheinlich sind die papillären Geschwulstformen, wie *Marchand* (a. a. O.) nachgewiesen hat, nur Vorstufen maligner Neubildung. In anderen Fällen entwickelt sich die maligne Degeneration in den Resten des Ovarium oder im Stroma desselben oder des Drüsenapparates und bildet nicht nur die Geschwulst selbst um, sondern inficirt auch nach Durchbrechung der Oberfläche durch directen Contact das Peritoneum. Ein directer Nachweis derartiger maligner Entartung kann gelegentlich gelingen, wenn man kleine Verhärtungen oder warzenähnliche Knötchen, sei es durch die Bauchdecken, sei es vom *Douglas*'schen Raum aus, deutlich fühlt. In anderen Fällen ist die maligne Entartung wegen der rasch zunehmenden Cachexie zu vermuthen und aus dem bei Ovarialcarcinom stets vorhandenen Ascites bald zu bestätigen. Zellentrümmer der malignen Neubildung und Cholestearinkrystalle sollen sich in der Punctionsflüssigkeit dieses Ascites bei maligner Degeneration der Geschwulst regelmässig finden.[1])

Die Prognose der Ovarialneubildungen ist eine entschieden ungünstige. Geschwülste können auf einer niedrigen Stufe der Entwicklung stehen bleiben. Wenn keine nachtheiligen Rückwirkungen auf das Allgemeinbefinden entstehen, werden sie, ob stabil oder in einer regressiven Metamorphose umgebildet, symptomenlos ertragen.

Die überwiegende Mehrzahl der Ovarialcystome bleibt nicht so harmlos; bedenken wir alle die Gefahren, welche aus der Natur dieser Neubildungen resultiren und andererseits die günstigen Erfolge einer radicalen Therapie, so müssen wir die Prognose der Ovarialneubildungen

[1]) *Flaischlen,* Zeitschr. f. Geb. u. Gyn. VII.

als eine so ernste bezeichnen, dass wir die Geschwülste so früh als möglich zur Operation bringen müssen.

Therapie der Ovarialcystome. Keinerlei Allgemeinbehandlungen, Beschränkung der Diät, Darreichung sogenannter specifischer Mittel, vor allen Dingen Chlorgoldpräparate und Jod, Mercurialbehandlung und verwandte therapeutische Bestrebungen — können dem Wachsthum der Geschwülste Einhalt thun.

Die Punction ist kein Mittel zur Bekämpfung der Oviarialgeschwülste. Die Punction zu probatorischen Zwecken hat oben unter den diagnostischen Hülfsmitteln ihre Erörterung gefunden.

Hydrops folliculi Grafii und Cysten des Ligamentum latum fallen wohl nach der Punction zusammen; ihre Zahl ist aber gering, ihre Diagnose oft Irrthümern ausgesetzt.

Die Punction lässt sich in bequemer Lagerung auf einem Stuhl oder Tisch oder im Bette ausführen. Man bedient sich dazu eines einfachen Troicarts. Vor der Punction legt man eine Rolle von zusammengewickelten Handtüchern, die an ihren Längsenden zusammengenäht sind, um den Leib. Diese so hergestellten langen Binden werden von beiden Enden aus aufgewickelt und dann kreuzweise um den Leib herumgeschlungen. Die Enden fasst je ein Gehülfe, um dadurch einen gleichmässigen Druck auf den Bauch auszuüben. Zur Punction wählt man eine Stelle am Leibe, unter welcher man die Fluctuation besonders deutlich wahrnimmt. Es empfiehlt sich am meisten, die Punction in der Linea alba zu machen und hier, nachdem man die Blase vorher entleert hat, möglichst dicht über der Symphyse einzustechen. Die zu punctirende Stelle wird vorher desinficirt, dann der ebenfalls desinficirte Troicart mit einem kräftigen Stoss eingestochen. Narcose ist in der Regel nicht nothwendig, ja mit Rücksicht auf die häufig eintretenden Ohnmachtsanwandlungen bei zunehmender Entleerung erscheint es sogar geeignet, die Narcose zu vermeiden. Die Entleerung soll nie mit einem Schlage grössere Mengen von Flüssigkeit beseitigen. Man thut gut, verschiedene Pausen eintreten zu lassen, in welchen der Patientin Stärkungsmittel gereicht werden. Ist die Entleerung nahezu vollendet oder fertig, so wird die Canüle zurückgezogen, die Punctionsöffnung mit einem Heftpflasterstück bedeckt, die Binde über die Punctionsöffnung darüber gelegt und fest geschlossen und die Patientin in's Bett gebracht. — Die augenblickliche Erleichterung wird in der Regel schon nach kurzer Frist durch die neue Ansammlung der Flüssigkeit verdrängt; sie kann sich auch monatelang hinziehen. Die übrigen Gefahren der Punction habe ich oben auseinandergesetzt. Es ist bekannt, dass an einzelnen Kranken über hundert Punctionen ausgeführt worden sind, während die Unglücklichen bei zunehmender Cachexie dem Ende entgegenreiften.

Die Injection von Entzündung erregenden Flüssigkeiten, speciell von Jodtinctur, führt eine Verödung der Geschwulst nicht herbei und wird besser unterlassen.

Ein drittes ebenfalls möglichst zu unterlassendes Verfahren ist die Verödung der Cysten nach Incision durch die Drainage.

Ich habe mit diesem Verfahren mehrere Fälle zu behandeln gehabt. Es handelte sich um Fälle von ausgedehnter Verwachsung der Cystenoberfläche mit der Bauchwand, in welchen eine Loslösung nicht durchführbar erschien. Einen der ersten Fälle dieser Art habe ich als Assistent meines Vaters durch Einspritzung von stärkeren und schwächeren Carbollösungen bis zu seiner Ausheilung beobachtet und sehe diese Dame nach mehr als 20 Jahren jetzt noch öfters. Ein anderer Fall dieser Art heilte ebenfalls unter derselben Therapie. Einen dritten Fall aus der Praxis meines Vaters und zwei aus meiner eigenen habe ich ebenfalls bis zum Ende beobachtet. Hier trat bei dem letzten Fall meines Vaters und bei einem von mir Sepsis ein. In meinem letzten Fall erfolgte der Exitus letalis durch die Zunahme der Cachexie; die Patientin erlag unter Auftreten von erschöpfenden Diarrhoen und allgemeiner Entkräftung, ohne dass septische Erkrankungen während der ganzen Dauer der zweimonatlichen Behandlung aufgetreten wären. In diesem Fall war allerdings das Cystom carcinomatös entartet. Unter diesen sechs Fällen wurden die ersten vier nur durch die Bauchwunde drainirt, die zwei letzten gleichzeitig durch das hintere Scheidengewölbe.

Nach dem, was ich weiterhin bezüglich der Prognose der Ovariotomie anzuführen habe, kann die Therapie der Ovarialcystome lediglich in der Exstirpation derselben bestehen. Und zwar ist nicht erst zu warten, bis die Tumoren eine bestimmte Grösse erreicht haben oder bestimmte deletäre Rückwirkungen auf das Allgemeinbefinden sich geltend machen: betrachten wir alle die Möglichkeiten, welche bezüglich der Geschichte der Ovarialtumoren oben angeführt sind, die Veränderungen und ihre maligne Degeneration, dann können wir nicht früh genug operiren.

Ueber die Ovariotomie siehe weiter unten S. 472.

Nicht immer ist es unvermeidlich, bei Neubildungen im Ovarium die Keimdrüse vollständig zu entfernen. Es gelingt in Fällen partieller Degeneration, das gesunde Gewebe zu erhalten. Ueber diese Resection des Ovarium wird weiter unten (S. 500) berichtet.

### 4. Die Dermoidgeschwülste des Ovarium.

Bei den Dermoiden handelt es sich nicht nur um die Drüsenzellen der *Pflüger*'schen Schläuche selbst, sondern, wie *His*[1]) nachgewiesen hat, um eine Betheiligung des oberen Keimblattes. Aus diesem sind die Bildungen der äusseren Haut, welche sich in den Dermoiden finden,

[1]) Archiv f. mikrosk. Anatomie. 1865, I.

abzuleiten, während aus Theilen des mittleren Keimblattes, das ebenfalls an der Einstülpung des Achsenstranges theilnimmt, Fettgewebe, Knochen, Zähne u. s. w. hervorgehen. Der Untersuchungsbefund von *Flaischlen*[1]) an einem kleinen Ovarialtumor, aus welchem der Autor den Schluss zieht, dass die Plattenepithelien der Dermoide mit ihren sämmtlichen Derivaten von den Drüsenzellen der *Pflüger*'schen Schläuche herstammen, ist, soviel mir bekannt, bis jetzt vereinzelt geblieben. Die Ansicht von *His* dagegen erklärt im Wesentlichen diese eigenthümlichen Befunde der Dermoidcysten.

Die Dermoide, welche also als angeboren angesehen werden müssen, erreichen nur selten einen grossen Umfang, wenn sie nicht etwa durch Zerfall ihres Inhaltes oder Blutungen oder Vereiterung plötzlich schwellen und dann die Grösse auch ausgedehnter Cystome erreichen. Ihre Wand besteht aus einer mehrschichtigen Bindegewebslage, welche an der Innenfläche des Dermoidcystoms eine der äusseren Haut ähnliche Oberfläche mit dick verhornten Pflasterepithelien, darunter liegenden kernhaltigen platten und runden Zellen, kurz eine vollständige Cutisbildung besitzt. Die Epidermis oder die zunächst gelegene Gewebsschicht trägt an einzelnen Stellen deutliche Papillen, ohne dass dieselben indess wie auf der äusseren Haut regelmässig angeordnet wären. Darunter findet sich eine Art von Fettschicht, die diese cutisähnlichen Gebilde mit den bindegewebigen Hüllen verbindet. In dieser Cutis liegen Haarbälge und Talgdrüsen, auch in einzelnen Fällen Schweissdrüsen. *Friedländer*[2]) hat nachgewiesen, dass sich aus diesen Talg- und Schweissdrüsen secundäre Cysten als Retentionsräume bilden können. Auch können sich mit Flimmerepithel ausgekleidete Cysten mit serösschleimigem Inhalt bis zu erheblicher Grösse darin finden. Die Haare können eine erhebliche Länge und Derbheit erhalten. Sie sind meist röthlich, aber auch schwarze und graue Haare kann man gelegentlich beobachten. Sie sind in Massen abgestossen in älteren Dermoidcysten zu finden und können dann als ein wirres Conglomerat den Cysteninnenraum ausfüllen. Zwischen diesen Haaren liegt eine erhebliche Fettmasse, die bald flüssig, bald fest erscheint. Es sind Oxalsäure, Tyrosin und Leucin, Harnstoff und Xanthin darin gefunden worden. Diese Fettmassen entstehen aus dem Zerfall der Epidermiszellen und dem Secret der Talgdrüsen. Bei Vereiterung des Dermoids kann das Ganze zu einem dicken, übelriechenden Brei schmelzen, während in anderen Fällen diese Fettmassen wie Grützekörner in mehr flüssigen Bestandtheilen schwimmen.

---

[1]) Zeitschr. f. Geb. u. Gyn. VI, S. 127.

[2]) *Friedländer, Virchow's* Archiv. LVI, S. 365. Die ältere Literatur siehe bei *Pauly,* Beitr. d. Berliner Gesellsch. f. Geb. 1875, IV. — *Cousin,* Thèse de Paris. 1877.

Ganz besonders eigenthümlich erscheinen die Zähne und Knochenbildungen. Die Structur der Zähne ist meist rudimentär, doch werden ganze Kiefer mit Zähnen beobachtet, ja, die Zahl der Zähne kann bis über 100 anwachsen, und wenn man aus einem Präparate von *Rokitansky* schliessen soll, in dem ein Milchzahn durch einen nachrückenden bleibenden von der Wurzel aus bis zur Krone cariös gefunden worden ist, so erklärt sich wohl auch, wie durch eine solche nachwachsende Zahngeneration Zähne aus ihrem Bett im Kiefer vollständig losgelöst, frei in den übrigen Inhalt gelangen können. Nach *Holländer*[1]) entsprechen die Zähne genau der Seite, in deren Ovarium sie gefunden werden.

Vereinzelt hat man graue Hirnsubstanz und quergestreifte Muskelfasern an der Innenwand der Cyste beobachtet.

Die Dermoide sind verhältnissmässig häufig doppelseitig. In der Regel sitzen sie breit auf und sind in erheblicher Weise mit der Nachbarschaft verbunden. Nur selten werden sie gestielt, nahezu freihängend getroffen. Es liegt auf der Hand, dass neben solchen Dermoiden auch einfache Cystome vorkommen können. Von dieser Combination ist eine ganze Anzahl beschrieben (*Flaischlen,* a. a. O.).

Die Diagnose der dermoiden Entwicklung wird nur dann mit Bestimmtheit zu stellen sein, wenn man Zähne oder sonstigen charakteristischen Inhalt zur Betrachtung bekommt. Die Wahrnehmung von Knochen dürfte aber allein nicht ohne Weiteres für die Diagnose auf Dermoidcysten zu verwerthen sein, da ja oft genug auch ganz ähnlich wie solche Dermoide, Extrauterinschwangerschaften sich gestalten können.

Wenn unzweifelhaft eine grosse Zahl solcher Dermoide ganz harmlos liegen bleibt und nur gelegentlich als nebensächlicher Untersuchungs- oder gar Obductionsbefund festgestellt wird, so können durch die Veränderungen in dem Inhalt der Dermoide doch auch recht erhebliche Beschwerden hervorgerufen werden. Dann sind bei Schmelzung des Inhaltes die Dermoide eben so, wie die Cystome, zur Entleerung ihres Inhaltes in die Nachbarschaft disponirt. Brechen sie nach dem Darm, nach der Blase, dem Uterus, der Scheide durch oder durch die Bauchwand, so ergibt der hervordringende Brei mit Zähnen und Haaren, oft in überraschendster Weise, die Diagnose.[2])

Therapie. Die Dermoide müssen radical entfernt werden. Mit Rücksicht auf ihre häufigen Verwachsungen hat man vorgeschlagen, in solchen Fällen die Geschwülste durch die erweiterte Perforationsöffnung

---

[1]) Vergl. *Olshausen,* Gesellsch. f. Geb. u. Gyn. Berlin 1890.

[2]) Vergl. *Baumgarten, Virchow's* Archiv. CVII u. CVIII. *Böttlin,* Ebenda. CXV. *Pomorski,* Zeitschr. f. Geb. XVI. *Sippel,* Centralbl. f. Gyn. 1889, S. 305. *Klaussner,* Deutsche Zeitschr. f. Chirurgie. XXX, S. 177.

zu entleeren. Unter allen Umständen ist es besser, die Laparatomie zu machen, und den Sack völlig auszuschälen.

## 5. Die soliden Eierstockstumoren.

Unter den soliden Geschwülsten des Ovarium fasst man die Fibroide, die Carcinome und die Sarcome zusammen, obwohl bei allen diesen gelegentliche cystische Bildungen nicht ausgeschlossen sind. Die festen Eierstocksgeschwülste [1]) sind den Cystomen gegenüber immerhin selten. *Leopold* berechnet ihr Vorkommen zu 1·5%. Alle diese verschiedenen Arten haben zunächst die Eigenthümlichkeit, dass sie häufiger als die Cystome doppelseitig vorkommen. Sie sind in der Regel nicht von dem Umfange wie die Cystome und haben mehr oder weniger länglich-rundliche, der Gestalt des Ovarium entsprechende Formen. Sie bedingen meist eine eigenthümliche Form der Stielbildung, bei welcher die Tube erst später in den Stiel hineingezogen wird, als bei den Cystomen. Dabei sind sie wenig zu Adhäsionen disponirt, wahrscheinlich, weil sie alle in ganz besonderem Grade zur Entwicklung von Ascites disponiren.

### A. Fibrom des Ovarium.

Die sehr seltenen Fibrome können zu colossalen Geschwülsten anwachsen. Ich habe im Juni 1886 bei einer Frau beide, zu Myxofibromen entartete Ovarien von zusammen circa 2500 Grm. Gewicht entfernt. [2]) Die Fibroide stellen eine gleichmässige Hypertrophie des Ovarium dar, bei welcher die Gestalt und Verbindung mit dem Lig. latum erhalten bleibt. [3]) *Virchow* hat spärliche glatte Muskelelemente in solchen Geschwülsten nachgewiesen, doch dürfte solche Muskelbeimischung sehr selten sein, während die Geschwülste sich meist als faserige Bindegewebsgeschwülste entwickeln. Dabei ist die Gefahr der Verwechslung mit Uterustumoren nicht ausgeschlossen, ja *Schröder* [4]) bezeichnet es als noch immer zweifelhaft, ob nicht die wirklichen Fibromyome stets vom Uterus ausgehen und nur die reinen Fibrome ovarialen Ursprungs sind. Die *Waldeyer*'sche [5]) Beobachtung eines vollständig osteoiden Baues und die Verknöcherung der Geschwulst, welche *Kleinwächter* [6]) beschrieben, gehören zu den ausserordentlichen Aus-

[1]) *Th. S. Lee,* Von den Geschwülsten der Gebärmutter. Berlin 1848. — *Virchow,* Geschwülste. III, S. 222. — *Ingham,* Amer. Journ. of Obstetr. VI, S. 106. — *Spencer Wells,* Diseases of the ovaries. 1870. — *Leopold,* Archiv f. Gyn. VI u. XIII. — *Coe,* Amer. Journ. of Obstetr. 1882, XV, S. 561.

[2]) *Orthmann,* Gesellsch. f. Geb. u. Gyn. 25. Juni 1886.

[3]) *Spiegelberg,* Monatsschr. f. Geb. XXVIII, S. 415.

[4]) *Schröder,* Ed. VII, S. 436.

[5]) *Waldeyer,* Archiv f. Gyn. II, S. 440.

[6]) *Kleinwächter,* Ibid. III, S. 171.

nahmen. *Rokitansky* und *Klob* beschreiben die Entwicklung kleiner Fibroide aus einem Corpus luteum, ebenso *Jenks.*[1])

Eigenartige Symptome verursachen die Fibroide nicht. Das Auftreten von massigem Ascites gehört bei ihnen zur Regel. Sie sind in seltenen Fällen herdweise geschmolzen oder vereitert; solche Veränderungen schliessen sich mit Vorliebe an das Puerperium an.

Eine Diagnose ist mit Sicherheit nicht zu stellen.

Die Prognose muss, da die Fibroide in der Regel nur langsam wachsen oder auch wohl ganz zum Stillstand kommen, als eine nicht ungünstige bezeichnet werden.

Die Therapie kann nur in der Exstirpation bestehen, durch welche übrigens auch der Ascites in der Regel vollständig beseitigt wird.

### B. Carcinom des Ovarium.

Man muss die primären Carcinome von denjenigen Fällen unterscheiden, in welchen Ovarialcystome carcinomatös entarten. Das primäre Ovarialcarcinom ist nicht in gleicher Weise wie das Carcinom anderer Abschnitte des Genitalschlauches an das reifere Lebensalter gebunden.

Es kommt entweder als diffuse Infiltration des Stroma zur Beobachtung, so dass der ganze Eierstock in eine einzige Krebsmasse von annähernd ovarialer Gestalt verwandelt wird und bis zu einer grossen Geschwulst gedeihen kann, oder es bilden sich Krebsknoten, die das Ovarium in eine höckerige Geschwulst umwandeln. Als eine Unterform carcinomatöser Entartung kann man die papillären Wucherungen betrachten, die von der Oberfläche des Ovarium ausgehen und mit Cylinderepithel versehen, sich vielfach verästeln und blumenkohlartige Excrescenzen darstellen.[2]) Sie führen meist bald zu Ascites, inficiren ihre Umgebung und lassen dann ihren malignen Charakter deutlich erkennen. Die carcinomatöse Degeneration der Cystome kommt ebenfalls in der Form papillärer Entartung zur Entwicklung oder in der eines Drüsencarcinom im Gewebe der Cystome selbst.[3])

Immer reizt die Entwicklung carcinomatöser Herde im Ovarium das Peritoneum in hohem Grade, so dass es fast nie an Ascites und chronischer Peritonitis fehlt. Häufiger, als die Autoren es angeben, habe ich das Auftreten weit von einander disseminirter und scheinbar unabhängig von einander auftretender Knoten beobachtet, die sich bald im

---

[1]) Amer. Journ. of Obstetr. VI, S. 107.

[2]) *Gusserow* u. *Ebert, Virchow's* Archiv. Bd. XLIII, S. 14. — *Klebs,* Handb. d. path. Anatomie. 1873. — *Birch-Hirschfeld,* Lehrb. d. path. Anatomie. 1101. — *Marchand,* a. a. O. 1879, Fig. 4.

[3]) Einige absonderliche Beobachtungen machten *Keller,* Zeitschr. f. Geb. u. Gyn., XVI, und *Kramer,* Ebenda. 1890.

Mesenterium, bald in der Gruppe der retroperitonealen Drüsen weiter entwickelten. Auffallend häufig habe ich dabei Erkrankungen des Omentum beobachtet, theils so, dass es als eine dicke, schwielige Masse sich wie ein Brett zwischen Därme und Bauchwand schob, theils so, dass es zu einzelnen Knollen geballt eigenthümliche und atypische Geschwülste vortäuschte. Für viele dieser Fälle muss es freilich fraglich bleiben, ob die Geschwülste der Ovarien, wie sie sich in diesen Fällen in der Regel fanden, primär oder secundär aufgetreten sind. [1])

Die Symptome der carcinomatösen Erkrankung des Ovarium sind oft lange latent. Dann kommt es meist zu einem eigenthümlich schnellen Wachsthum, Erscheinungen chronischer Peritonitis, Marasmus, Darmverlegung. Nimmt der Ascites erheblich zu, so kann das Bild der Erschöpfung durch die Beschwerden, welche mit der Zunahme des Leibesumfanges zusammenhängen, beherrscht werden.

Meist ergibt sich die Diagnose erst, wenn die Erkrankung zu der Entwicklung grosser Ascitesflüssigkeit geführt hat. Zuweilen fühlt man deutlich Knoten im *Douglas*'schen Raum vor oder erst nach der Entleerung des Ascites und kann dann das eigenthümlich zerklüftete Ovarium vollständig betasten. In anderen Fällen lässt sich die knollige Beschaffenheit des Peritoneum parietale deutlich wahrnehmen und dadurch der Verdacht, wenn nicht mit Sicherheit die Diagnose begründen. Das von *Chrobak* [2]) angegebene Zeichen, die Verwachsung des Scheidengewölbes mit der Geschwulst, habe ich nur vereinzelt und bei weit vorgeschrittener Infection des Peritoneum gefunden, ebenso die von *Freund* erwähnten serösen Ergüsse in den Pleuren.

Nur zu häufig ist die Carcinominfection so weit auf das Peritoneum ausgedehnt, dass man von der Entfernung auch nur eines Theiles Abstand nehmen muss. Darin liegt auch eine der Schwierigkeiten für die Statistik, dass in einer grossen Zahl dieser Fälle nicht einmal die Ausgangsstelle des Carcinom mit Sicherheit festgestellt werden kann.

Durch die Zusammenstellung von *Cohn-Carsten* (Material von *Schröder*) ist die Prognose der Ovarialcarcinome in sehr interessanter Weise illustrirt worden. Nehmen wir die von *Leopold* zu Anfang des Jahres 1887 beigebrachten Zahlen hinzu, so ergibt sich, dass bei rechtzeitiger Exstirpation fast 20% auf länger als ein Jahr geheilt worden ist. Eine besonders günstige Statistik hat *A. W. Freund* [3]) veröffentlichen

---

[1]) *Olshausen*, Krankheiten der Ovarien. 1886, S. 428. — *Förster*, Verhandl. der Würzburger phys.-med. Gesellsch. X, S. 24. — *Klob*, a. a. O. — *Thomas*, Amer. Journ. of Obstetr. IV. — *Wittrock*, D. i. Erlangen 1879. — Vergl. *Cohn*, Zeitschr. f. Geb. u. Gyn. 1885, XII. Discuss. in der Gesellsch. f. Geb. u. Gyn zu Berlin, Ebenda. — *Leopold*, Deutsche med. Wochenschr. 1887, Nr. 4.

[2]) Wiener klin. Wochenschr. 1891, Nr. 5.

[3]) *A. W. Freund*, Zeitschr. f. Geb. u. Gyn. XV.

lassen. *Olshausen*[1]) berechnet die Häufigkeit der malignen Geschwülste zu 15%. Mein eigenes Material, dessen Veröffentlichung vorbereitet wird, berechtigt mich zu der weniger günstigen Auffassung von der Bedeutung der malignen Geschwülste. Zur definitiven Erledigung bedarf es wohl noch grösserer Zahlen. Aber schon heute muss mit aller Bestimmtheit betont werden, dass: 1. die carcinomatöse Erkrankung der Ovarien relativ häufig ist, dass 2. schon jetzt die Möglichkeit einer Heilung bei rechtzeitiger Exstirpation erwiesen ist, und dass 3. auch aus diesem Grunde die Exstirpation von Ovarialneubildungen, zumal wenn sie noch klein sind und geringe Beschwerden machen, so früh wie möglich ausgeführt werden soll, wie *Köberle* (Gaz. méd. de Strasbourg. 1877, Nr. 3) und ich seit 1878 dringend empfohlen haben.

Eine Therapie des Carcinoma ovarii kann nur dann erfolgreich erscheinen, wenn es gelingt, dasselbe als ganz circumscripte Geschwulst, also in sehr früher Zeit zu entfernen. In einem Falle meiner eigenen Beobachtung habe ich bei einer noch jungen Frau ein Cystom des Ovarium exstirpirt, welches ganz vereinzelte papilläre Excrescenzen trug; dann hatte ich Gelegenheit, als die Patientin anderthalb Jahre später unter den Erscheinungen des Ascites zu Grunde ging, zu beobachten, dass das Peritoneum, speciell die Stelle des Stielstumpfes, vollkommen frei war. Dagegen war die Gallenblase in ausgedehnter Weise carcinomatös entartet und dadurch der Tod bedingt worden. Meist kommen diese Kranken zu spät zur Beobachtung. Dann muss man sich darauf beschränken, den Ascites abzulassen und dadurch symptomatisch die Beschwerden zu bekämpfen. Gelingt dies nicht, so kann man auch wohl durch breite Incision Erleichterung versuchen. Wo immer aber das Peritoneum afficirt ist, muss jeder Versuch einer Exstirpation höchst bedenklich erscheinen, weil die Möglichkeit einer Stielversorgung und einer definitiven Blutstillung ausgeschlossen erscheint.

Wenn *Olshausen* in seiner Zusammensetzung der diesbezüglichen Fälle auf die schlechte Prognose der Probeincision hinweist, so kann ich nach meinen Erfahrungen diesen Satz nur unterschreiben. Die Kranken erliegen oft dem Shock des Eingriffes, ohne dass Blutverlust oder Infection nachweisbar mitwirken. Andererseits habe ich doch grosse Erleichterung nach der Incision und gründlichen Beseitigung des Ascites beobachtet.

Bedenkt man, wie die Verweigerung jedes Eingriffes den armen Kranken jeden Muth nimmt, so dass sie zu elendem Siechthum sich verurtheilt fühlen, während andererseits unzweifelhaft oft durch eine Eröffnung der Bauchhöhle eine wenn auch nur vorübergehende Erleichterung geschaffen wird, so wird man eine Probeincision auch unter verzweifelten Verhältnissen nicht ganz ungerechtfertigt finden dürfen.

[1]) Zeitschr. f. Geb. u. Gyn. XX.

### C. Sarcom des Ovarium.

Die sehr seltene Form der sarcomatösen Ovarialdegeneration[1]) wird als Spindelzellensarcom, entstanden aus dem bindegewebigen Stroma des Ovarium, beschrieben oder als Rundzellensarcom, wie *Beigel* und *Olshausen*[2]) und auch ich solche Fälle gesehen haben. Die Diagnose dürfte in der Regel schwer zu stellen sein. Schnelles Wachsthum, frühzeitiger Ascites, chronische Peritonitis werden mit entsprechender Cachexie der Trägerin des Uebels für die Natur der Degeneration verdächtig erscheinen. Die Therapie ist hier eben so zweifelhaft in ihrem Erfolge, wie bei den Carcinomen. Nur bei der auf das Ovarium beschränkten sarcomatösen Erkrankung pflegt die frühzeitig ausgeführte Ovariotomie bessere Dauerresultate zu liefern, als bei der carcinomatösen, soweit meine Beobachtungen reichen.

### Anhang: Tuberculose des Ovarium.

Ein primäres und isolirtes Auftreten der Tuberculose des Ovarium ist bis jetzt nur von *Klob* und *Spencer Wells* beschrieben worden.[3]) In der Regel handelt es sich um eine allgemeine Tuberculose des Peritoneum und gleichzeitige Erkrankung auch des Ovarium. Auch *Hegar*[4]) beschreibt in seiner Schrift über die Genitaltuberculose unter 6 durch Operation constatirten Fällen keinen von eigentlicher Ovarialtuberculose, während die Ovarien allerdings meist erkrankt neben der tuberculösen Tube lagen. Diese Fälle sind durch die Neigung zur Bildung abgesackter Hydropsien ausgezeichnet und führen dadurch nicht selten zu der Vortäuschung von Tumoren und zu Probeincisionen. Man findet dann das Ovarium mehr oder weniger von tuberculösen Knoten bedeckt, auch das ganze Peritoneum davon eingenommen, stark verdickt und vascularisirt und in ganz atypischen Abschnitten mit den Därmen oder anderen Organen verklebt. Derartige Fälle von scheinbar ungünstigster Prognose bieten, soweit meine Erfahrungen reichen, doch nicht solche unmittelbare Gefahren, wie man aus dem Bilde selbst wohl deduciren möchte. Ich habe bis jetzt 17 Fälle dieser Art operirt; alle sind über die Operation rasch hinweg gekommen und von 6 höre ich noch, dass sie sich nach der Operation wesentlich erleichtert fühlten. Ich habe sie gelegentlich

---

[1]) *Wilks,* Transact. of the path. soc. London. X, S. 146. — *Virchow,* Geschwülste. I, S. 369. — *Leopold,* Archiv f. Gyn. VI. — In die Controverse über den endothelialen Charakter der Sarcome des Ovarium einzutreten, erscheint mir an dieser Stelle ungeeignet. — Vergl. *A. v. Rosthorn,* Archiv f. Gyn. XLI, 328.

[2]) *Beigel,* Krankh. der weibl. Geschlechtsorgane. 1874, S. 440. — *Olshausen,* Krankh. der Ovarien. 1886, S. 420. — *Klob,* Path. Anat. der weibl. Sexualorgane, S. 372. — *Cohn,* a. a. O. Zeitschr. f. Geb. u. Gyn. XII. Auch unter meinen Fällen finden sich analoge Beobachtungen.

[3]) *Klob,* Path. Anat. der weibl. Sexualorgane, S. 372. — *Spencer Wells,* a. a. O., S. 64.

[4]) Stuttgart 1886.

wieder gesehen: sie haben sich erholt, so dass es den Eindruck macht, als ob der Eingriff nur günstig auf die Erkrankung selbst eingewirkt habe. Aehnliche Erfahrungen machten *Schröder* und *Küster*[1]), welche beiden Autoren allerdings einen ausgiebigen Gebrauch vom Jodoform in diesen Fällen gemacht haben. Ich habe das nur in 4 Fällen gethan. In den anderen habe ich kein Jodoform gebraucht. Die Kranken sind auch ohne dem genesen und alle auf mehr als 2 Jahre gesund. Das *Koch*'sche Tuberkulin habe ich nur einmal ohne nennenswerthen Erfolg angewandt. Patientin hat in ihrer Heimat die Cur noch fortgesetzt; doch ist sie mir nach Jahresfrist aus den Augen gekommen.

## 6. Die Ovariotomie.

Die Geschichte der Ovariotomie ist in so hohem Grade bedeutungsvoll, weil diese Operation, welche wie wenig andere mit Sicherheit von einem lebensgefährlichen Leiden befreit und bis auf die Fälle von doppelseitiger Ovariotomie eine relativ vollständige Restitutio ad integrum herbeizuführen vermag, sich in verhältnissmässig sehr kurzer Zeit zu ihrer heutigen Höhe entwickelt hat. Nachdem schon im 17. Jahrhundert *Schorkopf*[2]) an die Möglichkeit der Eierstocksexstirpation gedacht, von den verschiedensten Autoren die Operation zufällig ausgeführt worden war, ist es unzweifelhaft *Ephraim Mc. Dowell*[3]) in Kentucky gewesen, welcher die erste geplante Ovariotomie durchgeführt hat. Er war ein Schüler *John Bell's* in Edinburg und ist durch dessen entsprechenden Vorschlag zu diesem Verfahren angeregt (1809). Die Operation hat in Amerika ganz allmälig mehr und mehr sich Bahn gebrochen und ist dort zuerst durch *Atlee*, *Kimball* und *Peaslee*[4]) zu einer allgemein giltig anerkannten Operation gemacht worden; doch hat auch da erst 1865 jeder Widerspruch gegen die Berechtigung der Operation sich verloren. Bemerkenswerth ist die einzige von den amerikanischen Operateuren in dieser langen Zeit der Entwicklung angegebene Modification: die der Herausführung der Ligaturfäden mittelst einer Nadel durch das Scheidengewölbe *(A. March)*. Uebrigens war die Stielversorgung von den Meisten dort intraperitoneal gemacht worden. In Edinburg hat *Lizars*[5]) 1824 die erste Ovariotomie gemacht.

---

[1]) *Küster*, Verhandl. der Berliner Gesellsch. f. Geb. u. Gyn. 1880.

[2]) *Schorkopf*, D. i. Basel 1685.

[3]) *Ephraim Mc. Dowell*, London med. Gaz. V, pag. 35; Eclect. repertory and analytical review. Phil., Oct. 1818. — Vergl. auch *Lawson Tait*, The path. an treatm. of diseases of the ovaries. London 1874.

[4]) *Atlee*, Amer. Journ. of med. sc. XXIX. — *Peaslee*, Ovarian tumors. Mem. path. diagn. and treatm. 1872.

[5]) *Lizars*, Edinb. Med. and surg. Journ. Oct. 1824.

Nach *West*, *Warner* und *Ch. Clay*[1]), *Bird*[2]) und *Baker Brown*[3]) hat in hervorragendster Weise Sir *Thomas Spencer Wells*[4]) dazu beigetragen, der Operation volles Bürgerrecht zu erwerben. Er hat die Reduction des Bauchschnittes auf das nöthige Mass, die Art der extraperitonealen Fixirung des Stieles, die Naht der Bauchwunde mit dem Peritoneum zu allgemein angewandten Schritten der Operation erhoben und durch die Entwicklung der Technik sich zum Lehrer fast aller Ovariotomisten gemacht. In Deutschland ist von *Chrysmar* in Isny (Württemberg) 1819 die erste Operation gemacht; zahlreiche Andere haben mit mehr oder weniger Glück und unabhängig von einander die Operation gewagt; nichtsdestoweniger hat noch ein Chirurg wie *Dieffenbach* die Operation als unberechtigt und allzu gefahrvoll verworfen. *Stilling* hat 1841[5]), also früher als *Spencer Wells*, die extraperitoneale Stielversorgung empfohlen. Auch *E. Martin*[6]) übte dasselbe Verfahren 1849 und 1851 mit Erfolg. Der Engländer *Duffin* hat augenscheinlich unabhängig von den deutschen Autoren die extraperitoneale Fixation ebenfalls angewandt, *Hutchinson* 1858 die erste Klammer erfunden.

Am längsten hat sich Frankreich gegen die Ovariotomie verschlossen, und wenn man von einigen, nicht gerade sehr erfolgreichen Versuchen absieht, datiren die ersten und allerdings auch sehr glänzenden Erfolge von *Köberlé*[7]), der 1864 schon über 12 Operationen berichten konnte, von denen 9 einen glücklichen Ausgang gehabt hatten. Neben ihm hat besonders *Péan*[8]) die Ovariotomie in grösserer Ausdehnung ausgeführt.

Hatten nun *Spencer Wells* durch seine bewunderungswürdige Technik, *Thomas Keith*[9]) durch die ausserordentliche Sorgfalt der Operation, *Peaslee* und *Köberlé* durch eigenartiges Operiren ganz leidliche Resultate erzielt, so sollte der Versuch, welchen *Sims*[10]) im Jahre 1874 machte, durch die prophylactische Peritonealdrainage nach dem *Douglas*'schen Raum hin die Statistik zu heben, sich als verfehlt herausstellen. In Deutschland trat zunächst *Hegar*[11]), im Gegensatze zu *Ols-*

[1]) *Ch. Clay*, Med. Times. 1842, VII.

[2]) *Bird*, Ibid. Aug. 1843.

[3]) *Baker Brown*, Transact. obstetr. soc. London 1866, VII.

[4]) *Spencer Wells*, Dubl. quart. Journ. 1859. Diseases of the ovaries. London 1872.

[5]) *Stilling*, *Holscher's* Annalen. Neue Folge, I, Jahrg. 1841 und Extraperitonealmethode der Ovariotomie. Berlin 1866.

[6]) *E. Martin*, Die Eierstockswassersuchten. Jena 1852.

[7]) *Köberlé*, Gaz. hebdom. 1866, VII.

[8]) *Péan*, L'ovariotomie peut-elle être faite à Paris avec des chances favorables de succès. L'union méd. 1868. — *Pozzi* gibt in seinem ausgezeichneten Buche eine interessante Geschichte der Ovariotomie in Frankreich.

[9]) *Thomas Keith*, Brit. med. Journ. 1878.

[10]) New-York med. Journ. 1872—1873.

[11]) *Hegar*, Zur Ovariotomie *Volkmann's* ges. Vortr. 1877, 109. Vergl. auch *Hegar* und *Kaltenbach*, Operative Gynäkologie. 1886, Ed. III.

*hausen*[1]), dann vor allen Dingen *Schröder*[2]) diesen Versuchen entgegen. Der heutige Aufschwung datirt von der Einführung des sogenannten antiseptischen Verfahrens, wie es in eigenartiger Weise *Hegar, Schröder* und *Säxinger,* mit Uebernahme des sogenannten *Lister*'schen Verfahrens für die Ovariotomie zum allgemeinen Grundsatze erhoben. Darnach muss die Fernhaltung zersetzungserregender Keime in ihren minutiösesten Details die Grundlage jeder Operation dieser Art sein. Von ihr hängt der Erfolg mehr ab, als von einzelnen eigenartigen Technicismen. Das Wie? lässt vielerlei Möglichkeiten zu, wie die Erfolge von *Th. Keith* und *Lawson Tait,* die von *Schwarz* in der sogenannten vorantiseptischen Zeit gegenüber den von *Hegar, Schröder* und mir erzielten beweisen. Die Ovariotomie von speciellen Vorschriften und demnach von den speciellen Instrumenten befreit zu haben, ist eine weitere Errungenschaft auf diesem Gebiete.

Von der Antiseptik sind aber heute wohl die Meisten zu der sogenannten Aseptik übergegangen.[3])

Die Ovariotomie ist indicirt überall da, wo das Ovarium degenerirt ist, mag sich daraus schon eine grosse Geschwulst entwickelt haben oder eine solche noch in ihren Anfängen bestehen. Nicht erst wenn eine Erkrankung mit dauernder Volumzunahme oder ihre Degeneration Symptome macht, sobald ihre Diagnose gemacht ist, ist ihre Entfernung berechtigt.

Zweitens ist die Ovariotomie gerechtfertigt bei chronischen Entzündungen des Eierstocks, sobald durch dieselbe die physische und psychische Gesundheit der Trägerin untergraben, die Lebensfähigkeit des Individuum durchgreifend beeinträchtigt ist, so dass seine Erwerbsthätigkeit dauernd gestört wird und jede anderweitige Therapie sich als erfolglos erwiesen hat. Naturgemäss wird in einem derartigen Falle die Frau aus dem Volke viel früher zur Operation kommen als die Frau der besseren Stände, denn jene muss arbeiten und entbehrt der Mittel zu ihrer Pflege, während diese eventuell mit Schonung und allen denkbaren Erleichterungen nach jeder Richtung sich pflegen und behandeln lassen kann.

Ich stelle neben diesen beiden Indicationen nicht die Entfernung der normalen Ovarien, die Castration, weil hier nicht das Ovarium selbst die Indication bietet, sondern eine ausserhalb dieses Organes gelegene Krankheit, auf welche durch die Castration eingewirkt werden soll. (Siehe unter diesem Capitel S. 493.)

Die Ovariotomie erscheint unter diesen Indicationen berechtigt, sobald als die Geschwulst zur Wahrnehmung

[1]) *Olshausen,* Berl. klin. Wochenschr. 1876, Nr. 10 und 11.

[2]) *Schröder,* Sitzungsber. d. phys.-med. Soc. Erlangen, 10. Mai 1875.

[3]) *Schimmelbusch,* Berlin 1892.

gelangt und erkannt wird, dass eine andere Therapie gründliche Heilung nicht herbeizuführen vermag. Je früher die Geschwulst entfernt wird, je weniger die Gefässbildung im Becken durch dieselbe beeinträchtigt ist und die Kräfte der Patientin consumirt sind durch die Bildung von Adhäsionen und Veränderungen in der Geschwulst selbst, je geringer also die Rückwirkung auf die Ernährung der Trägerin, die Störungen eventuell der Circulation und Respiration sind, um so günstiger gestaltet sich die Prognose. Nimmt man hinzu, dass die Ovarialneubildungen der oben geschilderten Vielartigkeit von verhängnissvollen Veränderungen ausgesetzt sind, dass vor Allem auch ihre maligne Entartung als ein immer häufiger zu constatirendes Factum bezeichnet werden muss, dann darf man sich nicht scheuen, so früh als möglich die Operation vorzunehmen, auch wenn die Kranken sich selbst vergleichsweise noch wenig über den Einfluss der Neubildung auf ihr Gesammtbefinden klar geworden sind.

Immer noch wird die Zahl der Operationen in so frühen Anfangsstadien beschränkt bleiben; nur zu häufig kommen die Kranken erst in einer sehr bedauerlichen Verfassung zum Operateur. So traurig dann aber auch ihr Gesundheitszustand ist und so sehr auch durch Erschöpfung, durch Verwachsungen durch intercurrente Zwischenfälle aller Art der Kräftezustand reducirt erscheint, so sollte man doch nur unter zwei Arten von Complicationen die Operation ablehnen, einmal nämlich dann, wenn der maligne Charakter der Geschwulst und ausgedehnte Metastasenbildung unverkennbar erscheint, und zweitens, wenn im Bereich anderer wichtiger Organe Zerstörungen eingetreten waren, welche jede Aussicht einer Erleichterung ausschliessen, besonders also bei Phthisis pulmonum, weit vorgeschrittenen Herzveränderungen, chronischem Nieren- und Leberleiden und ähnlichen Zuständen. Von diesen Complicationen abgesehen, halte ich es für Pflicht, auch unter den scheinbar ungünstigsten Verhältnissen zu operiren, denn diese sind meist derart, dass sie in Bälde das Ende der Patienten herbeiführen, während die Operation doch wenigstens eine, wenn auch oft nur geringe Aussicht bietet, sie zu retten.

(Unter diesen Gesichtspunkten ist also meine Statistik zu betrachten; das Ergebniss derselben muss erst dann in seinem eigentlichen Werthe erscheinen, da meine Fälle eben nicht nach anderweiten Schwierigkeiten, Verwachsungen, fieberhaften Allgemeinstörungen u. dergl. ausgewählt sind.)

Ganz besonders möchte ich noch erwähnen, dass auch nach meiner Ansicht bei Complication von Ovarialtumoren mit

Schwangerschaft die Ovariotomie so früh als möglich auszuführen ist, falls die Tumoren nur einigermassen voluminös sind. Aber auch ohne dem sollten kleinere Geschwülste alsbald entfernt werden, sobald sie durch Beeinträchtigung des Fruchthalters oder durch Symptome des Wachsthums oder des Zerfalls sich bemerklich machen. Uebrigens muss die Operation wohl gleichmässig erschwert erscheinen in partu wie in den ersten Tagen des Wochenbettes.

Bezüglich der Schwankungen in der Berechnung der Prognose der Ovariotomie verweise ich auf die Zusammenstellung im Grundrisse gynäkologischer Operationen von *Hofmeier* (1892, Ed. II, S. 377). Einschliesslich aller Complicationen berechnet sich die Mortalität auf 4875 Ovariotomien auf 13%. Verfasser gab am Schlusse der I. Auflage seines Buches über die Pathologie und Therapie der Frauenkrankheiten (1885) an, dass er von 100 antiseptisch durchgeführten hinter einander folgenden Ovariotomien nur eine an Sepsis verloren hat. In der II. Auflage, 1887, wurden folgende Zahlen mitgetheilt:

133 Ovariotomien wegen Cystom mit 9 Todesfällen.
25 Operationen bei Ooph. chr. (1 Todesfall, Collaps),
9 Dermoide (1 Todesfall, Collaps),
14 solide Tumoren (6 Todesfälle, davon 4 Sepsis),
12 Castrationen (1 Tod an anämischer Embolie),
12 Cysten des Ligamentum latum (ohne Todesfall),
3 vaginale Ovariotomien.

In Summa 208 mit 18 Todesfällen = 8·5%, davon starben septisch 10 = 4·8%.

Seitdem ist die Zahl derart angeschwollen, dass

| | | | | | | | | |
|---|---|---|---|---|---|---|---|---|
| 1887 | unter | 109 | Laparatomien | 58 | Ovariotomien [1] | mit | 8 | Todesfällen |
| 1888 | „ | 120 | „ | 79 | „ | „ | 11 | „ |
| 1889 | „ | 119 | „ | 85 | „ | „ | 7 | „ |
| 1890 | „ | 136 | „ | 104 | „ | „ | 4 | „ |
| 1891 | „ | 173 | „ | 121 | „ | „ | 11 | „ |
| 1892 | „ | 191 | „ | 130 | „ | „ | 9 | „ |

gemacht wurden.

Vorbereitung für die Ovariotomie. Für die Ausführung der Operation sind wohl allgemein folgende Grundsätze zur Zeit angenommen:

1. Die Operation muss zu einer aseptischen gestaltet werden.

[1]) Bei diesen Zahlen sind die Cystome, malignen Geschwülste und Ovariosalpingotomien mit eingerechnet, also auch die Fälle von Ovarialabscess und gleichzeitiger Salpingitis purulenta.

*A.* Der Operationsraum ist durch Abwaschen der Wände, der Decke und des Fussboden mit durchgreifenden Desinfectionsmitteln vorzubereiten, wozu Chlor- und Schwefelpräparate, Carbolsäure und Sublimat die zur Zeit gebräuchlichsten sind. Die Luft des betreffenden Raumes wird gründlich erneuert und mittelst Zerstäubungsapparaten mit den betreffenden Desinfectionsmitteln gesättigt. Ich lasse einen 10% Carbolspray am Abend vorher ablaufen, seit 1886 nicht mehr während der Operation.

Das Instrumentarium wird geglüht, vom Glühofen direct in steriles Wasser, eventuell eine sterile Kochsalzlösung gebracht. Alles für die Vorbereitungen und während der Operation verbrauchte Wasser ist vorher gehörig siedend abgekocht.

Das ganze in Betracht kommende Hülfspersonal (Assistenz und Wartepersonal) muss ebenso wie der Operateur sich von jeder Berührung mit irgend welchen septischen Stoffen frei wissen. Alle müssen vor der Operation baden und sich vollständig rein kleiden.

Ich habe für diese Zwecke waschleinene Operationscostüme, die nach jedem einmaligen Gebrauch frisch gewaschen werden. Alle an der Assistenz Betheiligten waschen sich mit warmem Wasser und Seife, unter intensiver Verwendung der Bürste. Die Hände werden dann in Alkohol, zum Schluss in 1‰ Sublimatlösung abgespült.

*B.* Die Assistenz muss eine möglichst beschränkte sein.

Ausser dem mit der Narcose Betrauten wird nur ein Assistent zur Hülfe in der Bauchwunde benöthigt. Das Reinigen der Schwämme, respective das Zureichen der Instrumente kann der Operateur selbst besorgen, wenn ihm nicht eine zuverlässige und erfahrene Hülfe zur Seite steht.

*C.* Das Instrumentarium und alle bei der Operation zu verwendenden Materialien dienen ausschliesslich zu Laparatomien. Das Instrumentarium besteht aus 1 Messer, 1 Scheere, mehreren grossen und kleinen Nadeln, Nadelhalter, einigen Kugelzangen und Muzeux, 1 grossen Kornzange, einigen Pincetten und Pinces hémostatiques. Troicare gebrauche ich nicht mehr. Ein *Potain*'scher Aspirationsapparat und sterile Röhren stehen zur Hand. Zum Abtupfen und Reinigen werden feine Levantiner Schwämme durch Ausbrühen in Sodalösung präparirt. Sie sind in 5%iger Carbollösung aufbewahrt, werden in gekochtem Wasser ausgewaschen und werden in langen Kornzangen mit Cremaillièrenverschluss gefasst. Beim Gebrauch werden sie in gekochtem Wasser in 2%iger Carbollösung oder sterilem Wasser ausgedrückt.

Alle zweitheiligen Instrumente können vollständig auseinander genommen werden. Sie haben ein Schloss wie das der *Nägele*'schen Zange.

Als Material zur Naht und Unterbindung in der Bauchhöhle wird nur Catgut gebraucht.

Die Zubereitung des Catgut mit Juniperusöl wird in meiner Anstalt vorgenommen. Das sorgfältig auf Gleichmässigkeit des Gespinnstes unter-

suchte Catgut (Marke Wiesner) wird auf Glasplatten gewickelt, in 1‰ Sublimatlösung 24 Stunden desinficirt. Dann kommt es in eine Lösung, Ol. Juniperi 1 : 2, Spiritus vini rectificatissimus, für 8 Tage. Diese Lösung wird trübe. Zur Aufbewahrung wird das zum Gebrauch fertige Catgut in eine frische Lösung gebracht, die momentan klar bleibt.

Seide wird nur noch ganz ausnahmsweise in abdomine verwandt. In die Bauchwunde lege ich 5—6 Seidenfäden. Diese Seide vorzubereiten, hat *Czerny* besondere Vorschriften gegeben, wie *Küster* die für das Catgut mitgetheilt hat. Die geflochtene Seide von *Turner,* welche ich, wenn überhaupt, zu gynäkologischen Operationen benütze, ist auf Glasplatten aufgerollt und liegt in einer 2%igen Carbollösung bis zum Einfädeln.

*D.* Die Patientin selbst bekommt am Abend vorher ein Seifen-Sitzbad. Die an Vollbäder Gewohnten bekommen ein Vollbad. Dabei wird die Scheide energisch desinficirt.

Die Narcose beginnt im Bett. Die Patientin wird auf den Wagen (Fig. 202) in den Vorbereitungsraum gebracht. Hier wird die Vulva rasirt, der Leib und die Scheide mit Alkohol und Sublimat gewaschen. Dann erst wird die Kranke in den Operationsraum getragen.

Die Adspectanten müssen sich an dem betreffenden Tage der Berührung von septischen Stoffen enthalten, baden, frisch kleiden. Die Temperatur des Operationszimmers ist die normale, also 18° C.

2. Die Operation muss möglichst rasch vor sich gehen. Zu diesem Zwecke müssen alle entsprechenden Vorbereitungen soweit getroffen sein, dass während der Operation selbst das wohlunterrichtete Hülfspersonal Alles zur Hand hat, was gebraucht wird, ohne irgend welchen Aufenthalt.

Nicht wenig trägt die entsprechende Lagerung der Patientin dazu bei, die Operation rasch zu Ende führen zu lassen. Ich operire nach *Péan's* Vorbild im Sitzen (Fig. 200); die Patientin wird auf den von Frau *Horn* angegebenen Tisch [1]) (Fig. 201) gelagert, an dessen Kopfende der narcotisirende Assistent sitzt. Ich selbst sitze zwischen den Beinen der Frau, die ich auf meinen Knien halte (Fig. 200). Der Tisch wird in eine grosse Wanne gestellt, um die abfliessende Flüssigkeit aufzufangen.

Zur Zeit wird vielfach die von *Trendelenburg* angegebene Beckenhochlagerung angewandt. Für mich genügt die natürliche Hochlagerung des Beckens an der Kante des *Horn*'schen Tisches. Eventuell würde ein untergeschobenes Kissen das Becken noch höher bringen, wobei der Operateur allerdings einen erhöhten Sitz einnehmen müsste.

---

[1]) Seit 1884 in meinem Gebrauch; ausgestellt in der Ausstellung der Berliner Naturforscherversammlung 1886. Der Tisch ist von Metall, leicht aseptisch zu halten. Die Klappe gestattet in sehr bequemer Weise jede Art von Verband nach Abschluss der Operation. Will der Operateur im Stehen operiren, so ist nur nöthig, die Beine des Tisches länger zu machen.

Da ich gewöhnlich mehr als 3 Laparatomien (bis zu 8) hintereinander an einem Tag ausführe, ist mir die Bequemlichkeit des Sitzens

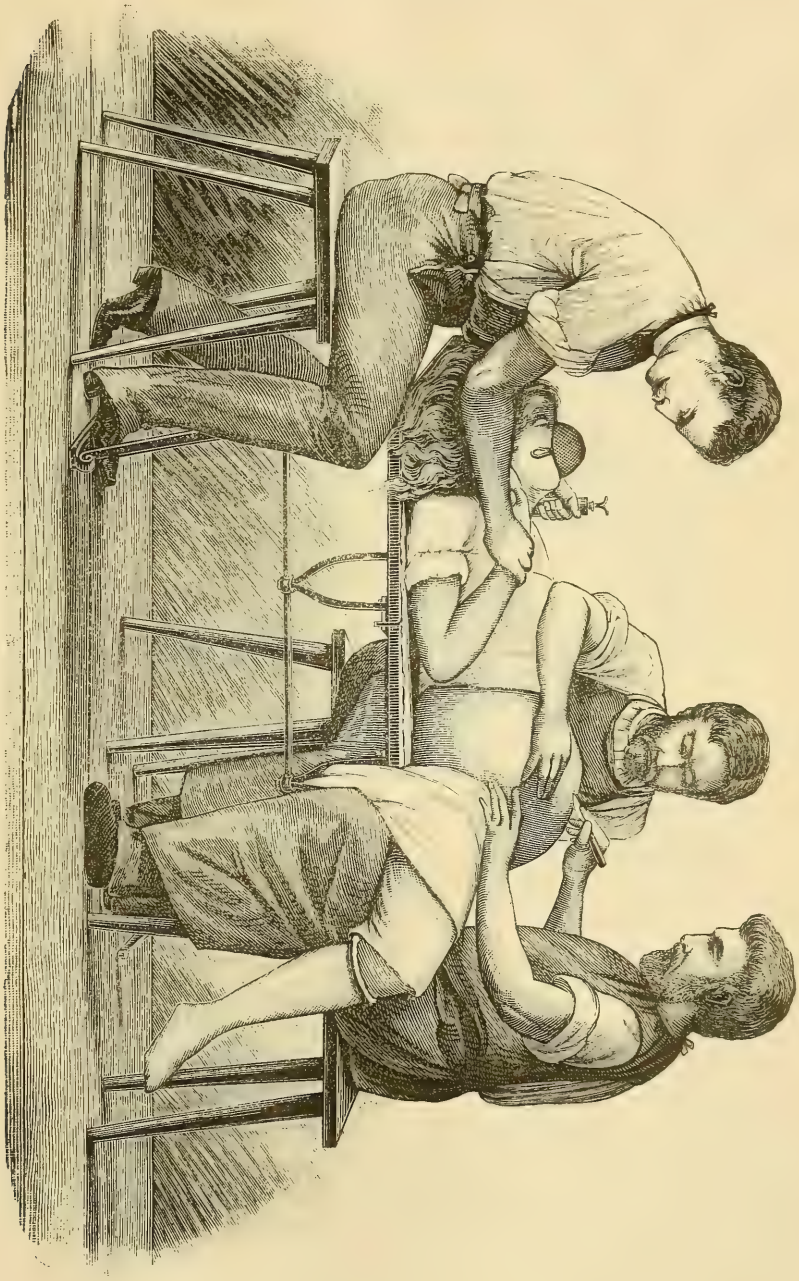

Fig. 200.

Lagerung der Patientin. Haltung des Operateurs und der Assistenten.

bei der Operation ein nothwendiger Schutz vor Uebermüdung des Rückens.

3. Die Operation muss mit einem vollständigen Verschluss der Bauchhöhle endigen. Dies wird am vollkommensten durch die sogenannte intraperitoneale Stielversorgung erreicht.

Ausführung der Operation.

1. Act der Operation: der Bauch wird möglichst schnell in der Linea alba gespalten. Die eingeschnittenen Gefässe werden nicht unterbunden. Die Blutung steht, wenn der Assistent den Finger für einen kurzen Augenblick darauflegt. Das Peritoneum wird frei eingeschnitten, wenn der Tumor dahinterliegt, sonst wird es zwischen zwei Pincetten abgehoben und eingeschnitten. Der Schnitt wird zunächst circa 10—15 Cm. lang angelegt. Meist wird die Bauchwand in etwas grösserer Ausdehnung gespalten. Die von dem Blut durch Abspülen

Fig. 201.

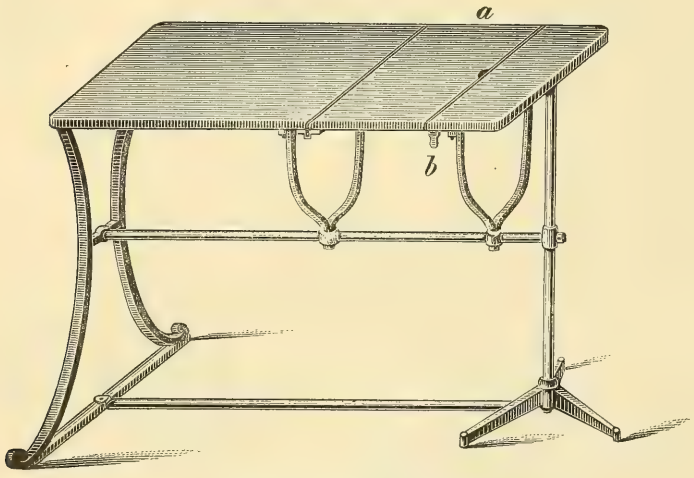


Laparatomietisch nach Frau *Horn*.
*a* Klappe. *b* Riegel zum Fallenlassen der Klappe.

in sterilem Wasser gereinigte Hand wird unter die Bauchdecken geschoben und spannt sie zur weiteren Spaltung. Der Schnitt wird so gross gemacht, als der jedesmalige Fall es verlangt: die Grösse des Schnittes an sich erscheint irrelevant, wohl aber können zu kleine Schnitte den Operateur sehr behindern.

2. Act der Operation: Hervorleitung der Geschwulst. Nicht verwachsene Geschwülste von mässiger Grösse lassen sich leicht hervorheben. Andernfalls drängt man sie durch die aussen und unten an die Seite des Leibes angelegten Hände heraus oder lässt sie von der Scheide aus emporschieben. Grössere Tumoren muss man verkleinert entwickeln. Ich stosse ein Messer in den vorliegenden Theil der Cyste, wobei der mir zur Hand assistirende College die Bauchdecken auf die Tumoroberfläche aufdrückt, um so das Einfliessen von Flüssigkeit in

die Bauchhöhle zu verhüten. Ist genügend Flüssigkeit abgeflossen, so wird der Spalt mit einer Klemmpincette abgeschlossen und eventuell unter Zuhülfenahme einer *Museux*'schen Zange die Geschwulst hervorgeleitet.

Sehr häufig legen sich hinter den Geschwülsten, sobald sie herausgewälzt sind, die Bauchdecken so eng wieder zusammen, dass die Därme gar keine Neigung haben, hervorzudringen und nur der Stiel des Tumors durch die Bauchdecken hindurchsieht. Andernfalls kann der Assistent leicht die Därme in den Oberbauch zurückschieben; ein flacher Schwamm, der mit warmem sterilen Olivenöl getränkt ist, wird darauf gelegt und schliesst den Bauch ab. (Bezüglich des grösseren Vorfalles der Därme siehe weiter unten S. 484.)

3. Act der Operation: Versorgung des Stieles.

Die extraperitoneale Stielversorgung ist heute wohl allgemein aufgegeben. (Vergl. ihre Geschichte und die dabei verwandten Instrumente bei *Olshausen,* Krankheiten der Ovarien, S. 245 u. ff.)

Zur intraperitonealen Methode wird der Stiel entfaltet und in kleinen Abschnitten fest umschnürt. Ich durchsteche den Stiel mit den gewöhnlichen gebogenen Nadeln und unterbinde mit dem ersten Catgutfaden das Ligamentum infundibulo-pelvicum, mit dem zweiten das uterine Drittel. Die dritte Nadel umfasst das ganze, zwischen dem ersten und zweiten Faden liegende Gewebe; dieser mittlere Faden dient als Massenligatur und umfasst die beiden anderen Fäden zum Abschluss.

Der Tumor wird so abgeschnitten, dass eine genügende Gewebsschicht über den Ligaturen bleibt. Blutet der Stumpf nicht, so wird er versenkt.

Sind die Gefässe nicht genügend versorgt, so wird eine nochmalige Unterbindung vorgenommen.

Ist der Stiel breiter, so müssen mehrere Fäden eingelegt werden. Dann überkleide ich die Schnittfläche, indem ich mit einem fortlaufenden Catgutfaden die peritonealen Wundränder über den Stumpf ziehe.

Zur Untersuchung der übrigen Beckeneingeweide werden dieselben mit der Hand berührt. Bei einfacher Ovariotomie wird die Bauchhöhle gar nicht weiter mit Schwämmen berührt, sondern sofort zum

4. Act der Operation: Schluss der Bauchwunde, geschritten. Unter die Bauchwunde wird ein grosser, flacher Schwamm gelegt, der in sterilisirtes Olivenöl getaucht ist. Ueber diesem wird die Bauchwunde bis auf die mittleren zwei Suturen vollständig fest geschlossen. Die letzten Fäden werden geknotet, nachdem der Deckschwamm entfernt. Diese tiefgreifenden Seidensuturen werden etwa 1 Cm. vom Schnittrande der Bauchhaut von Aussen eingestochen, gerade durch die ganze Dicke der Bauchwand, besonders Fascien und Musculatur, und möglichst dicht am Rande des Peritonealschlitzes im Peritoneum ausgestochen, dann auf

der anderen Seite eben so dicht am Rande des Peritonealschlitzes eingeführt und etwa 1 Cm. breit von dem Rande der äusseren Hautwunde herausgeleitet. Bei schlaffen Bauchdecken wird durch Druck von beiden Seiten her die Luft entleert, ehe die mittleren Suturen geschlossen werden. Zwischen die tiefliegenden Fäden kommen einige oberflächliche von Catgut zur genauen Adaptirung der Bauchhaut zu liegen, welche nur die Haut fassen.

5. Act der Operation: Verband der Bauchwunde. Ich lege, nachdem der Bauch nochmals gereinigt, über die Bauchwunde ein Stück Jodoformgaze, darauf eine mehrfache Lage steriler Watte, die mit einer Reihe von Gazebindentouren befestigt und mässig fest aufgedrückt wird. Diese in sterilem Wasser ausgedrückten Gazebinden werden, wenn sie trocknen, zu einer den Körperformen sich anschmiegenden, sehr festen Verbandmasse, ohne dass sie die Patienten wesentlich geniren.

Die Patientin wird in eine jedesmal frische wollene Decke geschlagen und auf der in Fig. 202 abgebildeten Trage[1]) in's Bett

Fig. 202.

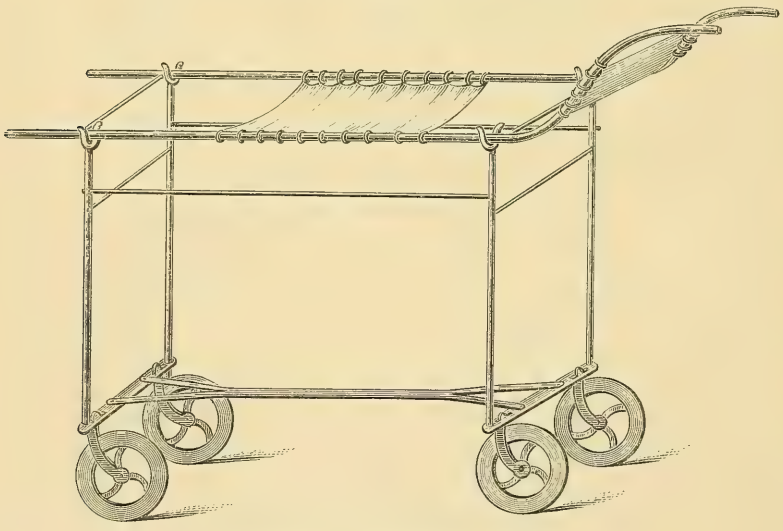

Krankenwagen und Trage nach Frau *Horn*.

gebracht. Mit dieser wird die Patientin eventuell zum Fahrstuhl gefahren und über die gleichmässig temperirten Corridore nach ihrem Bett gebracht. Hier bekommt die Patientin auf den Leib eine grosse Eisblase, an die Seiten Wärmkruken und wird dann unter Aufsicht einer Wärterin sich selbst überlassen. Eine Isolirung der Laparatomirten findet nicht statt, wenn die Kranke in den grösseren gemeinsamen Krankenräumen Aufnahme gefunden hat.

[1]) Siehe Frau *Horn's* Ausstellung. Naturforschervers. Berlin 1886.

Nach dem spontanen Erwachen bekommen die Patienten eine Morphiuminjection.

Eine solche einfache Ovariotomie nimmt von der Eröffnung der Bauchdecken an bis zur Vollendung der Bauchnaht in der Regel nur 5—8 Minuten in Anspruch. [1])

*Complicationen.*

Alle die einzelnen Acte der Ovariotomie können jeder für sich eigenartig complicirt sein.

1. Zunächst verursachen die Bauchdecken bisweilen recht unbequeme Schwierigkeiten; nicht blos, wenn die Masse des Fettes übermässig entwickelt ist, sondern auch durch die verschiedenen Lagen von Fett, welche sich zwischen den Muskelbäuchen und Fascien entwickeln und zuletzt noch vor das Peritoneum schieben. Es kann dadurch die Eröffnung der Bauchhöhle sehr erschwert werden. Ich verlängere den Schnitt, damit die Wunde weit klafft. Auch spalte ich den Nabel, um von hier aus einen Finger unter die fetten Wandungen zu legen. Unter dem Schutz eines Fingers schlitze ich mit der Kniescheere besonders das Peritoneum. Verhältnissmässig selten machen erhebliche Blutungen in den Bauchdecken Schwierigkeiten und erfordern zu ihrer Stillung Torsion oder Unterbindung der betreffenden Gefässe.

2. Ist die Bauchhöhle eröffnet, so compliciren oft Verklebungen der Geschwulstoberfläche mit der Nachbarschaft den Fortschritt der Operation. Diese Verwachsungen lassen sich, soweit sie die hintere Wand der Bauchdecken betreffen, in der Regel leicht lösen und meist auch ohne dass eine erhebliche Blutung aus der abgetrennten Fläche eintritt. Blutet hier ein einzelnes Gefäss erheblicher, so ist es isolirt zu unterbinden; bluten Flächen, so bedient man sich mit Vortheil einer allerdings etwas umständlichen Naht, indem man die blutende Stelle mit einem Faden von vier Seiten umsticht. Knotet man den Faden dann, so erhebt sich diese Stelle wie ein fleischiger Knopf zwischen den Fadenwindungen über die Umgebung in das Lumen der Bauchhöhle; die Blutung steht.

Verwachsungen mit den Därmen verlangen stets eine ausserordentlich sorgfältige Lösung, die natürlich auf Kosten der Geschwulst vorzunehmen ist; bleiben dann Geschwulstreste an den Därmen hängen, so kann man diese nachträglich ablösen. *Sir T. Sp. Wells* schiebt

[1]) Mit Rücksicht auf die Häufigkeit der Operation eiteriger Geschwülste unter meinem Material bediene ich mich zum Reinigen der Schwämme und meiner Hände während der Operation einer 2procentigen Carbollösung. In der Regel führe ich vor Abschluss der Bauchwunde noch einen in Oel getauchten Schwamm über die Schnittränder im Becken.

mit einem untergelegten Schwamm oder Stückchen Leinwand den Darm ab. Entstehen trotz aller Vorsicht Defecte in der Serosa oder, wie ich dies auch gesehen habe, bis in die Muscularis hinein, so nähe ich durch Schusternähte mit Catgut die Ränder der Serosa zusammen oder stille, wo dies nicht möglich ist, einfach durch Betupfen mit verdünnter Liquor ferri-Lösung oder Terpentinöl die parenchymatöse Blutung. Den nicht selten adhärenten Processus vermiformis schneide ich, sobald er nicht sehr leicht abzulösen ist, einfach nach Unterbindung ab. Bei eventuellen Verletzungen bis in das Lumen des Darmes hinein muss natürlich der Schluss des Darmes unmittelbar durch Seidenknopfnähte in mehrfachen Lagen vorgenommen werden.

Adhäsionen mit der Leber sind ziemlich selten zu beobachten. Ich erinnere mich besonders eines Falles aus der Praxis meines Vaters, in welchem die Blutung aus der angerissenen Leber durch Liquor ferri-Betupfung unschädlich gemacht wurde; die Heilung erfolgte ohne Störung.

Sehr viel schwieriger kann die Verwachsung im kleinen Becken werden. Ich schiebe die Finger zwischen Geschwulst und Unterlage und trenne stumpf die verklebten Stellen. Ist die Geschwulst subperitoneal entwickelt, so spalte ich das Peritoneum, um nun mit den Fingern die Auslösung vorzunehmen. Dann blutet das Bett nur sehr selten. Blutende Flächen werden durch Matratzennaht versorgt; wenn möglich, nähe ich die Randfetzen des Peritoneum darauf. Nur sehr selten habe ich jetzt noch Liquor ferri-Betupfung nöthig gehabt. Auch das früher von mir geübte Verfahren, die Höhlen mit ihren wunden Wänden nach der Scheide zu drainiren und dann nach oben abzuschliessen, gebrauche ich nur noch sehr selten.

Die Drainage ist übrigens an dieser Stelle sehr leicht auszuführen. Man stösst eine lange Kornzange durch den Boden des Douglas in das hintere Scheidengewölbe, das mit zwei in die Scheide eingeführten Fingern gespannt wird. Die Kornzange wird zur Scheide herausgeführt, mit dem Drain armirt und dann zurückgezogen.

3. Als eine sehr gefährliche Complication wird vielfach das Vorfallen von Darmschlingen während der Operation bezeichnet. Meine eigenen Erfahrungen stimmen nicht mit der besorglichen Auffassung dieser sogenannten Complication überein. Die Eventration ist an sich nicht gefährlich.[1]) Bei geschickter Assistenz ist sie nur selten unvermeidlich. In den letzten 3 Jahren habe ich nur ganz vereinzelt von der Eventration, und das nur in sehr geringer Ausdehnung, noch Gebrauch gemacht. Früher habe ich in mehr als 90% meiner Laparatomien die Därme aus der Bauchhöhle herausgenommen, auf dem

[1]) *Olshausen*, Gesellsch. f. Geb. u. Gyn. z. B. 28. November 1887, Zeitschr. f. Geb. u. Gyn. XIV. vertritt eine abweichende Anschauung.

Oberbauch gelagert und in ein erwärmtes, in schwaches Carbolwasser getauchtes Tuch eingehüllt halten lassen. Bis zum Schluss der Operation blieben sie liegen, wenn derselbe sich verzögerte, wurde ein neues warmes Tuch darüber gelegt.

4. Sind beide Ovarien erkrankt, so entfernt man am besten sofort beide. Da hiermit das Aufhören der Menstruation und der Conceptionsfähigkeit verbunden ist, so wird man sich allerdings sehr ernsthaft fragen müssen, ob die betreffende Erkrankung der Ovarien nicht noch eine Rückbildung zulässt. Einfach hydropische Follikel kann man durch Einstich entleeren, auch wohl kleine Cystchen reseciren, die Excisionswunde vernähen und das übrige gesunde Ovarium erhalten. Die von *Schröder* (Zeitschr. f. Geb. u. Gyn. XI, S. 358) angeregte Resection habe ich in grosser Ausdehnung geübt (vergl. S. 500) und kann sie warm empfehlen.[1])

Der Vortheil der Erhaltung der Menstruation und Ovulation ist ein so erheblicher, dass er die Möglichkeit einer eventuellen späteren erneuten Erkrankung der resecirten Keimdrüse vollständig aufwiegt.

5. Die an derselben Person wiederholte Laparatomie bietet keine absonderlichen Schwierigkeiten, wie ich aus Erfahrungen berichten kann.[2]) Ich incidire entweder neben der alten Narbe oder spalte dieselbe je nach der Configuration derselben, um sie nachher zu reseciren. Meist ist das Netz, oft sind auch Darmschlingen mit der Narbe verwachsen, doch scheint es, als ob diese Verwachsungen seit dem Gebrauch des Oelschwammes seltener geworden sind. Dann löse ich sie, wenn dies leicht ausführbar, andernfalls dringe ich daneben in die Tiefe.

6. Früher wurde ganz besonderes Gewicht auf die Reinigung der Bauchhöhle, die Toilette, vor dem Abschluss der Bauchwunde gelegt. Von dieser Vorschrift gehe ich ziemlich weit ab. Weder Blut, noch einfacher Cysteninhalt, noch Eiter habe ich in den letzten 1000 Laparatomien mit der Gründlichkeit ausgeräumt, wie ich es vordem wohl gethan, noch auch habe ich zu dem Auswaschen der Bauchhöhle ganze Waschbecken Carbolwasser eingegossen. Nur grosse Gerinnsel und Flüssigkeitslachen tupfe ich aus, alles Andere verdaut das Peritoneum bei aseptischer, respective modificirt antiseptischer Operation reactionslos. Es erscheint mir viel wichtiger, die Operation rasch zu beenden, als den ohnehin aussichtslosen Versuch zu machen, jede Falte des Peritoneum, dieses mächtigsten Resorptionsorganes, auszuwaschen.

---

[1]) Vergl. auch *Schatz*, Centralbl. f. Gyn. 1885, Nr. 23.

[2]) Vergl. meinen Aufsatz: Die an derselben Person wiederholte Laparatomie. Zeitschr. f. Geb. u. Gyn. XXX. Seitdem habe ich die zweite Operation oftmals auszuführen gehabt.

*Nachbehandlung.*

So lange die Kranken brechen oder auch nur Brechneigung oder Aufstossen haben, müssen sie vollständig fasten. Während dieser Zeit wird reichlich Morphium gegeben. Sobald das Brechen nachlässt und jedes Uebelsein verschwindet, bekommen die meist an einem unverhältnissmässig intensiven Durst leidenden Reconvalescenten theelöffelweise Wasser, Kaffee, Milch, Cognac, Wein mit Wasser, schwere Weine, Champagner. Erst wenn sie weder brechen, noch aufstossen, werden sie mit Bouillon, Milch und Suppen ernährt. Die Urinentleerung wird mittelst Katheters bewirkt. In der Regel fangen vom 2. bis 5. Tage die Därme an, sich zu bewegen; ein günstiges Zeichen ist ein frühzeitiges, spontanes Abgehen von Flatus. Tritt dies am 3. Tage nicht ein, so wird ein Stuhlzäpfchen, eventuell auch nur eine Mastdarmcanüle eingelegt; oft entleeren sich dann die Gase mit lautem Geräusch. Am 4. Tage wird, nach Entfernung der Eisblase, zum Abführen gegeben, und zwar lasse ich Ol. Ricini in Kapseln, Kaffee oder Weissbierschaum, eine Sennamixtur, Tamarinde oder Salina einnehmen. Clysmata machen oft Erbrechen, deswegen mache ich nur selten davon Gebrauch. Ist Stuhlgang erfolgt, so beginnt die Ernährung mit Fleisch; sie erhalten eine sehr reichliche Fleischportion (besonders Geflügel), Milch, Wein und was sie sonst mögen.

Fig. 203. Fig. 204.

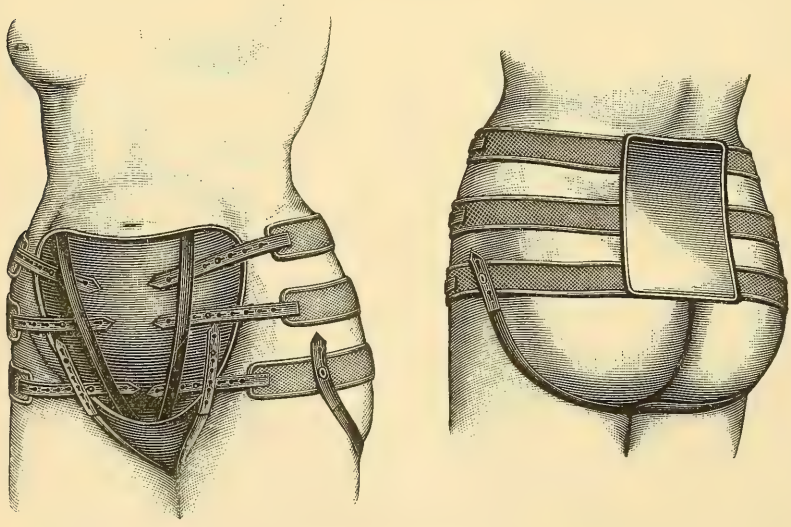

Bauchbinde nach *Beely*.

Vordere Platte. Hintere Platte.

Der Verband wird erst zwischen dem 8. bis 10. Tage revidirt. Die Seidenfäden werden zwei Tage später entfernt, die Bauchwunde

durch Heftpflasterstreifen fixirt, darauf eine Watteschicht durch ein festgezogenes Handtuch befestigt. So bleiben die Kranken mehrere Tage liegen, setzen sich dann zwischen dem 12. bis 14. Tage erst im Bette auf und stehen dann ganz auf, je nach der Zunahme ihrer Kräfte. Zur Stütze des Leibes erhalten die Laparatomirten eine feste Leibbinde, wie sie *Beely*[1]) auf meinen Wunsch hergestellt hat (Fig. 203 und 204). Die Heilung der Bauchwunde erfolgt übrigens fast immer prima intentione, ohne jede Secretion.

Am 15.—16. Tage werden die meisten Ovariotomirten entlassen. Bei Frauen, die wegen vorher schon erheblich geschwächten Kräften eine langsamere Reconvalescenz durchmachen oder die einen weiten Weg nach ihrer Heimat haben, muss natürlich erst durch Ausgehen auf die Strasse und Ausfahren die Widerstandsfähigkeit gestärkt werden.

Das ruhige Liegen im Bett erhöht augenscheinlich bei den Laparatomirten, die ohnehin durch ihre Leiden hochgradig erschöpft sind, die Neigung zur Bildung von Thrombosen. Seitdem ich eine Ovariotomirte beim ersten Aufstehen an einer Embolie verloren und ebenso eine schon genesene Myomoperirte beim ersten Ausgang, lasse ich die Patienten gerne nur bis zum 13. oder 14. Tage liegen.

### Complicationen der Reconvalescenz.

In dem normalen Verlauf der Genesung kommen mancherlei Störungen vor, deren Bekämpfung aber kaum für alle Fälle eine typische sein kann.

Einer Reihe solcher Störungen gegenüber ist die Therapie auch heute noch bis zu einem gewissen Grade machtlos. Nahezu vollständig ohnmächtig ist nach meiner Erfahrung die Behandlung der septischen Infection. Was man auch immer wieder versucht, keines von den bis jetzt bekannten Mitteln kann den Anspruch machen, auf sichere und durchgreifende Weise diesen ärgsten Feind der Laparatomie zu beseitigen. Ein übrigens gesundes Peritoneum nimmt die Sepsis leichter auf als ein chronisch erkranktes.

Am häufigsten tritt die Sepsis nach Laparatomien in Gestalt der Peritonitis auf. Daher liegt es nahe, in derartigen Fällen durch eine Ausräumung der Bauchhöhle, also durch irgend eine Art von Drainage, das peritonitische Exsudat, den vermuthlichen Träger des septischen Virus, zu beseitigen, oder wenigstens zu desinficiren.

Die Erfahrung spricht ebenso gegen die prophylactische wie gegen die secundäre Drainage.[2])

---

[1]) Deutsche med. Wochenschr. 1886, Nr. 46.

[2]) In Deutschland wird nur vereinzelt die Drainage noch verwandt. In Amerika bringt die Fachliteratur immer wieder eingehende Discussionen des pro et contra.

Unter den anderen Complicationen der Reconvalescenz nach Ovariotomie nenne ich noch die Darmparalyse, die Nachblutungen und die Abscessbildung in den Bauchdecken.

1. Macht die Trägheit des Motus peristalticus mit der gasigen Auftreibung des Leibes an sich schon grosse Beschwerden, so leiden augenscheinlich Laparatomirte ganz besonders unter derartigen Störungen. Die gelegentlich stürmisch auftretenden Bewegungen der Därme werden sehr schmerzhaft empfunden, so dass die Kranken in grosse Unruhe gerathen, bis Gasentleerung erfolgt, respective die Darmcontenta per anum abgehen. Nicht selten steigt dabei die Temperatur jäh an, um abzufallen, sobald der Darm entleert ist (vergl. auch *E. Fränkel,* Naturforscherversammlung zu Magdeburg. 1884.)

In einzelnen ätiologisch nicht klaren Fällen kommt der Motus peristalticus nicht in Gang. Das Verweilen der Därme ausserhalb der Bauchhöhle während der Operation hat sicher nach meinen in dieser Hinsicht sehr ausgedehnten Erfahrungen keinen Einfluss darauf. Eher möchte ich solche Fälle als für diesen Zustand disponirt halten, in denen durch frühere Geburten, respective die Ausdehnung durch den Tumor, die Bauchdecken abnorm schlaff geworden sind. Es kommt zur Abknickung des Darms mit oder ohne peritonitische Verlöthungen: ohne positiven Anhalt neige ich doch zu der Auffassung, dass es sich in diesen Fällen um eine bis jetzt noch nicht erkennbare Form von Sepsis handelt.

Nach einem relativ günstigen Zustand von Euphorie verfallen die Kranken bei diesem subparalytischen Zustand der Därme, etwa am 6. Tage, ohne dass in dieser Zeit Flatus entleert sind, rasch, die Pulsfrequenz wächst ohne Temperatursteigerung, Erbrechen, besonders gallig, dann blutig gefärbter Massen, tritt ein, zuletzt Ileus, nach langer Agone erfolgt der Tod. Bei der Autopsie findet man kaum Spuren von Peritonitis oder Sepsis, ja kaum eine verdächtige Wundreaction; die Culturversuche ergeben keinerlei charakteristische Kokken. Zuweilen findet man eine Darmabknickung, zuweilen eine völlig paralytische Darmpartie. In solchen Fällen habe ich von allen Arten von Abführmitteln Gebrauch gemacht, per os und per anum, ohne gleichmässigen Erfolg. Am besten wirkten Massage (gleichzeitig mit Terpentinölbepinselung des Leibes) und Faradisation; sobald als Erfolg derselben Darmbewegung eintritt, sind die Patienten wesentlich erleichtert. Mit der dann erfolgenden ersten Entleerung schwindet die Beängstigung, fällt die Pulsfrequenz, das Erbrechen lässt nach und es erfolgt nunmehr die weitere Reconvalescenz ohne Störung. Die von *Schultze* empfohlene Punction der meteoristisch aufgetriebenen Därme habe ich erfolglos gemacht. Auch das Oeffnen des Leibes und die Lösung der abgeknickten Stellen hat mir in frischen Fällen keinen Erfolg gebracht, wohl wieder-

holentlich bei Abknickungen, die jahrelang nach der Laparatomie bestanden hatten und plötzlich Ileus verursachten.

2. Blutung in Folge von Lösung der Ligatur am Stiel führt wohl in der Regel so rasch zum Tode, dass eine Therapie geradezu unmöglich ist.

Erst im Jahre 1891 habe ich eine solche Nachblutung gesehen, welche mir die Hoffnung gab, durch das Oeffnen des Leibes die Blutung zu stillen. Nach einer Myomotomie und sehr mühsamer Ausschälung des ganzen Tumor aus den Beckenverwachsungen collabirte Patientin. Ich machte 2 Stunden nach der ersten Operation den Leib wieder auf, fand die blutende Stelle in den Verwachsungen und vernähte sie. Nach einer Kochsalzinfusion schien sich Patientin zu erholen, doch trat rascher Verfall und Tod ein. Bei der Section ergab sich, dass eine neue parenchymatöse Blutung, allerdings von geringer Ausdehnung, erfolgt war.

Eventuell würde in einem solchen Falle die Bauchwunde zu öffnen und der Stumpf aufzusuchen sein, doch scheint mir der Erfolg eines solchen Verfahrens sehr problematisch.

Man muss sich hüten, solche scheinbare Fälle von innerer Blutung etwa mit solchen von Carbolintoxication zu verwechseln, von denen ich nur einen allerdings ausserordentlich prägnanten gesehen habe. Bei dieser Frau hatte ich die beiderseitig cystisch entarteten Ovarien in einer sehr glatt und schnell verlaufenden Operation entfernt. Im Verlaufe des Nachmittags trat Collaps ein, der Puls verschwand, es entwickelte sich eine ängstliche keuchende Respiration, die Hände wurden kühl, die Temperatur des Körpers stieg; Patientin bot das Bild hochgradiger Anämie. Ich konnte mich nicht zu der Annahme entschliessen, dass die mit grosser Sorgfalt angelegte Ligatur an dem Stumpfe nachgegeben hätte und beschloss unter Darreichung von Analepticis die weitere Entwicklung abzuwarten. Als dann gegen Abend grosse Unruhe eintrat, gab ich der Patientin eine Morphiumeinspritzung. Nachdem sie in Folge davon geschlafen hatte, fand sich der Puls wieder, der klebrige Schweiss der Haut verlor sich, die Hauttemperatur glich sich an Rumpf und Extremitäten aus und kehrte zur Norm zurück; die Patientin erholte sich, während der Urin die bekannte Carbolfarbe annahm. Die Patientin machte dann bis zu ihrer Entlassung eine sehr glatte Reconvalescenz durch.

3. Die Abscesse der Bauchdecken finden sich besonders häufig bei sehr fettreichen Bauchwandungen und auch da, wo die Bauchdecken während der Operation einer starken Zerrung ausgesetzt gewesen waren. Besonders häufig abscedirt dasjenige Ende der Bauchwunde, welches in den Mons veneris hineinragt. Warum die Infection der Bauchwunde gerade hier stattfindet, wird durch das eventuelle Ueberfliessen zersetzter Secrete nicht genügend erklärt. Meist machen diese Abscesse vom 4.—5. Tage an leichte Schmerzen in der Bauchwunde und bewirken am 6.—7. Tage eine mässige abendliche Temperatursteigerung. In solchen Fällen muss man alsbald den Verband abnehmen. Ich behandle die Abscesse durchaus trocken. Trockene Watte wird aufgelegt und alle 24 Stunden erneuert. Erst bei beginnender Heilung wird Jodoform aufgestreut, oder die Granulation mit Jod betupft. Manchmal schmelzen die Abscesse nur sehr allmälig. Unter lebhaften Beschwerden und Temperatursteigerungen kommt es erst nach

mehreren Tagen zur Entleerung. Immer habe ich in diesen Fällen die Peritonealwunde geheilt gefunden und immer noch sah ich diese Abscesse nur in der äusseren Bauchwunde verlaufen, wenn sie nicht unnöthig gereizt werden. Zerfall der anscheinend gut verheilenden Umgebung war das Ergebniss einer allzu eifrigen Aetzung der granulirenden Flächen. In der Regel brauchen selbst die grössten Abscesse bei einer derartigen einfachen Behandlung und warme Umschläge nur vierzehn Tage bis zu ihrer vollkommenen Eintrocknung, so dass das Aufstehen der Patientin um diese Zeit verzögert wird.

Ich habe bis jetzt nur 9mal nach Laparatomie eine ausgedehntere Abscessbildung in den Bauchdecken gesehen.

Bei einem hochgradig scrophulösen Individuum, welches zugleich an einem beiderseitigen Spitzencatarrh litt, hatte ich die Ovariotomie gemacht, um einen intraligamentär entwickelten Tumor mit eiterigem Inhalt zu beseitigen. Die Reconvalescenz nahm bis zum Ende der ersten Woche einen sehr günstigen Verlauf, dann entwickelten sich die Symptome der Abscessbildung in den Bauchdecken. Die Vereiterung hat sich trotz der angewandten Behandlung weiter ausgebildet; ich habe Gegenöffnungen angelegt, die Granulationen geätzt, Bäder, Eisenpräparate, Luftwechsel und fortgesetzte gute Pflege haben nicht gefehlt. Die Patientin zeigte noch nach vierzehn Monaten secernirende Granulationsflächen in der Bauchwunde, doch hat sie sich in der letzten Zeit im Allgemeinen wesentlich erholt, so dass auch der locale Befund sich gebessert hat. Aehnlich verliefen die anderen Beobachtungen.

Am Schlusse der Heilung der Bauchwunde bleiben zuweilen noch einige Stichcanäle oder auch kleine Granulationen in der Wundlinie selbst übrig. Diese bringe ich in der Regel durch mehrmaliges Aetzen mit Jodtinctur zur Heilung, aber auch hierbei muss man sehr vorsichtig sein, damit nicht durch die Aetzmittel die zarte Narbe in der Umgebung zerstört werde.

Zwei andere sind bei dem Versuche, die Fisteln operativ zu schliessen, an Peritonitis erlegen.

Einen eigenthümlichen Fall von Verzögerung der Heilung solcher Stichcanäle sah ich bei dem oben beschriebenen Fall von Carbolintoxication. Nach der Entlassung bearbeitete eine fromme Gemeindepflegerin einen nässenden Stichcanal mit der Stricknadel, bis sich ein Eiterherd entwickelte, der bis zum Scheidengewölbe hinabreichte. Ich habe durch diesen Eiterherd eine Kornzange nach der Scheide gestossen und einen Drain eingeführt, der in 4 Wochen die Ausheilung der Fistel scheinbar herbeiführte. Das Drainrohr wurde entfernt, musste aber nach etwa 3 Wochen wieder eingelegt werden, um noch circa 8 Wochen zu liegen, ehe völlige Ausheilung erfolgte. Bei dieser zweiten Einlegung entstand für kurze Zeit Harnträufeln, welches ohne weiteres Zuthun verschwand.

Nach der Entlassung rathe ich den Patienten, zeitlebens die oben erwähnte Bauchbinde zu tragen, sich schwerer Arbeit nach Möglichkeit zu enthalten und öfters am Tage ruhig zu liegen. Auch bei solchem vorsichtigen Verhalten ist das Auseinanderweichen der Bauchwundränder und die Entwicklung eines Bauchbruches nicht ganz zu vermeiden. In solchen Fällen bleibt natürlich nur das fortgesetzte Tragen

einer Binde mit entsprechender Pelotte übrig. Versuche einer operativen Hülfe sind misslich. Bei wiederholter Laparatomie habe ich die alte Narbe, wenn sie gedehnt war, excidirt; die neue Wunde ist meist per primam intentionem geheilt. Aber auch die per secundam heilenden wurden schliesslich fest und widerstandsfähig.

Unerklärliche Complicationen der Reconvalescenz nach Laparatomien sind die Parotitis und die Psychosen.

Die Parotitis[1]) soll nach *v. Preuschen* durch die Einwanderung von Infectionsträgern bei der Herabsetzung des Absonderungsdruckes in der Ohrspeicheldrüse entstehen. Die Complication ist selten, ich habe nur vier Fälle selbst gesehen, von denen einer abscedirte. Sie gilt für ziemlich bedenklich, da sie nicht selten direct lebensgefährlich, in allem anderen doch sehr hinderlich für die Reconvalescenz ist. Meine Kranken genasen.

Die Psychosen[2]) kommen nach meinen Beobachtungen wesentlich auf die Basis vorbestandener Erkrankungen des Gehirns zur Entwicklung. Ihre Prognose ist um so bedenklicher, wenn die Reconvalescenz durch septische Infection der Bauchhöhle complicirt ist.

Davon zu trennen ist das Delirium tremens, welches ich 6mal bei Reconvalescenten nach Laparatomie beobachtet habe. 2 Frauen gehörten dem Arbeiterstand an, 3 Patienten waren als Kellnerinnen dem übermässigen Alkoholgenuss ergeben, eine war eine jugendliche Lehrerin und pflegte sich durch grössere Alkoholdosen über ihre nervösen Anfälle hinwegzuhelfen. Der rechtzeitige Gebrauch von Cognac hat mir gegen diese Complication in allen Fällen erfolgreich geholfen.

Die Contraindicationen der Ovariotomie sind zwar im Verlaufe der letzten Jahre mehr und mehr eingeschränkt worden, wir müssen aber doch zur Zeit immer noch gewisse Grenzen der Operation als unübersteigbar respectiren.

Abgesehen von den Fällen vorgeschrittener maligner Entartung der Geschwulst und des Peritoneum, den schweren Allgemeinerkrankungen und denen, in welchen die vom Tumor bedingte Cachexie jeden Eingriff ausschliesst oder die Herbeiführung sehr ausgedehnter Verletzungen unthunlich erscheinen lässt, kann die allgemeine Verwachsung der Geschwulst zwingen, die Operation aufzugeben.

In derartigen Fällen von Verwachsungen kann die Geschwulstwand zu einer einzigen Schwiele mit der Bauchwand verbunden

[1]) Vergl. zuletzt *Bumm*, Münchener med. Wochenschr. 1887, Nr. 10.

[2]) *Arndt*, Beitr. z. Geb. u. Gyn. der Berliner geb. Gesellsch. 1873. — *Gnauck*, Gesellsch. f. Geb. u. Gyn. z. B. 1887. — Zeitschr. f. Geb. u. Gyn. XIV.

sein, so dass die Loslösung ein sehr grosses Stück der Serosa wund macht. Bei solchen Adhäsionen ist der Rath gegeben worden, die zuführenden grösseren Gefässe der Geschwulst zu unterbinden.[1]) Wo dies möglich ist, würde ich allerdings einen solchen Vorschlag plausibel finden. Häufiger wird man sich mit der einfachen Entleerung der Geschwulst begnügen müssen und aus der beabsichtigten Ovariotomie wird dann nur eine Art von Probeincision werden. Diese „Probeincisionen" sind an sich, wenn sie aseptisch gemacht werden, etwas durchaus Ungefährliches. Die Gefahr rührt vielmehr von dem Collaps her, welcher diese durch das Wachsthum und die Ausdehnung ihrer Geschwulst in hohem Grade geschwächten Frauen sehr ernstlich bedroht. Die Zersetzung der Geschwulstwand kann man in der Regel hinhalten. Wenn man solche Geschwülste nach der Scheide drainirt und hier nach Abschluss der Bauchhöhle für entsprechende Desinfection sorgt, so erfolgt eine wesentliche Erleichterung der Kranken. Allein von den Frauen, bei denen ich solche Probeincisionen gemacht habe, sind viele früher oder später nach der Entleerung doch der weiter vorschreitenden Cachexie erlegen, meist unter entschieden aseptischem Verlaufe in den Wunden und der Cyste. Die Cystenwand eventuell in die Bauchwunde einzunähen und den Sack mit der Bauchwunde in offener Communication zu halten, behufs Ueberwachen der Auseiterung des Sackes, erscheint mir auch für diese Fälle nicht sehr empfehlenswerth. Es wird besser sein, die Bauchhöhle zu schliessen, und wenn man fürchtet, dass in dem Sack verhängnissvolle Zustände sich entwickeln, ihm eine Drainage nach der Scheide hin zu geben.

Früher scheute man lebhaft vor der Laparatomie zurück, so lange als frische Entzündungsprocesse zu vermuthen waren, auch die chronischen und die dabei so häufigen subacuten Nachschübe wurden ängstlich gemieden. Beides erscheint nach den heutigen Erfahrungen unberechtigt. Gerade bei frischer Peritonitis, mag ihre Ursache welche immer sein, coupirt die Laparatomie in der Regel sofort; auch bei der chronischen und subacuten führt die Ausräumung des Krankheitsherdes fast stets zur Heilung; ja, nicht selten ist die Laparatomie das letzte Heilmittel für diese chronischen Uebel. Mit der Entfernung der kranken Organe und der Desinfection des peritonitischen Herdes wird dann meist alsbaldige und völlige Heilung erzielt. Meine eigenen Erfahrungen stimmen darin ganz mit den von *Keith, Schröder, Hegar, Olshausen*[2]) überein. Räumt man den Eiter aus und desinficirt die Bauchhöhle, so fällt die Temperatur alsbald. Es schliesst sich gerade in solchen Fällen überraschend oft eine glatte Reconvalescenz an.

[1]) *Hegar* u. *Kaltenbach*. Ed. III, S. 336.

[2]) Vergl. die Krankheiten der Ovarien. 1886, S. 399.

## 7. Die Castration.

Die Entfernung der gesunden Ovarien zum Zwecke der Unterdrückung von Ovulation und Menstruation nennt man Castration.

Dieses Verfahren in die Praxis unserer Zeit eingeführt zu haben, ist das grosse Verdienst *Hegar's* [1]), der im Vereine mit seinen Schülern [2]) durch eingehende Studien diese Frage wissenschaftlich und praktisch zu einem befriedigenden Abschluss gebracht hat. In dieselbe Zeit seiner ersten Operation fällt die erste von *Battey* [3]), *Trenholme* [4]) und *Peaslee* [5]). Besonders der Erstere hat durch die Zeit seiner Veröffentlichung eine literarische Priorität erlangt, die freilich durch die Unzulänglichkeit des von ihm benützten Journals beeinträchtigt worden ist. Unter den zahlreichen späteren Autoren über die Castrationsfrage nimmt *Lawson Tait* [6]) eine eigene Stellung ein, sowohl durch Extensität seiner Indicationen für die Castration, als auch durch die Eigenart seines Operirens und seiner Erfolge und endlich durch die Theorie, welche er über die Bedeutung der Ovarien neben den Tuben für das Geschlechtsleben der Frau aufgestellt hat. Ich selbst bin in der II. Auflage von *Eulenburg's* Real-Encyclopädie in dem Artikel Castration dafür eingetreten, die Fälle von Exstirpation kranker Ovarien nicht unter dieses Capitel zu rechnen, sie gehören zu den Ovariotomien oder Oophorectomien. Scheiden wir die Exstirpation gesunder Ovarien als Castration aus, so werden wir die Castrationsfrage allein in ihrer vollen Bedeutung besser zu würdigen und ihren Werth für die Praxis abzugrenzen im Stande sein, eine Auffassung, der sich *Schröder* (VII. Auflage seines Lehrbuches und in seinem Vortrage auf der Naturforscherversammlung 1886) *Olshausen* [7]), *Hofmeier* [8]) u. A. angeschlossen haben.

---

[1]) *A. Hegar,* Die Castration der Frauen in *Volkmann's* klin. Vortr. Gyn. Leipzig 1878, S. 42. — Zur Exstirpation normaler und nicht zu umfänglichen Geschwülste entarteter Eierstöcke. Wiener med. Wochenschr. 1878, Nr. 15. und Centralbl. f. Gyn. 1877, Nr. 17, und 1878, Nr. 2. — Ueber Castration, Vortrag in der gynäkologischen Section der Naturforscherversammlung zu Baden-Baden. Centralbl. f. Gyn. 1879, Nr. 22. — Die operative Gynäkologie. 3. Aufl., 1886, §§. 55—60. Daselbst Literatur: Der Zusammenhang der Geschlechtskrankheiten mit nervösen Leiden und die Castration bei Neurosen. 1885.

[2]) *Stahl,* Deutsche med. Wochenschr. 1876, Nr. 50. — *Tauffer,* Pester med.-chir. Presse. 1878. — *Turban* und *Wiedow,* D. i. Freiburg. — *Tauffer,* Zeitschr. f. Geb. u. Gyn. IX. — *Schmalfuss,* Archiv f. Gyn. XXVI, S. 1. — Vergl. Operat. Gyn. Ed. III, S. 346.

[3]) *Battey,* Atlanta med. and surg. Journ. Sept. 1872 und 1873. Amer. Practit. 1875. Amer. gyn. society. 1876 und 1877.

[4]) Amer. Journ. of Obstetr. 1876, IX, S. 702.

[5]) Transact. of Amer. gyn. society. 1876, S. 349.

[6]) Brit. med. Journ. 1879, Nr. 984, S. 730.

[7]) VII. Auflage von *Schröder's* Lehrbuch.

[8]) Grundriss der gyn. Operationen. III.

Werden beide Eierstöcke vollständig entfernt, so hört

1. die Menstruation auf; es kommt wohl noch gelegentlich zu Blutabgängen, bald unmittelbar nach der Operation, bald in längeren, meist unregelmässigen Zwischenräumen. Bilden sich normale Narben an den Stümpfen der Ovarien, so hört die Menstruation jedenfalls als normale Function auf. Nach meinen Beobachtungen treten solche der Menstruation ähnliche Blutungen, meist unregelmässig in Wiederkehr und Intensität, besonders dann auf, wenn die Narben zur Quelle peritonitischer Reizung wurden oder anderweite Erkrankungen oder Neubildungen sich entwickeln. Eigenthümliche Abweichungen habe ich mehrfach nach Myomoperationen und Salpingotomien gesehen;

2. schrumpft der Uterus, ähnlich wie bei dem normal auftretenden Climacterium; damit bilden sich auch die anderen Abschnitte des Genitalschlauches in analoger Weise zurück und treten die subjectiven Empfindungen hervor, über welche die Frauen in dieser Zeit klagen: Wallungen, Herzklopfen, Schweissausbruch. Freilich ist damit die Fähigkeit des Uterus zu Neubildungen keineswegs als erschöpft anzusehen. Ich habe nach Entfernung beider Ovarien vorher völlig latente Uteruskeime rasch zu grossem Umfang wachsen gesehen;

3. werden die Frauen steril, ohne deshalb cohabitationsunfähig zu sein.

Die von *Hegar* aufgestellte Allgemeinindication lautet in der dritten Auflage seiner operativen Gynäkologie (S. 335) etwa wie folgend: „Die Castration ist auszuführen bei Anomalien und Erkrankungen, welche unmittelbar Lebensgefahr bedingen oder in kürzerer Frist zum Tode führen, oder ein langdauerndes, fortschreitendes, Lebensgenuss und Beschäftigung hinderndes Siechthum zur Folge haben. Dabei wird vorausgesetzt, dass andere mildere Heilverfahren entweder durchaus keinen Erfolg abwarten lassen oder ohne solchen gebraucht sind, während der Wegfall der Keimdrüse das Uebel beseitigt."

Nehmen wir die obige Definition der Castration an, so fallen von den Specialindicationen *Hegar's* die der Operation kleinerer Ovarialgeschwülste und kleiner cystischer Follikel- und Stromaentartung aus; diese gehören zu den Indicationen der Ovariotomie. Ebenso ist die sechste der *Hegar*'schen Indicationen, chronische Entzündung der Tube, des Beckenbauchfells und Parametrium, primär durch pathologische Processe in den Eierstöcken entstandene oder doch durch die Ovulation unterhaltene, zu den Salpingotomien und zu der Therapie der chronischen Pelveoperitonitis zu rechnen.

Dagegen bleibt wohl allgemein anerkannt die Indication zur Castration bei Uterusdefect, Mangel desselben und Atresien des Genitalcanales bei normal functionirenden Keimdrüsen, sowie Zuständen des Uterus und der Vagina,

welche die Secretion der Menstrual-Flüssigkeit verhindern.

Verhältnissmässig nur selten finden sich solche keimreifende Ovarien bei einem vollkommen unentwickelten Genitalapparat. Die Aussichtslosigkeit einer Heilung in diesen unvollkommenen Genitalien lässt die Castration völlig berechtigt erscheinen. Dasselbe muss von den angeborenen oder erworbenen Atresien gelten, soweit sie nicht mehr einer Therapie zugänglich sind. Die Verlagerung der Ovarien, welche in der amerikanischen Literatur vielfach als Indication bezeichnet wird, ist wohl nur dann anzuerkennen, wenn dieselbe an sich irreparabel ist und zu tiefgreifenden Störungen Veranlassung bietet.

Nicht ganz so uneingeschränkt kann ich die Erkrankungen des Uterus als eine Indication zur Castration anerkennen. Zuerst hat *Trenholme* wegen Myomen, *Battey* wegen Dysmenorrhoe und *Hegar* wegen Dysmenorrhoe und Ovarialneuralgie operirt. Die letztere Operation entfernte erkrankte Ovarien und wäre nach der obigen Definition nicht unter dem Capitel der Castration zu registriren. Seitdem ist die Castration wegen profuser Uterusblutungen gemacht worden (*A. Martin* und *Olshausen*) und dann wegen chronischer Hyperplasien ohne oder mit gleichzeitigen Lageanomalien, Versio-Flexio, Endometritis chronica (*Hegar*, Oper. Gyn. Ed. II, S. 348). Ich selbst habe wegen Myomen und wegen anderweit nicht stillbaren Blutungen operirt.

Die Castration wegen Myom halte ich nach gereifter Erfahrung in der Myomoperation nicht mehr für gerechtfertigt. Es erscheint mir nicht richtig, die Geschwulst zurückzulassen und die an sich gesunde Drüse zu entfernen. Die Castration sichert nicht vor Wachsthum und vor Degeneration der Geschwulst, ja sie bietet nicht einmal die Garantie, dass nicht neue Keime sich entwickeln.

Sind die Erkrankungen des Uterus in anderer Weise nicht heilbar, so dürfte die Exstirpation des Uterus das zweckmässigere Verfahren sein.

Als eine dritte Indication zur Castration sind von *Hegar* zuerst gewisse Neurosen bezeichnet worden, die *Tauffer* und *Fehling*[1]) als solche schwere Nerven- und Geisteskrankheiten bezeichnen, welche mit den Sexualfunctionen zusammenhängen. *Hegar* sprach sich zuerst gegen die Castration aus bei solchen Neurosen, bei denen keine anatomischen Veränderungen der Geschlechtsorgane bestehen. Im Weiteren sind aber doch auch solche Fälle mehrfach beobachtet worden (vergl. *Schmalfuss*[2]), *Leppmann*[3]), *Schröder*[4]), in denen der Erfolg lediglich der Castration, also der Entfernung normaler

[1]) Archiv f. Gyn. XXII, S. 442.
[2]) Archiv f. Gyn. XXVI, S. 1.
[3]) Ibid. XXVI, S. 57.
[4]) Naturforschervers. Berlin 1886.

Ovarien zum Zwecke der Unterdrückung der Menstruation und Ovulation, nicht ungünstig gewesen ist. Auch nach den verschiedenen Einzelbeobachtungen, welche unsere Fachliteratur in den periodischen Journalen bietet, erscheint es geboten, weitere Beobachtungen über diese Indication entscheiden zu lassen.

Die Prognose der Castration ist quoad operationem mit der Durchführung der Aseptik eine so günstige geworden, wie sie nur bei Ovariotomien sein kann.

Die Prognose der Wirkung der Castration ist als durchaus günstig zu bezeichnen, was den unmittelbaren Effect betrifft. Die Menses hören, wenn beide Ovarien vollständig beseitigt sind, meist sofort oder doch in kurzer Frist auf und es tritt, allerdings manchmal unter starken Beschwerden, manchmal ohne solche, das Climacterium ein, so dass man im Allgemeinen nach einem Zeitraum, wie er der sogenannten Wechselzeit bei normaler Cessation entspricht, das vollständige Schwinden der Molimina menstrualia in Aussicht stellen kann.

Weniger sicher stellt sich die Prognose bezüglich des Enderfolges der Operation. Misserfolge können durch sehr verschiedene Umstände bedingt werden. Der Heilungsprocess am Stumpf kann einen, manchmal erst sehr spät zu Tage tretenden üblen Verlauf nehmen, Verwachsungen mit den Därmen, Abstossung der Schnürstücke, Abgang der Ligaturen, chronische peritonitische Reizungen, Fistelbildungen und endlich, nicht als der kleinste Uebelstand, Bauchbrüche können an die Stelle der alten Leiden neue setzen, die nicht weniger lästig empfunden werden. — Misserfolge, welche das alte Leiden selbst betreffen, werden bei der ersten Gruppe von Indicationen nicht zu befürchten sein. Bei der zweiten Gruppe sind diese Bedenken nur zu berechtigt. Besonders die durch Uterinerkrankungen bedingten Blutungen werden nur ungleichmässig durch die Castration beeinflusst, wie Verfasser in einem speciellen Falle sah, wo er sich nachträglich noch zur vaginalen Exstirpation des Uterus selbst entschliessen musste, um die unglückliche Trägerin arbeitsfähig zu machen. Bezüglich der Prognose dieser Gruppe ist oben das Weitere gesagt.

Die Resultate der Castration bei Neurosen, wie sie *Schmalfuss* von dem *Hegar*'schen Material gibt, stellen sich so, dass bei den an sogenannten Lendenmarkssymptomen leidenden 10 Kranken 8 geheilt sind, 2 nicht. Bei den neben diesen Lendenmarkssymptomen an ausgesprochen nervösen Erscheinungen in verschiedenen anderen Nerven- und Körperbezirken Leidenden (Cardialgie, Druck im Epigastrium, Gefühl von Aufgetriebensein, Aufstossen, Erbrechen, Globus) sind 6 von 8 geheilt, 2 wesentlich gebessert. Von einer dritten Kategorie solcher, welche an sehr verbreiteten nervösen Symptomen litten und einen allgemein neuropathischen Zustand boten — vage oder scharf ausgesprochene

Schmerzen in fast allen Körpergebieten, vasomotorische Störungen, Menstruatio vicaria, Kehlkopf-, Magen-, Darmerscheinungen, Krämpfen und epileptiformen Anfällen — sind 10 von 14 geheilt, 4 gebessert. Bezüglich der Castration bei Epilepsie und Hystero-Epilepsie bessern sich bei gesunden Keimdrüsen die Erfolge, die noch bei *Leppmann* (Fälle von *Fritsch*) nicht befriedigende waren (1. Fall erfolglos, 2. theilweise erfolgreich, der 3. zum Theil noch unentschieden).

Für die Operation selbst hat *Hegar* anfänglich die Bedingung gestellt, dass man die Ovarien vorher gefühlt haben soll. Er selbst und viele nach ihm sind aber von dieser Bedingung wieder abgegangen. Die Operation, besonders bei Myomen, ist gewiss oft als Probeincision zu einer Entfernung der Geschwulst selbst begonnen worden und erst angesichts der anscheinenden Unmöglichkeit der Durchführung dieser die Castration gemacht worden.

Die Ausführung der Operation lehnt sich eng an das oben bezüglich der Ovariotomie Gesagte an.

Die meisten Operateure machen den Schnitt in der Medianlinie. Der von *Hegar* angegebene Flankenschnitt[1]) dürfte nur da am Platze sein, wo man an den sich hinauf in die Bauchhöhle entwickelten Tumoren die Ovarien frei fühlt. *L. Tait* macht den Bauchschnitt so klein, dass er eben zwei Finger hindurchführen kann. Ich kann mich dazu nicht entschliessen; denn, wenn ich auch zugebe, dass, je kleiner der Schnitt, umso geringer die Möglichkeit späterer Ausweitung der Bauchwunde ist, so sehe ich doch in der Raumbehinderung eine grosse Gefahr für die sichere Vollendung der Operation.

Das Aufsuchen der Ovarien kann gelegentlich auf grosse Schwierigkeiten stossen. Die Tumoren selbst, welche den Weg verlegen, pflege ich nicht durch Castration zu behandeln, sondern exstirpire sie unmittelbar. Peritonitische Schwielen, welche die Ovarien bedecken, durchbreche ich mit den Fingern oder schneide sie durch, besonders wenn Darmschlingen dadurch in das Operationsfeld hineingezogen sind. Sind Darmschlingen das Hinderniss bei dem Aufsuchen der Ovarien, so nehme ich, wie schon oben ausgeführt, ohne Scheu und ohne üble Folgen, wie hundertfache Erfahrungen zeigen, die Därme durch die Bauchwunde heraus und verschaffe mir so freien Zugang zu den zur Entfernung bestimmten Gebilden. Meist fasse ich mit den Ovarien zugleich die Tuben, soweit dadurch die Stielbildung erleichtert wird.

Jedenfalls vermeide ich gerade bei der Entfernung normaler Ovarien allzuviel Gewebe in eine Ligatur zu legen. Ich durchsteche die Basis im Ligamentum latum in 2 oder 3 Abschnitten, die festgeschnürt werden. Beim Ablösen ist sehr sorgfältig darauf zu achten, dass man nicht auch noch so geringe Reste von Ovarialgewebe zurücklässt.

[1]) Oper. Gyn. Ed. III, S. 358.

Die extraperitoneale Stielversorgung wird für die Castration wohl ebenso allgemein verlassen, wie für die Ovariotomie. Ueber die prophylactische Drainage habe ich oben bei der Ovariotomie das ausgeführt, was auch für die Castration gilt.

*Battey* und nach ihm besonders amerikanische Operateure haben versucht, die Operation von dem Scheidengewölbe aus zu machen. In Deutschland hat diese Methode wenig Anhänger gefunden. Ich habe oft genug von der Scheide aus die Ovarien entfernt, um diese Methode als die nicht allgemein empfehlenswerthe bezeichnen zu können. Die Ovarien sind oft schwer zu fassen, der Stiel muss stark angezogen werden, der Prolaps der Därme kann sehr unbequem werden; das sind nur einige Andeutungen, welche genügen mögen, um vor diesem Weg zu warnen.

---

Treten die Erscheinungen des Climacterium sehr stürmisch auf, so bringt eine entsprechend eingeleitete Diät, mit Vermeidung besonders von alkoholischen Getränken, und eine energische Ableitung auf den Darmcanal in der Regel ausreichende Hülfe. Andernfalls erleichtern locale Blutentziehungen an den Genitalien — Scarificationen —, oder allgemeinere durch Blutegel und Schröpfen, die Patienten in der Regel in nachhaltiger Weise, zumal wenn sie entsprechend dem manchmal periodischen Auftreten solcher Wallungen und Congestionen in entsprechenden Pausen wiederholt werden.

### Ueber die Endresultate der Laparatomie.

Nachdem *Hegar*[1]) der Exstirpation der nicht cystomatös oder maligne entarteten Organe die wissenschaftliche Grundlage gegeben, hat die Indication für die Oophorectomie eine sehr weitgehende Geltung erhalten, ja bei kritischer Sichtung kann nicht verhehlt werden, dass hier und da wohl die natürlichen Grenzen überschritten worden sind.

Andererseits erscheint es dringend geboten, die Frage aufzuwerfen, ob die Exstirpation der entzündlich erkrankten Keimdrüse das erstrebte Ziel einer relativen Genesung der Kranken mit annähernder Gleichmässigkeit erreicht, ob der Erfolg den unvermeidlich damit verbundenen Opfern entspricht.

Die Beantwortung dieser Frage ist schon von verschiedenen Seiten unternommen worden; *Wiedow*[2]) hat für die Castration bei Myomen das *Hegar*'sche Material gesammelt, *Glaevecke*[3]), *Zweifel*[4]), *v. Rosthorn*[5]),

---

[1]) *Hegar*, a. a. O.

[2]) *Wiedow*, Festschr. f. *Hegar*. 1889, Encke.

[3]) *Glaevecke*, Archiv f. Gyn. XXXV.

[4]) *Zweifel*, Archiv f. Gyn. XXXIX.

[5]) *v. Rosthorn*, Archiv f. Gyn. XXXVII.

haben beachtenswerthe Zahlen zusammengebracht. *Keppler* [1]) und *Bouilly* [2]) haben auf dem X. internationalen Congresse, Berlin 1890, diese bedeutungsvolle Frage erörtert. Der Versuch, mein eigenes Material nach diesem Gesichtspunkte zu sichten, drängt mir die Ueberzeugung auf, dass das bisher veröffentlichte Material ebenso wie mein eigenes noch nicht für die Entscheidung genügt: es bedarf grösserer Zahlen, und einer längeren Beobachtungsdauer, um die Indicationen allgemein giltig festzustellen, die Prognose und die Technik abzuschliessen.

Selbst die Bedeutung der Castration bei Myom, welche durch das *Hegar*'sche Material anscheinend zum Abschluss gebracht worden schien, hat durch die Beobachtung eines Falles aus meinem Material [3]) eine Erschütterung erfahren: wir wissen, dass die Entfernung der Keimdrüse die Entwicklung der Myomkeime nicht ausschliesst.

Soviel scheint weiter festzustehen, dass die Oophorectomie relativ nicht selten zu Misserfolgen bei Pelveoperitonitis führt. Diese tückische Krankheit wird allerdings oft genug mit der acuten Cessation zur Ausheilung gebracht. Aber in einem nicht unerheblichen Procentsatz bleibt die Heilung der Perimetritis aus, auch wenn die Reconvalescenz klinisch und anatomisch eine normale gewesen ist. Mit und ohne Narbenveränderung am Stumpf des Ovarium bleiben schmerzhafte Zufälle, ununterbrochen andauernde Befindungsstörungen nicht allzu selten bestehen.

Relativ regelmässig werden die uterinen Blutungen durch den Wegfall der Ovarien unterbrochen. Der Uterus schrumpft mit den ganzen Beckeneingeweiden, es kommt sogar auf der Uterusinnenwand zu einer Umbildung des Schleimhautepithels zu Pflasterepithel. In anderen Fällen bestehen die Menses regelmässig zeitlich, quantitativ und qualitativ, obwohl sicher beide Ovarien entfernt sind. Zwischen diesen Extremen liegen die vielgestaltigen Varianten, Blutungen in Folge von Schleimhauterkrankungen, vereinzelte Blutabgänge, Blutungen bei Narbenexsudaten, in die Ovarialstümpfe, Trauma, Masturbation u. s. w.

Schon diese Andeutungen müssen genügen, um zu einer möglichst strengen Indicationsstellung für die Entfernung normaler Ovarien zu drängen.

### Resection des Ovarium.

Aber auch beim erkrankten Ovarium, gleichviel ob eine entzündliche Herderkrankung oder eine Neubildung vorliegt, ist weder die Reifung von Follikeln sofort oder auch nur annähernd gleichmässig aufgehoben, selbst kleine Reste gesunden Ovarialgewebes genügen, um die Menstruation andauern zu lassen und Conception zu gestatten.

---

[1]) *Keppler*, X. internat. med. Congress. 1890. Berlin.

[2]) *Bouilly*, X. internat. med. Congress. 1890. Berlin.

[3]) Mittheilung von *A. Mackenrodt*, Naturforschervers. Halle 1890.

Diese beiden Möglichkeiten erscheinen im Leben der Frau von so hoher Bedeutung, dass es geboten erscheint, da, wo immer noch ein gesunder functionsfähiger Rest des Ovariums erhalten werden kann, namentlich bei beiderseitiger Erkrankung, diesen Rest zu schonen, lediglich das Pathologische zu entfernen.

Dem Vorgang von *Schröder*[1]) bin ich in möglichster Ausdehnung gefolgt, es gewinnt den Anschein, dass eine solche Resection des Ovariums sich nur sehr langsam Bürgerrecht in der Gynäkologie erwerben kann.[2])

Die Betrachtung der Endresultate der beiderseitigen Oophorectomie wird aber sicher dahin drängen, dass man lediglich das Erkrankte entfernt, sobald namentlich bei jugendlichen Frauen die übrigen Generationsorgane noch gesund und functionsfähig angetroffen werden.

Die Einwände, welche jetzt noch erhoben werden, erscheinen durch das bis jetzt vorliegende Beobachtungsmaterial widerlegt. Die Resectionsfläche heilt ohne Schwierigkeit. Unter 37 Fällen findet sich ein Todesfall. Die Zahl der Fälle, in denen früher oder später der Rest des Ovariums von Neuem erkrankt ist, ist sehr gering, in meinem Material beträgt sie sieben. Die Zeit bis zur neuen Erkrankung ist in den meisten Fällen schmerzfrei gewesen, die Frauen waren arbeitsfähig. Das Recidiv habe ich zunächst in der üblichen Weise behandelt. Fünfmal habe ich schliesslich die zweite Laparatomie ausgeführt mit günstigem Ausgang. Einmal ist sie von anderer Seite vorgenommen worden. Es geht daraus hervor, dass die Befürchtung wegen des Recidivs doch immer nur in beschränktem Masse begründet ist, und dass dann die Wiederholung der Laparatomie, wenn sie nothwendig wird, keine besonderen Schwierigkeiten bietet, ja, eine gute Prognose hat.

Diesem Bedenken steht die Thatsache gegenüber, dass 36 Frauen und Mädchen die Fortdauer ihrer geschlechtlichen Functionen erhalten worden ist. Neun haben bis jetzt schon nach der Operation concipirt, unter den übrigen sind eine Anzahl noch nicht, oder nicht rechtsgiltig Verheiratete. Der Beweis für die segensreiche Wirkung der Operation ist auch nach dieser Richtung jedenfalls zur Genüge erbracht, um das Verfahren der Ovarialresection zu rechtfertigen und zu empfehlen.

In diesen Fällen handelt es sich entweder um kleine cystische Hohlräume, welche theils als Follikelhydropsie, theils als grosse Follikelhämatome dem physiologischen Involutionsvorgang widerstanden haben, und die grössere Hälfte des Ovarium in ein Conglomerat von Höhlen verwandelt haben. Oder es finden sich Cystome und andere Neubildungen von kleinem Umfang, neben denen noch functionsfähiges Gewebe erhalten ist.

Für die erstgenannte Gruppe genügt oftmals die einfache Punction und Entleerung dilatirter Follikel; die Wand fällt zusammen, die Ein-

[1]) Zeitschr. f. Geb. u. Gyn. XI.

[2]) *Volkmann*'sche Samml. 343. — *Bumm*, Gyn. Congress. 1891.

stichöffnung blutet nicht. Derartige Fälle habe ich unter den von mir erwähnten Beobachtungen nicht aufgeführt. Hierunter habe ich nur solche mitgerechnet, bei denen bis zu zwei Drittel des ganzen Ovarium einnehmende cystische Umbildungen ausgeschnitten und durch die Naht versorgt werden mussten. Die andere Gruppe enthielt meist kleine Cystome, einmal habe ich ein kleines Dermoid ausgelöst, während der Rest des Ovarium am Hilus gesund erschien.

In der Regel kann man genügendes Material von der Aussenfläche des Ovarium erhalten. Die Blutung ist meist gering. Die Schnittfläche wird keilartig so ausgelöst, dass man mit einem zarten Catgutfaden bald in Knopfnähten, bald mit fortlaufender Naht die Wundflächen aneinander legen kann. Die Blutung steht dabei vollkommen.

Das zu resecirende Ovarium muss in der Regel aus perioophoritischen Schwielen von spinnewebartiger Beschaffenheit ausgelöst werden. Vor der Versenkung der resecirten Keimdrüse muss man sich überzeugen, dass aus den durchtrennten Adhäsionen Blut nicht austritt. Wenn thunlich, lege ich das meist auf ein Drittel des früheren Umfanges verkleinerte Gebilde in die *Claudius*'sche Tasche.

Die Verheilung erfolgt gewöhnlich ohne Exsudatbildung, ohne Reaction in Temperatur und Puls. Oft tritt noch während der ersten 10 Tage die Menstruation ein, schmerzlos (nachdem lange vorher excessive Schmerzen jede Menstruation begleitet), in normaler Menge, nachdem meist abundante Blutungen vorher bestanden.

Enthalten die Follikel eiterigen Inhalt oder finden sich in dem Ovarium Abscesse, so habe ich bis jetzt noch nicht den Muth gehabt, eine solche Resection auszuführen: bis jetzt lag hierin für mich die Grenze. Das Verfahren erscheint besonders dann indicirt, wenn das eine Ovarium völlig degenerirt, unbedingt entfernt werden musste; wenn also die Resection allein die Möglichkeit einer Fortdauer der Menstruation sicherte. Diese Aufgabe erscheint aber als die unvergleichlich wichtigere gegenüber derjenigen einer Conception, zu deren Zustandekommen so vielerlei verschiedene Voraussetzungen gehören.

### Resection atretischer Tubensäcke.

Die Oeffnung atretischer Tubensäcke erschien dringlich nahegelegt, sobald als die Resection am Ovarium als ein sicheres Verfahren erkannt wurde. Ich habe sie am 29. September 1883 zuerst ausgeführt.[1])

*Hofmeier*[2]) berichtet von einem solchen Fall von *Schröder*. *Skutsch*[3]) hat 1890 in demselben Sinn beiderseitige hydropische Tubensäcke resecirt. Auch *Zweifel*[4]) berichtet über solche Operationen.

---

[1]) A. a. O.

[2]) Grundriss d. operat. Gyn. III, S. 328.

[3]) Deutsche Gesellsch. f. Gyn. 1889.

[4]) Archiv f. Gyn. XXXIX.

Ich habe seitdem in 40 Fällen diese Operation angewandt. Nur eine Kranke ist einer septischen Peritonitis erlegen, bei welcher ich eine Pyosalpinx der anderen Seite exstirpirt hatte. Diese war bei der Auslösung geplatzt und muss als die Quelle der septischen deletären Peritonitis angesehen werden. Aehnlich erklärt sich der eine Todesfall von *Zweifel* (a. a. O.).

Ich habe bis jetzt einmal Schwangerschaft nach der einseitigen Tubenresection bei Exstirpation der anderen Tube beobachtet.

Die Atresie der Tuben ist ein nicht allzu seltener Befund. Auf diese ein so conservatives Verfahren auszudehnen, muss da dringend indicirt erscheinen, wo ein solcher Verschluss ohne infectiöse Erkrankung der Tubenschleimhaut zu Stande gekommen ist und die Tubenwand von annähernd normaler Beschaffenheit geblieben ist. Hydropische Säcke von erheblicher Ausdehnung und Fälle von Salpingitis interstitialis müssen demnach ebenso ausgeschlossen werden, wie die von Salpingitis purulenta.

Die Tuben werden nicht selten beide erkrankt gefunden, die Art der Erkrankung ist aber häufig eine verschiedene. Sind die Tuben atretisch, so entferne ich die eiterhaltigen und die in grosse Säcke verwandelten, mögen sie selbst das Object der Laparatomie gewesen sein, oder nur als Nebenbefunde angetroffen werden, ohne Zögern.

Kleine atretische Tubengeschwülste öffne ich, bevor ich sie völlig isolire, um sie abzulösen. Es werden unter die Tube, welche bis in die Bauchwunde gehoben wird, Schwämme gelegt. Dann wird mit der Scheere oder dem Messer auf das Lumen der Tube eingeschnitten. Ist der Inhalt eitrig, trübe, übelriechend, so wird die Tube mit einem carbolisirten Schwamm ausgetupft, dann abgetragen. Ist der Inhalt rein, oder fehlt ein solcher überhaupt, erscheint die Schleimhaut nur im Zustand der Schwellung, die Wand ohne Infiltration, dann wird der Saum durch Vereinigung des Schleimhautrandes mit dem des Peritoneum vernäht, durch Catgutknopfnähte oder durch jedesmal nur 2 oder 3 Stiche weitgeführte fortlaufende Nähte. Steht die in der Regel sehr unerhebliche Blutung, so wird die Weite des Lumen der Tube festgestellt, und dann die Oeffnung auf das Ovarium aufgestülpt, beide zusammen versenkt.

Auch in diesen Fällen ist die Reconvalescenz gewöhnlich eine ungestörte; ohne Narbenexsudat erfolgt die Verheilung. Die Menses sind in der Mehrzahl meiner Beobachtungen schmerzlos, von normaler Dauer, nachdem sie vorher nach beiden Richtungen in hohem Masse pathologisch waren.

Die Resection der Tube muss demnach ebenso wie die des Ovarium als eine technisch gefahrlos auszuführende Operation bezeichnet werden. Ist das durch die Menge der vorliegenden Operationen bewiesen, so verdient sie volles Bürgerrecht in der Gynäkologie als eine eminent conservative Operation.

# Namenregister.

Die Ziffern bedeuten die Seitenzahlen.


A.

Abel 277.
Acconci 261.
Adam 109.
Alexander 98.
Amusat 252, 254—59.
Apostoli 251.
Aran 400.
Arndt 100, 222, 491.
Arning 318.
Atlee 4, 252, 438, 444, 472.
Atthill 22.
Aubenas 224.

B.

Bandl 302, 305.
Banga 123.
Bardenheuer 261, 306.
Barnes R. 160, 162, 424.
Battey 493, 495, 498.
Baum 305, 334.
Baumgarten 466.
Baumgärtner 133.
Bayer 252.
Beely 487.
Beigel 32, 422, 443, 451, 471, 494.
Benicke 197, 288, 309.
Bérard 306.
Bernutz 400.
Bertram 40.
v. Bick 337.
Bidder 307.
Biefel 146.
Biegelow 364.
Billroth 60, 334.
Birch-Hirschfeld 468.
Bird 472.
Bischof 123, 129.
Blasius 442, 448.
Blau 277.
Boisleux 370, 412.
Boivin 427.
Böttcher 241.
Böttlin 476.
Bouilly 499.
Bozemann 304.
Braun 9, 414.
v. Braun-Fernwald 44, 223.
Breisky 53, 60, 106, 116, 170, 221, 229, 317.
Brennecke 260, 335, 434.
Bröse 146, 222, 252, 306, 333.
Browe 370.
Brown B. 438, 473.
Bruckner 231.
Budin 196.
Buhl 349.
Bumm 30, 199, 491.
Bunge 50, 100, 222.
Burnier 355, 356, 442.
Burkhardt 255.

C.

v. Campe 262.
Ceci 261.
Champneys 305.
Charcot 434, 435.
Chroback 261, 265, 469.
Chrysmar 473.
Clay 439, 472.
Coblenz 441.
Coe 467.
Cohn 449, 469, 471.
Courty 69, 384.
Cousin 465.
Credé B. 60, 75, 230, 306.
Czempin 40, 78, 187, 195, 255, 318, 358, 407, 422, 450.
Czerny 75, 99, 308, 334, 337, 477.

D.

Debout 196.
Delore 251.
Deneux 424.
Dieffenbach 473.
Doederlein 30.
Dohm 250.
Dohrn 227.
Doléris 98, 146.
Doran 381.
Dorff 122.
Dowele 472.
Dührssen 25.
Düvelius 29, 282, 342, 392, 398, 459.
Duffin 473.
Dugès 427.
Duncan M. 42, 73, 400, 431.
Duplay 397.

E.

Ebert 468.
Eichwald 443.
Ellinger 22.
Emmet 158, 160, 161, 162, 163, 203, 317, 325, 331, 369.
Engelhardt 120.
Engelmann 33, 233.
Englisch 423.

F.

Fasbender 35.
Fehling 128, 233, 495.
Finn 210.
Fischel 397.
Flaischlen 439, 441, 462, 465, 476.
Follet 305.
Fontenelle 444.
Foulis 444.
Förster 386.
Fränkel E. 96, 349, 369, 488.
Francke 308.
Franckenhäuser 254.
v. Franque 116.
Frerichs 170, 438.
Freund A. W. 50, 98, 147, 163, 187, 261, 334, 382, 392, 400, 442, 445, 447, 469.
Frick 232.
Friedländer 441, 465.
Fritsch 22, 111, 112, 113, 116, 121, 125, 147, 232, 304, 306, 334, 335, 497.
Frommel 67, 98.
Fürst C. 223.
Fürst L. 331.

G.

Gallard 400.
Gallez 438.
Gebhardt 199.
Gervis 53.
Glaevecke 498.
Godefroy 53.
Gördes 246.
Goodell 425.
Gotthardt 227.
Gottschalk 233, 381.
Gouillioud 261.
Goupil 400.
Graf 53.
Grawitz 400.
Grisolle 400, 419.
Gross 238.
Grosskopf 238.
Güterbock 146.
Gusserow 252, 363, 392, 396, 397, 436, 457, 468, 498.
Guzzoni 295.

H.

Hagemann 160, 163.
Hager 254.
Hahn 305.
Haidenthaler 295.
Hausamann 359.
Hausmann 176.
Heer 238.
Hegar 17, 22, 116, 122, 127, 129, 136, 139, 147, 164, 218, 222, 231, 253, 260, 301, 326, 328, 346, 349, 363, 411, 422, 430, 446, 471, 473, 474, 492, 493, 494, 495, 497, 498.
Henle 347, 348.
Hennig 334, 346, 351, 448.
Heitzmann 400.
Heppner 59, 60, 153, 230.
Herzfeld 337.
Hildebrandt 154, 197, 242, 251.
His 4, 464, 485.
Hochenegg 337.
Hodgkin 438.
Hofmeier 24, 116, 224, 253, 259, 260, 281, 282, 305, 332, 335, 445, 476, 493, 501.
Hofmokl 227.
Holländer 476.
Holst 7, 15.
Horn, Eleonore 127, 478, 482.
Howitz 218, 317.
Hugier 19.
Huppert 444.
Hutchinson 473.

I. J.

Inverardi 261.
Ingham 467.
Jacoby 373.
Jacubasch 251.
Jäger 251.
Jaquet 53.
Jenks 468.
Johannowski 221.

K.

Kaarsberg 317.
Kaltenbach 116, 164, 222, 227, 231, 253, 260, 301, 335, 348, 353, 363, 365, 381, 445, 446, 473, 492.

Kammeyer 449.
Kasprik 22.
Kehrer 305.
Keith 251, 473, 492.
Keller 293, 468.
Kelly 99.
Keppler 499.
Kiderlen 46.
Kimball 472.
Kisch 38.
Kiwisch 19, 428.
Klaussner 466.
Klebs 422.
Kleen 412.
Kleinschmidt 293.
Kleinwächter 99, 227, 468.
Klob 68, 225, 468, 469, 471.
Klotz 99.
Kochenburger 55, 222, 423, 424.
Köberlé 438, 439, 449, 470, 473.
Kohlrausch 1.
Kocks 227.
Kramer 468.
Krassowsky 500.
Kristeller 12.
Krönlein 255.
Kroner 160, 163.
Krug 261.
Küster E. 133, 313, 316, 472, 477.
Küstner 4, 93, 231, 412.
Kuhn 392.
Kundrat 33.

## L.

Labbé 448.
Landau 305, 358, 381, 435, 437.
v. Langenbeck 146, 334.
Langner 259.
Larcher 241.
Lauenstein 135.
Lee Th. S. 467.
Lefort 119.
Lehmann 448.
Lehnerdt 237.
Leinzell 370.
Leopold 33, 99, 240, 260, 282, 347, 373, 427, 449, 467, 469, 471.
Leppmann 495, 497.
Lister 507.
Lizars 472.
Löhlein 96, 116, 185, 237, 335, 422.
Loewenhardt 32.
Lomer 254.
Lossen 121, 205.
Lott 43.

## M.

Mackenrodt 55, 81, 100, 102, 139, 195, 211, 222, 225, 240, 252, 262, 265, 370, 390, 499.
Madden 423.
Maennel 254.
Magne 468.
Marchand 441, 447, 468.
Marckwald 342.
Martin A. 187, 237, 240, 251, 252, 253, 254, 262, 305, 309, 335, 364, 449, 495.
Martin E. 19, 70, 77, 81, 83, 99, 106, 266, 272, 289, 303, 312, 314, 325, 349, 400, 401, 438, 473.
Matzinger 123.
Mayer 11.
Mayer C. 195.
Mayer L. 37, 224, 370.
Méhu 444.
Meinert 363.
Menge 349, 399.
Mennig 468.
Metzger 412.
Michelsen 110.
Michon 196.
Möricke 33, 309, 327.
Monagle 125.
Mooren 386, 408.
Mosler 429.
Müller 305.
Müller P. 67, 86.
Mundé P. 96, 423.

## N.

Nagel W. 45, 267, 430, 439, 440.
Neugebauer 118.
Nöggerath 159, 162, 199, 399.
Nonat 400.

## O.

Odebrecht 326.
Oertel 68.
v. Oettinger 424.
Olshausen 86, 99, 128, 253, 266, 281, 282, 317, 335, 336, 379, 423, 426, 431, 438, 439, 466, 469, 479, 471, 473, 484, 492, 493, 495.
Orth 370.
Orthmann 171, 277, 347, 349, 367, 381, 467.
Otte 423.

## P.

Parvin 38.
Pauly 489.
Pawlik 15, 309.
Péan 260, 334, 473, 478.
Peaslee 438, 439, 472, 493.
Pee 311.
Pfannenstiel 293.
Pflüger 35.
Plater 496.
Playfair 42.
Pirogoff 383.
Poelchen 170.
Poiriez 277.
Pomorsky 476.
Potain 477.
Pott P. 424.

Pozzi 210, 379, 384.
v. Preuschen 227, 491.
Priestley 22.
Prochownick 222.
Puech 370, 423.

R.

v. Rabenau 213.
Raziborsky 41.
Récamier 182, 334.
Reichert 32.
Reinl 218.
Rheinstädter 222.
Richard 448.
Richelot 334.
Rindfleisch 308.
Ritchie 440.
Röderer 438.
Rokitansky 223, 422, 440, 468, 476.
Rose E. 250, 306.
Roser W. 317.
Roso 261.
v. Rosthorn 370, 471, 499.
Rotter 261.
Ruge Carl 1, 33, 79, 173, 175, 179, 183, 185, 268, 271, 272, 277, 289, 368, 370.
Ruge Paul 193.
Runge 448.

S.

Sänger 15, 99, 146, 201, 293, 381, 397.
Säxinger 69, 174.
Saurenhaus 277.
Sauter 334.
Scanzoni 22, 218, 439, 459.
Schäffer 252, 437.
Schatz 22, 78, 109, 397, 398, 485.
Schauta 125, 374, 377, 380.
Schede 305, 334, 397.
Schimmelbusch 474.
Schlesinger 392.
Schmalfuss 493, 495.
Schorkopf 472.
Schroeder 1, 26, 49, 133, 160, 162, 163, 172, 187, 197, 207, 209, 210, 224, 228, 233, 241, 251, 260, 267, 270, 271, 272, 274, 275, 279, 281, 293, 294, 295, 309, 316, 317, 327, 333, 334, 335, 355, 397, 398, 414, 416, 429, 435, 438, 439, 446, 448, 467, 469, 474, 485, 492, 493, 495, 500, 501.
Schottländer 440.
Schücking 99, 251.
Schülein 142, 164.
Schultze B. S. 1, 7, 17, 22, 25, 70, 83, 195, 343, 412, 452, 488.
Schwarz 194, 474.
Selman 218.
Sigesmund 32.
Simon 14, 15, 21, 22, 59, 120, 129, 301, 305, 313, 316, 368.
Simpson 19, 21, 146, 147, 196, 312.
Sims M. 19, 196, 212, 301, 312, 325, 473.
Sinclair 123.
de Sinéty 33.
Sippel 466.
Skene 227.
Skutsch 193, 362, 501.
Spiegelberg 119, 159, 162, 164, 252, 317, 400, 443, 444, 467.
Stahl 493.
Staude 146, 335, 343.
Stechow 309.
Stern 228, 397.
Stilling 473.
Stotzer 423.
Strassmann 231.
Stratz 76, 98, 204, 278, 280.
Stumpf 227.

T.

Tait, Lawson 146, 147, 160, 162, 363, 379, 437, 474, 493.
Tauffer 493, 495.
Thoma 448.
Thomas G. 164, 425, 469.
Thorn 67, 227.
Thornton 444.
Thure-Brandt 100.
Tilt 431.
Trechsel 414.
Trendelenburg 261, 304, 305, 478.
Trenholm E. 493, 495.
Tricomi 261.
Turban 493.
Turner 477.
Tusini 261.
Tuttle 379.

U.

Urdi 260.

V.

Vederle 73.
Veit G. 85, 227.
Veit J. 138, 154, 194, 222, 228, 250, 271, 272, 289, 358, 371, 373, 379, 400, 413, 414, 416.
Virchow 224, 239, 397, 414, 426, 467.
Voit 289.
Vuillet 22, 25.

W.

Walcher 303.
Waldeyer 1, 2, 3, 6, 47, 397, 417, 439, 440, 441, 467.
Warner 423, 472.
Webb 440.
Wegner G. 228.

Wells, Sir Th. Spencer 334, 397, 438, 439, 444, 448, 467, 471, 473, 483.
Wernich 272.
Werth 98, 134, 253, 371, 377, 379, 442, 447.
Wertheim 199, 200, 349, 399.
West Ch. 429, 472.
Wiedow 337, 363, 493, 498.
Wilms 146.
Wilks 471.
Williams 33.
Winckel 14, 26, 70, 72, 79, 117, 170, 175, 210, 224, 225, 226, 227, 233, 272, 306, 308, 309, 348, 378, 381, 422.
Winter 30, 277, 281, 283, 284, 332, 335, 344, 345, 349, 364.
Witte 30, 199, 241, 278, 344, 399.
Wittrock 469.
Wölfler 305, 334.
Wutzinger 424.
Wyder 241, 369.

## Z.

Zuckerkandl 337.
Zweifel 43, 175, 176, 252, 260, 295, 306, 392, 396, 498, 501, 502.

# Sachregister.

Die Ziffern bedeuten die Seitenzahlen.


A.

Abrasio mucosae 27.
— bei Retroflexio uteri puerperalis 87.
— Durchbohrung bei derselben 30.
Abscess in den Bauchdecken nach Laparat. 489.
Adenitis periuterina 385.
Adenoma uteri 267.
— Aetiologie 267.
— pathologische Anatomie 268.
— Symptome 268.
— Diagnose 269.
— Prognose 269.
— Therapie 270.
— vaginale Exstirpation bei demselben 270.
Adnexe des Uterus 5.
— Lage derselben 5.
Aetzung mit Liq. ferri 28.
Amenorrhoe 36.
— bei unvollkommener Entwicklung 37.
— bei Allgemeinerkrankungen 37.
— bei Genitalerkrankung 38.
Amenorrhoe.
— Psychischer Einfluss bei derselben 38.
— Vicariirende Blutung 38.
— Behandlung derselben 39.
Amputatio colli 125, 324.
— bei Prolapsoperation 126.
— mittelst Ecraseur 324.
— nach *Sims* 325.
— nach *Hegar* 326.
— nach *Schröder* 327.
— Blutung bei derselben 331.
— Nachblutung 331.
Amputatio uteri supravaginalis 259.
Angeborene Atrophie des Uterus 60, 61.
Anteflexio 71.
Anteflexio und Anteversio 71.
— Symptome derselben 72.
— Elongatio colli bei derselben 82.
— Dysmenorrhoe bei derselben 73.
— Sterilität bei derselben 72.
— Uteruscatarrh bei derselben 73.
— Diagnose bei derselben 73.
Anteflexio und Anteversio.
— Prognose 73.
— Behandlung 74.
Antefl. uter. gravidi 74.
— post partum 75.
— in der ersten Zeit 76.
— in der späteren Zeit 77.
— Behandlung derselben 77.
— Extr. Hydrastis bei derselben 78.
— Behandlung 74.
Anteversio 71.
Aplasia genitalium 46.
— Entstehung 49.
— Diagnose 47.
Atresia hymenalis 52.
Atresia vaginalis 52.
— Symptome 52.
— Diagnose 54.
— Prognose 58.
— Therapie 58.
— uteri 52.
— angeborene 52.
— erworbene 54.
Atrophia uteri 60.
— angeborene 61.
— Symptome 61.
— Molimina menstr. bei derselben 61.

Atrophia uteri.
— Diagnose 62.
— Prognose 63.
— Therapie 63.
— Scarification bei derselben 64.
— Intrauterine Stiftbehandlung bei derselben 65.
— im Wochenbett 67.
Atrophicirende Parametritis 68.

## B.

Bartholinische Drüsen, Entzündung derselben 169.
Bauchhöhlentoilette 496.
*Baumgärtner*'scher Fadenhalter 133.
Beckenboden 5.
Blase 14.
— Entleerung 13.
— Palpation 14.
— Verletzung 345.
Blasencervicalfistel 299.
— Operation derselben 298.
Blasenscheidenfistel 296.
— Symptome 300.
— Diagnose 301.
— Prognose 301.
— Palpation 14.
Blasenscheidenfistel - Operation 302.
Blutungen bei Myomen 244.
— bei Carcinomen 279.
— in den Tubensack 389.
*Braun*'sche Spritze 28.

## C.

Cancroid der Portio 272.
Carcinoma uteri 271.
— colli 271.
— Aetiologie 271.
— pathologische Anatomie 272.
— Symptome 278.
— Diagnose 280.
Carcinoma uteri.
— Prognose 281.
— Therapie 283.
Carcinoma vaginae 231.
— vulvae 225.
Carcinoma corporis uteri 289.
— pathologische Anatomie 289.
— Symptome 290.
— Diagnose 291.
— Therapie 291.
Carcinomatöser Knoten des Cervix 274.
Carcinom der Cervixschleimhaut 275.
Castration 493.
— Indicationen 494.
— Prognose 496.
— Ausführung derselben 497.
Cervix-Laquearriss 319.
Cervix, Dilatation 21.
— Laminaria 22.
— Pressschwamm 22.
— Tupelo 22.
Cervixrisse 317.
— Symptome 319.
— Diagnose 320.
— Therapie 320.
— Endometritis bei denselben 323.
— Metritis bei denselben 323.
— Parametrit. Narben 323.
— Operation derselben 321.
Collum, folliculäre Hypertrophie 204.
— Spaltung 26.
— Amputation desselben 324.
— Hohe Excision 332.
Colporrhaphia anterior 126.
— posterior 128.
Combinirte Untersuchung 7.
Conception 42.
— Amputatio colli bei derselben 126.
— Messer und Rechen nach Frau *Horn* 128.
— Elytrorrhaphia dupl. 129.
Conception.
— Perineauxesis 131.
— Fortlaufende Naht 133.
— *Baumgärtner*'sche Fadenhalter 133.
— Nachbehandlung bei derselben 137.
— Nachblutung bei derselben 140.
— Parametritis nach Colporrhaphia 140.
— Gravidität nach C. 140.
— Recidive nach C. 141.
Curette 28.
Curettirung 27.
Cysten der Scheide 227.
Cystocele 111.
Cystome der Ovarien 441.
— proliferum glandul. 441.
— — papillare 441.

## D.

Dammbildung 142.
Dammriss 142.
— incompleter 142.
— completer 143.
— Symptome 144.
— Blutungen 144.
— Prognose 145.
— Operat. des frischen 145.
— Operat. des alten 146.
— fortlaufende Catgutnaht bei demselben 149.
— Knopfnaht bei demselben 152.
— Nachbehandlung 154.
— secundäre Naht 154.
Dermoidcysten des Ovariums 464.
Descensus vaginae 101.
— Pathogenese 104.
— Verlauf 113.
— Symptome 114.
— Diagnose 114.
— Prognose 115.
— Behandlung 115.
— uteri mit Elongatio colli 108.

Discisio colli 312.
Discision orificii externi 312.
— Nachbehandlung 315.
Dilatation des Cervix 21.
Dilatatorien 22.
*Douglas*'scher Raum 4.
Dysmenorrhoe 41.
Dysmenorrhoea membranacea 42, 196.
— Aetiologie derselben 42.
— Behandlung derselben 42, 196.

## E.

Ectropium d. Cervicalschleimhaut 179.
Elongatio supravaginalis colli 108.
— bei Anteflexio 71.
Elytrorrhaphia dupl. lateral. 129.
Emenagoga 39.
*Emmet*'sche Operation 328.
Endometritis corporis 188.
— colli 186.
— Exstirpatio uteri bei derselben 335.
— chronica hyperplastica 182.
— corporis interstitialis 180.
— fungosa 182.
— glandularis 182.
Enterocele vaginalis anterior et posterior 106.
Entzündung der *Bartholini*schen Drüsen 169.
Entzündung der Collumschleimhaut 186.
— acute 186.
— chronische 187.
— bei Cervixrissen 187.
— Elongatio snpravaginalis bei der 188.
— Eversio bei der 187.
— chronische, des Collumparenchyms 211.
Entzündung der Genitalschleimhaut 164.
Entzündung der Genitalschleimhaut.
— Aetiologie 164.
— Diagnose 167.
— Therapie 167.
— Scheide 165.
— Vulva 164.
— der Uterusschleimhaut 165.
— der Collumschleimhaut 166.
— der Tubenschleimhaut 166.
— Pathologische Anatomie derselben 167.
— Symptom 167.
— Diagnose 167.
— Therapie 167.
Entzündung der Ovarien s. Oophoritis.
Entzündung der Scheide 172.
— granuläre 173.
— chronisch-granuläre 174.
— chron. der alten Frauen 174.
— emphysematöse 175.
— Symptome 176.
— Diagnose 176.
— Behandlung 177.
Entzündung d. Uterinschleimhaut 180.
— Pathologische Anatomie 180.
— bei acuter 179.
— bei chronischer 180.
— Erosionen bei derselben 177.
— papilläre 178.
— Papilläres Ulcus dabei 178.
— folliculäre 178.
— chronische 179.
— interstitielle 180.
— nach Abortus 183.
— acute 188.
— chronische 188.
— Symptome 185.
— exfoliative Form 184.
— Differentialdiagnose bei der 190.
Entzündung d. Uterusschleimhaut.
— Erosionen bei derselben 177.
— Prognose bei derselben 190.
— Neigung zu Recidiven 191.
— Behandlung 191.
— Excision bei derselben 192.
— Abrasio bei derselben 193.
— mit dem scharfen Löffel 194.
— Regeneration darnach 195.
Entzündung des Uterusparenchyms.
— acute Metritis 206.
— Aetiologie 206.
— Patholog. Anatomie 206.
— Symptom 207.
— Diagnose 207.
— Prognose 208.
— Therapie 208.
— Chronische Metritis 209.
— Aetiologie bei derselben 209.
— Häufigkeit derselben 210.
— Pathologische Anatomie 210.
— Verlauf 214.
— Symptome 214.
— Menstruations- und Conceptionsstörung dabei 216.
— Differentialdiagnose 218.
— Prognose 218.
— Therapie 219.
— Amputatio colli dabei 223.
Entzündung der Vulva 169.
— acute 171.
— chronische 171.
— Diagnose der Vulvitis 171.
— Therapie der Vulvitis 171.
Enucleation der Myome 255.
Erosion 177.
— papilläre 178.
— folliculäre 178.

Excision des Collum, hohe 332.
— kegelmantelförmige 316.
— Unterbindung der Ligg. lata dabei 333.
— Nebenverletzungen 333.
Exploration von Jungfrauen 16.
Exstirpatio uteri vaginalis 282, 334.
— bei Inversion 164.
— Contraindicationen 337.
— Methode 338.
— Umstülpung 342.
— Drainage 343.
— bei Endometritis haemorrhagica 335.
— bei Adenom 270.
— bei Carcinom 335.
— bei Prolaps 335.
— Nachbehandlung 343.

## F.

Fibrom des Uterus 232.
— der Vulva 225.
— der Scheide 226.
Fortpflanzungsfähigkeit nach Abrasio 29.
Fortlaufende Naht 133.

## G.

Genitalien 2.
— Lage 2.
— Untersuchung 7.
— Entwicklungsfehler 45.
— Rudimentäre Bildung 46.
Gynäkologische Untersuchung 7.
— Lagerung dazu 8.
Gonorrhoe der Harnröhre 200.
— der Vulva 200.
— der Vagina 201.
— Entzündung der *Bartholini*'schen Drüsen dabei 201.
Gonorrhoe der Harnröhre.
— acute Endometritis dabei 201.
— acute Metritis dabei 201.
— Tubenkrankheit dabei 201.
— acute Peritonitis dabei 201.
— Adenitis perinterina dabei 202.
— Prognose 203.
— Therapie 203.

## H.

Haematocele intraperitonealis 413.
— Pathologische Anatomie 414.
— Symptome 415.
— Differentialdiagnose 417.
— Prognose 419.
— Therapie 419.
Hämatokolpos 49, 54.
— Behandlung 58.
Haematoma extraperitoneale 391.
— Aetiologie 392.
— Anatomie 392.
— Symptome 393.
— Differentialdiagnose 395.
— Behandlung 396.
Hämatometra 49.
— congenit. 49.
— erworbene 57.
— Behandlung 58.
Haematosalpinx 58, 359.
Halbrinnen 11.
Harnleiterfisteln 300.
— Operation derselben 305.
*Hodge*'scher Ring 94.
Hydrops folliculi 440.
Hydrops peritonei saccatus 457.
Hydrosalpinx 358.
Hypertrophie des Uterus 68.
— folliculäre, der Lippen 204.
— Therapie derselben 204.
— Symptome derselben 205.
Hysterotom 314.

## I.

Inspection 11.
Intraabdominaler Druck 5.
Inversio uteri 155.
— Aetiologie 155.
— incompleta 155.
— completa 156.
— Prolaps bei derselben 156.
— Symptome 156.
— Diagnose 157.
— Prognose 158.
— Therapie 158.
— Reposition 159.
— Irreponibilität bei derselben 162.
— Uterusexstirpation bei derselben 164.
Juniperus-Catgut 133.

## K.

Katarrh, s. Entzündung.
Kegelmantelförmige Excision 316.
Kolpitis 172.
— emphysematosa 175.
— granulosa 173.
— granulosa chronica 174.
— adhaesiva chronica vetularum 174.
Kolpohyperplasia cystica 175.
Kraurosis vulvae 170.

## L.

Lage der Beckenorgane 1.
Lagerung der zu Untersuchenden 8.
Lageveränderung des Uterus 70.
Laminariastifte 22.
Laparatomie bei Myomen 260.
Ligamente des Uterus 4.
— Unterbindung bei hoher Excision 333.
— Unterbindung bei Exstirpatio uteri vaginalis 339.

Ligamente des Uterus.
— Unterbindung bei Spaltung des Collum 27.
Ligamentum latum 397.
— Neubildungen desselben 397.
— Cysten 397.
— Myome 397.
— Echinococcen 398.
Lipom der Vulva 225.
Lupus der Vulva 225.

## M.

Massage bei Parametritis 391.
Mastdarmscheidenfistel 307.
— Symptome 307.
— Diagnose 307.
Melanom der Vulva 225.
Menorrhagie 39.
— Behandlung derselben 40.
— Extractum Hydrastis 40.
— bei Genitalerkrankung 40.
Menstruation 31.
— Aufhören 31.
— Eintritt 31.
— Physiologie derselben 31.
— Anatomischer Vorgang 33.
— Dauer 31.
— Störung derselben 36.
— Temperatursteigerung 31.
— Schmerzen 35.
Metritis 206.
— acuta 206.
— chronica 209.
— colli chronica 211.
Mittelschmerz 35.
Molimina menstrualia 35.
*Müller*'sche Gänge 45.
— Fehlen derselben 46.
— Unvollständige Entwicklung derselben 48.
— Unvollk. Verschmelzung 50.
Myoma cavernosum 239.
— lymphangiectodes 240.
— cysticum 238.
— teleangiectodes 239.
Myoma colli 236.
Myome des Uterus 232.
— Aetiologie 232.
— Anatomie 233.
— Amputatio supravaginalis 334.
— Ausgänge 237.
— Blutungen 244.
— Castration 253.
— Curettirung 252.
— Diagnose 246.
— Ergotin 251.
— Fibröse Polypen 248.
Myomotomie 362.
— Constriction bei derselben 265.

## N.

Nachbehandlung bei Abrasio mucosae 28.
— nach Amputatio colli 330.
— Discisio colli 315.
— Exstirpatio uteri vaginalis 343.
— Ovariotomie 486.
— nach Colporrhaphie 157.
Nachblutung nach Ovariotomie 489.
Neubildungen des Ovarium, s. Ovarialneubildungen.
Neubildungen der Scheide 226.
— Fibrom der Scheide 226.
— Cysten der Scheide 227.
— pathol. Anatomie ders. 227.
— Operation der Scheidencysten 227.
— Stenosen der Scheide bei Neubildungen 229.
— Verwachsungen dabei 229.
— Maligne Neubildungen der Scheide 230.
— Primäres Carcinom der Scheide 231.
— Aetiologie dess. 231.
Neubildungen der Scheide.
— Symptome 231.
— Diagnose 231.
— Behandlung ders. 231.
— Prognose 232.
— des Uterus 232.
— Myome und Fibrome 232.
— Aetiologie derselben 232.
— Patholog. Anatom. 234.
— Sitz derselben 235.
— Verfettung derselben 237.
— myxomatöse Entartung derselben 238.
— Vereiterung ders. 240.
— maligne Degeneration derselben 241.
— Verhältnisse der Schleimhaut bei denselben 241.
— Symptome 243.
— Prognose 249.
— Therapie 250.
— Operative Behandl. 253.
— Enucleation ders. 254.
— Behandlung der fibrösen Polypen 266.
— maligne Neubildungen, s. bei Adenoma, Carcinoma etc.
— der Vulva 224.
— Carcinom der Vulva 225.
— Elephantiasis d. V. 224.
— Fibrom der Vulva 225.
— Lupus der Vulva 225.
— Melanom der Vulva 225.
— Papillome der Vulva 224.
— Lipome der Vulva 225.
— Operation derselben 225.

## O.

Oophoritis acuta 427.
— Therapie 429.
— Puerperale Form 428.
— Symptome 429.
— parenchymatosa 428.
— interstitialis 429.
— chronica 430.
— Anatomie 431.

Oophoritis acuta.
— Aetiologie 430.
— Symptome 433.
— Diagnose 435.
— Prognose u. Therapie 436.
Operationslager 24.
Ovarialcystome 439.
— Structur 441.
— Zusammensetzung der Flüssigkeit 443.
— Verwachsungen der Ovarialcystome 445, 460.
— Diagnose derselben 452.
— Berstung 446.
— Blutungen in die Cysten 446.
— Stiel 442.
— Stieldrehung 447, 462.
— Verfettung der Cystome 448.
— Maligne Entartung 462.
— Symptome der Ovarialneubildungen 449.
— Menstruation 450.
— Rückwirkung auf den Darm 450.
— Vereiterung 451.
— Symptome 449.
— Differentialdiagnose 452.
— Prognose 462.
— Therapie 463.
Ovarialdislocationen 423.
Ovarialmissbildungen 422.
Ovarialneubildungen 438.
— Dermoidcysten 404.
— Solide Tumoren 467.
— Fibrom 467.
— Carcinom 468.
— Sarcom 471.
— Tuberculose 471.
Ovariotomie 472.
— Indication 474.
— Ausführung 478.
— Complicationen 483.
— Verwachsungen mit den Därmen 483.
— Adhäsionen mit der Leber 484.
— Verwachsungen im kleinen Becken 484.
Ovariotomie.
— Eventration 484.
— Toilette der Bauchhöhle 485.
— Nachbehandlung 486.
— Septische Infection 487.
— Secundäre Drainage 487.
— Darmparalyse 488.
— Nachblutungen 489.
— Abscessbildung in den Bauchdecken 489.
— Contraindication 491.
— Probeincision 492.
— Statistik 476.
Ovarium 421.
— Erkrankungen desselben 421.
— Blutergüsse in dasselbe 425.
— Entzündungen derselben 427.
Ovula Nabothi 204.
Ovulation 32.

## P.

Palpation 7.
— der Blase 14.
Papillom der Vulva 224.
Parametritis 383.
— Path. Anatomie 383.
— Rückwirkung auf andere Organe 386.
— Symptome 386.
— Blasenreizung 387.
— Diagnose 389.
— Prognose 390.
Parametritis chronica atrophicans 382.
— Behandlung der Parametritis 390.
— Massage bei derselben 391.
Perimetritis 399.
— Path. Anatomie 400.
— Verlauf 403.
— Symptome 403.
— Befund bei Perimetritis acuta 405.
Perimetritis chronica 408.
Perimetritis chronica.
— Sterilität bei derselben 408.
— Prognose 410.
— Behandlung der Perimetritis acuta 410.
— Behandlung der Perimetritis chronica 411.
Perineauxesis 131.
Pessare 94.
— nach *Hodge* 94.
— nach *Schultze* 95.
Polypen 266.
— Behandlung derselben 266.
Pressschwamm 22.
Probeincision bei Ovariotomie 492.
Prolapsus 101.
Prolapsus der vorderen Vaginalwand 104.
— vaginae posterior 107.
— mit Enterocele 107.
— mit Rectocele 107.
— uteri 108.
— Elongatio colli bei demselben 108.
— des anteflectirten Uterus 109.
— des retroflectirten Uterus 111.
— vaginae ant. mit Cystocele 110.
— Verhalten des Peritoneum dabei 110.
— Complication mit Schwangerschaft 113.
— Symptome des Prolapses 114.
— Diagnose 114.
— Prognose 115.
— Behandlung 115.
— Behandlung mit Pessarien 115.
— Operation desselben 115.
— Amputatio colli bei Prol. 126.
— Methoden der Prolapsoperationen 117.
— nach *Winckel* 117.
— nach *Neugebauer* 118.

Prolapsus.
— nach *Simon* 120.
— nach *Hegar* 122.
— nach *Fritsch* 121.
— nach *Bischof* 123.
— nach *Lossen* 121.
— nach *A. Martin* 126.
— Nachbehandlung 137.
— Exstirpatio uteri bei Prolaps 335.
Prolapsus uteri et vaginae completus 111.
Pyosalpinx 353.

## Q.

Quellmittel 21.
— Einführung 22.
— Entfernung 23.
— Contraindication 23.

## R.

Rectocele 107.
Rectovaginalfistel, s. Mastdarmscheidenfistel.
Regel, s. Menstruation.
Retroversio und Retroflexio uteri 78.
— angeborene 79.
— Diagnose 80.
— Prognose 80.
— Behandlung 81.
— *Hodge*'scher Ring bei derselben 81.
— Vaginaefixation 81.
— uteri gravidi 81.
— Anatom. Befund bei derselben 82.
— Symptome 82.
— Prognose 83.
— Diagnose 83.
— Dysurie bei derselben 83.
— Therapie 84.
— Reposition derselben 84.
— Divertikelbildung bei derselben 85.
Retroflexio nach dem Puerperale 86.
— Diagnose derselben 87.
— Therapie 88.
— Abrasio bei derselben 88.
Retroflexio uteri puerperal. in der späteren Zeit 89.
— Symptome bei ders. 90.
— Diagnose 91.
— Therapie 92.
— Reposition 93.
— *Hodge*'scher Ring bei derselben 94.
— *Alexander*'sche Operation 98.
— *Schulze*'sches Pessar bei derselben 95.
— Vaginaefixation n. *Mackenrodt* 100.

## S.

Salpingitis 350.
— catarrhalis 350.
— interstitialis 351.
— follicularis 352.
— profluens 359.
— Symptome 358.
— Differentialdiagnose 360.
— Prognose 362.
— Therapie 362.
Sarcom des Uterus 292.
— der Schleimhaut 293.
— Symptome 293.
— Therapie 294.
— des Uterusparenchyms 294.
Scarification bei Amenorrhoe 39.
Scheide, s. Vagina.
Scheidengewölbe 6.
Scheidenhalter 12.
Schleimhautpolypen 204.
— Symptome 205.
— Diagnose 205.
— Therapie 205.
*Schulze*'scher Ring 95.
Schwangerschaft nach Curettirung 29.
Seitenhebel 12.
Sepsis nach Ovariotomie 487.
*Sims*'sche Lage 8.
Sonde 19.
— Contraindication 19.
— als Dilatationsmittel 20.
— Einführung derselben 20.
— als Repositionsmittel 20.
— Untersuchung mit derselben 20.
Spaltung des Collum 26.
Specula, *Kristeller* 11.
— *Mayer* 11.
Stählerne Dilatationsinstrumente 22.
Statistik der Ovariotomie 476.
Sterilität 43.
Sublimat 28.

## T.

Tubarschwangerschaft 365.
— Diagnose 376.
— Prognose 365.
— Therapie 377.
Tuben, Entzündung, s. Salpingitis 350.
— Erkrankungen der Tubenwand 365.
Tuberculose des Uterus 295.
Tuben 346.
Tumoren, s. Neubildungen 224.
Tupelostifte 21.
— Anatomie 346.
— Erkrankungen derselben 348.
— Diagnose 360.
— Prognose 362.
— Therapie 362.
— Neubildungen derselben 381.

## U.

Unterbindung der Arteriae uterinae 26.
Untersuchung, combinirte 7.
— gynäkologische 7.

Untersuchung des Uterus 9.
— der Adnexa 10.
— von der Blase aus 13.
— vom Rectum aus 15.
— mit der Sonde 18.
— der Uterusinnenfläche 21.
Untersuchungstisch 8.
Untersuchung in Narcose 16.
Urethra.
— Resection des Orificium externum 308.
Ureteren 6.
— Sondirung derselben 15.
Uterus.
— Atrophia uteri 60.
— Angeborene Atrophie 61.
— Atrophie durch Ernährungsstörungen 66.
— Atrophie bei Parametritis 68.
— Atrophie im Wochenbett 67.
Uterus, Curettirung dess. 27.
— Entzündungen desselben 206.
— Entzündung der Uterusschleimhaut, siehe bei Entzündungen des Uterus 163.
— Hypertrophia uteri 68.
— Symptome 69.
— Therapie 69.
— Lage des Uterus 1.
— Lageveränderungen 70.
— Symptome bei derselben 72.
Maligne Neubildungen des Uterus, s. bei Adenom, Carcinom etc. 267.
Tuberculose des Uterus 295.

## V.

Vagina.
— Entzündungen 170.
Vagina.
— Neubildungen 226, siehe auch unter Entzündungen und Neubildungen der Scheide.
Vaginismus 196.
— Aetiologie 197.
— Symptome 197.
— Diagnose 198.
— Therapie 198.
Vorfall, s. Prolaps 101.
Vulva, Bartholinitis 224.
— Carcinoma 225.
— Elephantiasis 224.
— Entzündung 69.
— Exstirpation der Neubildungen 225.
— Fibrom 225.
— Lipom 225.
— Lupus 225.
— Neubildungen 224.
Vulvitis diabetica 166.

Druck von Gottlieb Gistel & Comp. in Wien, I., Augustinerstrasse 12.